A. DENISCHI O. MEDREA
N. POPOVICI

BOLILE PICIORULUI



EDITURA MEDICALĂ

Scanned with OKEN Scanner

Conf. A. DENISCHI O. MEDREA
N. POPOVICI

BOLILE PICIORULUI

EDITURA MEDICALĂ
BUCUREȘTI 1964

Scanned with OKEN Scanner

PREFAȚĂ

Lucrarea de față apare ca urmare a numeroaselor solicitări ce ne-au fost făcute de a prezenta patologia principalului organ de statică și locomoție, piciorul.

Este cunoscut faptul că în vreme ce mîna, organul principal și caracteristic al activității umane, a constituit din totdeauna o preocupare pentru medici, piciorul nu s-a bucurat de o atenție asemănătoare, deși sub aspect funcțional se dovedește un organ tot atît de însemnat.

În ultimele decenii însă, în întreaga lume, preocupările pentru aprofundarea bolilor piciorului s-au intensificat, au apărut o seamă de lucrări pe această temă și s-a diferențiat chiar o specialitate nouă „podologia".

În cadrul patologiei piciorului, multe din afecțiunile acestuia sînt de fapt manifestări ale unor boli generale, ale întregului organism. În alte cazuri, afecțiunile piciorului reprezintă răsunetul local al unor deformații situate la nivelul gambei sau a altor segmente superioare.

În cea mai mare parte, însă, bolile piciorului sînt expresia condițiilor biomecanice particulare legate de funcția de transmitere a greutății corpului și de locomoție, constituind entități aparte în care factorii de împovărare joacă un prim rol.

Multă vreme deformațiile piciorului au fost privite numai prin latura lor inestetică și terapeutica viza corectarea acestui aspect. Această concepție este cu totul greșită și trebuie combătută fiindcă pe lîngă aspectul inestetic nu-i mai puțin adevărat că ele produc și suferințe autentice care infirmizează pe bolnav și-i scad capacitatea de muncă. De aceea, cunoașterea acestei

Scanned with OKEN Scanner

patologii este cu atît mai necesară cu cît unele din diformitățile piciorului au o largă răspîndire.

În elaborarea acestei lucrări am fost călăuziți de năzuința de a pune la îndemîna medicilor practicieni și a specialiștilor un material cît mai complet pentru diagnosticarea și tratamentul bolilor acestui organ.

În prezentarea metodelor de tratament am căutat să redăm procedeele cele mai eficiente, care și-au făcut proba timpului și care ne-au dat cele mai bune rezultate. De asemenea un alt aspect care se discută este și problema încălțămintei ca factor profilactic și curativ al unor diformități.

Socotim că lucrarea își va fi atins scopul, în măsura în care ea va reuși să orienteze și să îndrumeze pe medici pentru a rezolva cît mai corect variatele aspecte clinice și în același timp, să ușureze suferințele acestor bolnavi.

AUTORII

Scanned with OKEN Scanner

NOȚIUNI DE ANATOMIE ȘI FIZIOLOGIE A PICIORULUI

În unitatea morfofuncțională a organismului, piciorul constituie acea parte căreia îi revine sarcina de a prelua greutatea corpului și de a o transmite apoi solului, precum și de a mijloci mersul cu toate variantele sale. Prin aceasta, piciorul are un dublu rol : static și dinamic.

Pentru soluționarea acestor două cerințe contradictorii, organismul a creat un sistem osos fragmentat, care, prin intermediul unui aparat fibros, deosebit de puternic, este solidarizat într-un tot unitar. Această dispoziție structurală asigură piciorului soliditatea necesară transmiterii greutății corpului, precum și elasticitatea necesară mobilității.

În scopul asigurării unei suprafețe de susținere cît mai mare, oasele, care intră în alcătuirea piciorului, s-au dispus sub forma unei bolți, constituită din mai multe arcuri, orientate în sensul longitudinal al piciorului (fig. 1). Fiecare arc al bolții, alcătuit din segmente osoase articulare, are capacitatea de deformare elastică, care poate fi reglată prin tensiunea ce ia naștere în aparatul ligamentar, cît și prin tonusul aparatului muscular.

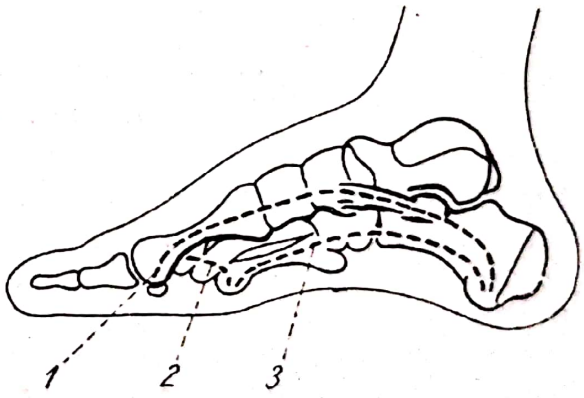

Fig. 1. — Alcătuirea bolții plantare. 1 — arcada internă ; 2 — arcada anterioară ; 3 — arcada externă.

Oasele ce iau parte la alcătuirea piciorului pot fi considerate ca alcătuind două serii longitudinale : una medială constituită din astragal, scafoid, primele trei cuneiforme, primele trei metatarsiene și scheletul degetelor respective și o altă serie laterală constituită din calcaneu, cuboid, ultimele două metatarsiene cu degetele respective (fig. 2).

Scanned with OKEN Scanner

La partea lor anterioară, cele două serii reprezentate prin extremităţile metatarsienelor, stau alături unul de celălalt, servind ca punct de sprijin anterior bolţii. La partea posterioară însă, capătul dindărăt al seriei interne, reprezentat prin astragal, încalecă capătul posterior al arcului extern reprezentat prin calcaneu. În acest mod ia naştere o firidă boltită, care are maximum de înălţime la jumătatea marginii interne şi scade

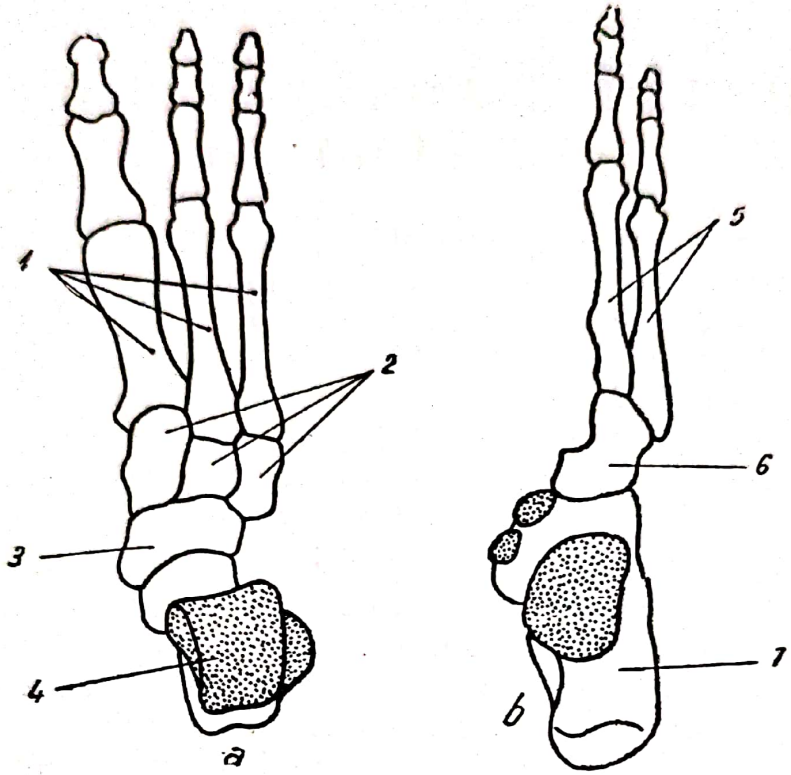

Fig. 2. — Cele două raze ale piciorului.
a — Raza medială : 1 — primele 3 metatarsiene ; 2 — cuneiformele ; 3 — scafoid ; 4 — astragal.
b — Raza laterală ; 5 — ultimele 2 metatarsiene ; 6 — cuboid ; 7 — calcaneu.

treptat către marginea externă. Prin faptul că, posterior, arcul intern, reprezentat prin astragal, stă culcat peste calcaneu, bolta se sprijină pe sol numai prin arcul său lateral. Greutatea corpului, primită de astragal, se transmite prin calcaneu la sol şi prin aceasta, cu toată individualitatea aparentă a celor două arcuri, bolta piciorului trebuie totuşi considerată ca o formaţiune unitară.

Prin ridicarea scafoidului de la planul solului, metatarsienele suferă un proces de torsiune în articulaţiile tarso-metatarsiene, proces care orientează din nou metatarsienele cu faţa superioară, dorsal. Fără acest proces de torsionare în momentul cînd se formează bolta, metatarsienele s-ar găsi orientate cu faţa lor dorsală privind extern. Răsucirea înăuntru a

Scanned with OKEN Scanner

metatarsienelor le readuce pe acestea în poziţia iniţială formării bolţii şi face ca ele să se sprijine pe sol cu faţa inferioară a capetelor lor.

În alcătuirea bolţii piciorului se descriu două arcuri sau bolţi longitudinale şi una transversală.

Arcul intern este format din calcaneu, astragal, scafoid cuneiforme şi cele trei metatarsiene. Cuboidul care se articu-

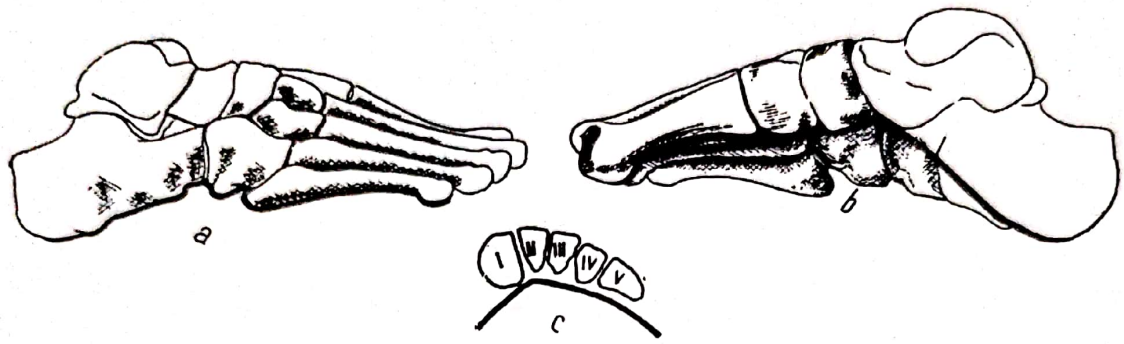

Fig. 3. — Bolţile piciorului.
a — Bolta externă.
b — Bolta internă.
c — Bolta transversală alcătuită din capetele metatarsienelor.

lează parţial cu al treilea cuneiform poate fi considerat că intră şi el parţial în alcătuirea acestui arc (fig. 3 b).

Arcul extern, alcătuit din calcaneu, cuboid şi ultimele două metatarsiene, prezintă maximumul de înălţime la nivelul articulaţiei calcaneo-cuboidiană (fig. 3 a). Cînd încărcarea bolţii este prea mare, prin intermediul cuboidului, sarcina se mută către arcul longitudinal intern.

Bolta transversală este mai scurtă şi ea se ridică de la marginea externă a piciorului prin cuboid şi trece prin toate cuneiformele, atingînd maximum de înălţime la nivelul celui de al doilea cuneiform. Ea se turteşte (orizontalizează) progresiv înspre capetele metatarsienelor. Ceea ce, în mod obişnuit, se numeşte bolta metatarsiană, nu este altceva decît arcul format de aceste capete. În mod normal, faţa plantară a capetelor metatarsienelor I, IV şi V se găsesc în acelaşi plan, în timp ce capetele metatarsienelor II şi III sînt situate deasupra acestui plan (fig. 3 c). Această boltă este extrem de solicitată în ortostatism prelungit. În lucrarea de faţă, prin boltă transversală înţelegem bolta reprezentată de capetele metatarsienelor.

Unii autori au încercat să compare bolta piciorului cu o boltă arhitectonică. Acest fel de a vedea s-a dovedit a fi greşit, din mai multe puncte de vedere. Bolta arhitectonică îşi datoreşte rezistenţa la apăsări, formei însăşi a pieselor care o alcătuiesc, fără a mai fi nevoie de mijloace de sprijin ajutătoare. În

Scanned with OKEN Scanner

această boltă statică, piesele care o compun sînt astfel modelate, încît luînd un aspect cuneiform, ele se reazimă prin suprafețele lor una de cealaltă. Presiunea pe care o suportă face să crească tensiunea între aceste segmente, încît legăturile suplimentare ale pieselor între ele devin inutile, atîta vreme cît sarcina, căreia au de făcut față, se transmite în mod egal, de o parte și cealaltă a cheii de boltă. La picior, bolta are sarcini și puncte de sprijin schimbătoare, în raport cu cerințele funcționale din momentul considerat. Prin aceasta, bolta piciorului nu este numai o boltă statică, ci și una dinamică și, din această cauză, ea nu poate fi menținută numai prin forma cuneiformă a oaselor ce o compun, ci apare necesară dezvoltarea de legături puternice între arcuri și punctele sale de sprijin. Aceste legături sînt realizate prin dezvoltarea unui sistem fibros, care, sub formă de ligamente, leagă oasele unele de altele, iar capetele extreme ale bolții sînt menținute prin dezvoltarea aponevrozei plantare. Un rol tot atît de important îl au și tendoanele mușchilor, care trec prin talpa piciorului.

Aparatul fibros al piciorului este constituit din totalitatea formațiunilor fibroase, care iau parte la alcătuirea piciorului, ligamente, capsule articulare, periost, aponevroze și fascii. Aceste formațiuni conjunctive, formînd o legătură fibroasă continuă care solidarizează piesele osoase ale piciorului, constituie o unitate morfofuncțională denumită *aparatul fibros* și reprezintă o componentă principală în alcătuirea piciorului. Acest aparat fibros, solicitat în direcția de turtire a bolții, își orientează sistemul său fibrilar în direcția solicitărilor mecanice și se prezintă ca un sistem tensional, care permite piciorului să revină la forma inițială, atunci cînd împovărarea a încetat. Structura ligamentelor și orientarea sistemelor fibrilare, ca și dispoziția lor în planuri suprapuse, de la planul osos pînă la suprafața plantară, arată solicitările gradate ale acestui aparat, în raport cu încărcarea bolții.

În lucrarea „Contribuții la studiul aparatului fibros al piciorului" I. Ionescu a pus în evidență, pe piese anatomice, acest aparat fibros unitar, în care se deosebește un sistem fibros periostal, la care se alătură capsulele articulare și un sistem fibros ligamentar, în care intră și aponevroza piciorului. Sistemul ligamentar și cel periostal sînt în strînsă legătură, periostul nefiind decît materializarea tracțiunilor ligamentare și tendinoase, la locul de inserție pe os.

La nivelul bolții, din aparatul fibros se evidențiază ca formațiuni conjunctive importante, în afara ligamentelor ce unesc un os de cel vecin, două formațiuni ligamentare puternice : ligamentul calcaneo-cuboidian inferior, care solidarizează arcul

Scanned with OKEN Scanner

extern al bolții și ligamentul calcaneo-scafoidian inferior, ce solidarizează arcul intern. Aponevroza plantară, adevărat ligament calcaneo-metatarsian, care menține capetele extreme ale bolții și le împiedică să se depărteze, întregește dispozitivul de menținere al bolții ; secțiunea experimentală a acesteia duce la prăbușirea bolții.

Spre deosebire de bolta longitudinală a piciorului, bolta transversală nu are dezvoltat un aparat ligamentar atît de puternic. Ea este menținută prin ligamentul transvers al metatarsului, care, sub forma unei panglici fibroase lungi, se întinde transversal de la primul la al cincilea cap metatarsian, trecînd pe sub cele cinci articulații metatarso-falangiene, cu care contractă un raport strîns.

La acțiunea aparatului fibros unic al piciorului trebuie adăugată și aceea a sistemului muscular. Dacă pentru arcul extern al bolții, puternicul ligament calcaneo-cuboidian este suficient să-l mențină, pentru arcul intern, care este mai boltit și căruia îi revine îndeosebi sarcina menținerii greutății corpului, ligamentele nu sînt suficiente. Acest arc este întărit prin inserția a trei mușchi puternici : gambierul anterior, gambierul posterior și lungul peronier. Tendonul de inserție al gambierului posterior se împarte în trei porțiuni : o parte se termină pe tuberculul scafoidului, o alta se lățește și se aplică pe partea plantară a arcului intern, terminîndu-se pe primul cuneiform și pe baza primului metatarsian ; în sfîrșit, a treia porțiune merge oblic către oasele cuneiforme pînă spre baza metatarsienelor. Aceste fibre, prin încrucișare cu tendonul peronierului lung, realizează o „chiasmă plantară", ce servește la susținerea bolții transversale (fig. 4). Tibialul anterior trimite fibrele sale tendinoase de inserție să se alăture periostului primului cuneiform și primului metatarsian, ancorînd astfel stîlpul intern. Peronierul lung, prin inserția sa pe tuberculul primului metatarsian, întărește aparatul fibros de susținere al arcului

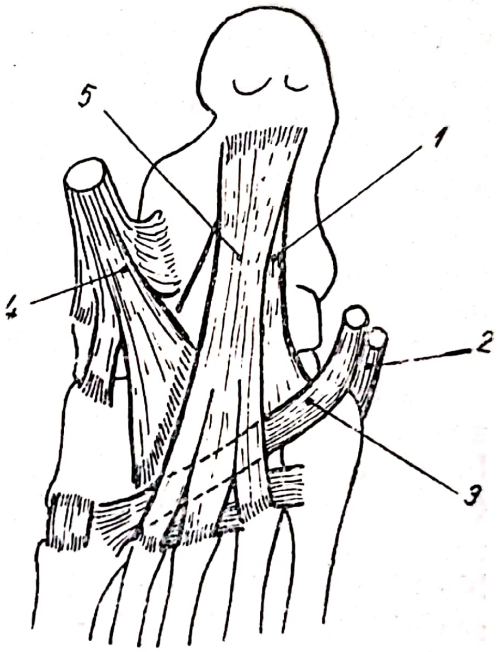

Fig. 4. — Sistemul fibros al plantei.

1 — Ligament calcaneo-cuboidian plantar — fascicul profund. 2 — Tendonul scurtului peronier. 3 — Tendonul lungului peronier lateral. 4 — Tendonul gambierului posterior. 5 — Ligament calcaneo-cuboidian plantar — fascicul superficial.

Scanned with OKEN Scanner

intern. Arcul extern al bolții este întărit prin inserția scurtului peronier pe periostul ultimului metatarsian.

Tendoanele mușchilor, în marea majoritate paralele cu suprafața de inserție, se prind numai în parte pe os. Restul tractusurilor fibroase trec peste suprafața osoasă și intră în alcătuirea sistemului fibros al piciorului pe care îl întăresc. Pe de altă parte, direcția aproape tangențială a tendoanelor față de suprafața osoasă de inserție face ca cea mai mare parte din forța musculară (80% după Böhler) să fie folosită pentru presarea suprafețelor articulare una pe cealaltă și numai o mică parte pentru mișcare. Prin aceasta, mușchii apar adaptați unui rol articular și prin predominanța componentei articulare, tendoanele mușchilor se apropie ca funcție de ligamentele piciorului. Musculatura joacă un rol important, nu numai prin faptul că intră în constituirea aparatului fibros al piciorului, ci mai ales prin faptul că ea constituie partea activă a sistemului de susținere a bolții. Este un lucru de mult arătat, că la persoanele cu mușchi bine dezvoltați, în timpul împovărării bolții piciorului, aceasta, în loc să se turtească, se accentuează prin contracția musculaturii ce controlează bolta. Numai cînd acțiunea de împovărare durează mult timp și mușchii obosesc, tensiunea acestora începe să scadă, iar ligamentele rămîn singurele elemente care să contrabalanseze acțiunea greutății.

Deosebit de importantă pentru menținerea bolții piciorului apare acțiunea mușchilor gambier anterior, gambier posterior, lung peronier, lung flexor și abductor transvers al halucelui. Gambierul anterior, prin inserția sa pe primul cuneiform și baza primului metatarsian, trage bolta în sus. În același timp, gambierul posterior, prin inserția pe tuberculul scafoidian, trage scafoidul, aplicîndu-l strîns pe capul astragalului, contribuind astfel la fixarea intraarticulară. Lezarea gambierului posterior are, după Vreden, un efect dăunător pentru picior. Lungul peronier lateral, prin contracție, coboară capul primului metatarsian cu 1—1,5 cm, plasîndu-l pe un plan inferior celorlalte metatarsiene, acțiune importantă, căci la sfîrșitul pasului, el trebuie să adere la sol. Cînd capul metatarsianului nu poate fi coborît, antepiciorul se dezechilibrează, iar capul metatarsianului al II-lea trebuie să suporte toată greutatea corpului, ceea ce duce la deformarea dureroasă a antepiciorului. De asemenea, contracția acestui mușchi duce la arcuirea bolții transversale și diminuarea diametrului antepiciorului cu 5 mm. În mecanismul de turtire a bolții transversale, insuficiența acestui mușchi are un rol important. Abductorul transvers al halucelui cu direcția sa transversală este un adevărat ligament activ. Prin contracție, el apropie capetele metatarsienelor și scobește

Scanned with OKEN Scanner

bolta anterioară, fiind cel mai sigur protector al acesteia. În timpul mersului, bolta anterioară se turteşte ; acestei turtiri i se opun lungul peronier lateral, care coboară capul primului metatarsian şi strînge între ele cuneiformele, precum şi abductorul halucelui, care apropie între ele capetele metatarsienelor (fig. 5).

Rezistenţa mecanică a piciorului. Cercetînd rezistenţa mecanică a sistemului fibros al piciorului, pe preparate la care

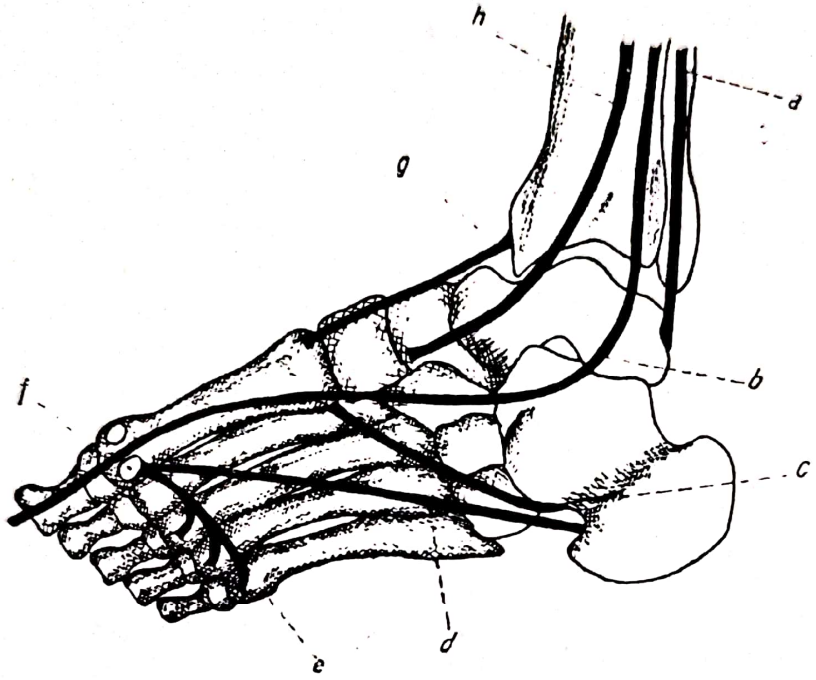

Fig. 5. — Muşchii principali ai bolţii piciorului (Schemă).
a — lungul peronier lateral ; b — lungul flexor al halucelui ; d — fasciculul oblic al abductorului transvers al halucelui ; e — fasciculul transversal al abductorului halucelui ; f — sesamoidul extern ; g — gambierul anterior ; h — gambierul posterior.

s-a scos musculatura piciorului, I. Ionescu constată că această rezistenţă osteo-ligamentară oscilează între 380 şi 520 kg ; rezistenţa medie a sistemului este de 460 kg. Toate preparatele revin după împovărare aproape de dimensiunile iniţiale, dovedind prin aceasta elasticitatea deosebită a acestor ţesuturi.

Aponevroza plantară, pe toate preparatele folosite în experienţă, a rămas intactă, ceea ce arată că tracţiunile dezvoltate la capetele aponevrozei, ca rezultat al sarcinii de împovărare a piciorului, nu au fost suficiente pentru a învinge rezistenţa formaţiunilor ligamentare, deşi presiunile folosite au determinat cedarea piciorului (turtirea lui). Alungirea importantă a aponevrozei plantare se produce la împovărarea primă (100 kg), media de alungire a aparatului fibros la această presiune fiind de 3,57%, în limitele posibilităţii de alungire elastică a ţesutului fibros.

Scanned with OKEN Scanner

Cercetarea, prin disecție, a preparatelor ce au folosit la experiențe a arătat că în toate cazurile aparatul fibros a rezistat la împovărare. Cel care a cedat a fost sistemul osos prin fracturi de calcaneu, astragal și scafoid. Aceasta demonstrează că, în împovărările mari ale piciorului (500 kg), scheletul atinge primul limita rezistenței, suportînd în special șocul mecanic care îl traumatizează, în vreme ce sistemul fibros, prin abundența, repartiția și structura sa funcțională, rezistă la aceste împovărări. Un fapt deosebit care se cere remarcat este acela că, chiar la împovărări foarte mari (care în condiții fiziologice nu se produc niciodată), nu se ajunge să se dezvolte astfel de tracțiuni la nivelul capetelor de inserție a aparatului fibros al piciorului, care să ducă la rupturi ale acestuia dar că sistemul osos este principalul component al piciorului care suferă. Aceste constatări explică frecvența mare a leziunilor osoase în traumatologie, în contrast cu relativa raritate a leziunilor fibroase.

Dinamica piciorului. Plecînd de la datele de anatomie, diferiți autori au încercat să explice dinamica, funcțiile piciorului, atribuind arcurilor ce intră în alcătuirea bolții roluri diferite. Astfel, Charpy admite că arcul extern servește pentru sprijin, iar cel intern pentru mișcare. Pentru alți autori, tarsul și primul metatarsian constituie bolta de propulsie, în vreme ce restul metatarsienelor formează bolta de sprijin. În sfîrșit, autori ca Morton ajung să nege existența bolții anterioare și a rolului său în dinamica piciorului. Acest mod de a privi problema funcțiilor piciorului, rupînd unul de celălalt elementele constitutive ale bolții și atribuind fiecăruia un rol anumit, reprezintă o concepție metafizică, care ignorează faptul că piciorul constituie o unitate funcțională.

În opoziție cu acești autori, pentru Rădulescu și Robănescu „nu există o boltă principală și una secundară, sau una de stațiune și alta de mișcare. Toate se unesc și, prin jocul elementelor vitale din care sînt alcătuite, fac posibilă fiziologia minunată a piciorului, care reprezintă : deplasarea, munca, saltul, dansul, sportul, efortul ducerii de greutăți etc.“.

În statică, participă bolta externă, internă și cea transversală. Contracția ritmică și alternativă a musculaturii pronatoare și supinatoare a piciorului asigură sprijinul cînd pe bolta internă, cînd pe cea externă. Prin aceasta, bolțile lucrează și se odihnesc pe rînd, fapt ce contribuie la evitarea oboselii și realizează o economie de energie. Această alternanță a bolților devine mai evidentă în timpul mersului, cînd sarcina portantă este susținută mai întîi de bolta externă, pentru ca de îndată ce piciorul oscilant a trecut de momentul verticalei și devine pas anterior, sprijinul de pe bolta externă să treacă pe cea internă, pregătind

Scanned with OKEN Scanner

prin aceasta momentul următor. În trecerea sarcinii de pe o boltă pe cealaltă, există un moment în care capetele metatarsienelor mijlocii suportă o parte din greutatea corpului. La începutul împovărării, sprijinul se face pe capul celui de al V-lea şi mai puţin pe al IV-lea metatarsian. În momentul ridicării călcîiului de pe sol, toată greutatea se situează pe antepicior şi în special pe capul primului metatarsian. Vîrful arcului anterior este format de capul metatarsienelor al II-lea şi al III-lea. Această boltă, sub acţiunea încărcării ritmice, se turteşte şi se arcuieşte abia în ultimul moment. În felul acesta, în timpul rostogolirii piciorului pe sol, capetele metatarsienelor al II-lea şi al III-lea intră în mecanismul descărcării greutăţii, coborînd pînă la nivelul sesamoidelor şi capului metatarsianului al V-lea. În acest moment, intervine acţiunea muşchiului abductor al halucelui, care apropie metatarsienele, mărind scobitura bolţii, precum şi contracţia lungului peronier lateral, care coboară capul primului metatarsian, fixîndu-l puternic pe sol pentru a prelua sarcina ce trece în acel moment de pe bolta externă pe cea internă şi totodată strînge cuneiformele între ele, mărind scobitura bolţii anterioare. O solicitare mai importantă a bolţii transversale se petrece în momentul dezlipirii călcîiului de pe sol, moment ce corespunde cu impulsul de înaintare a corpului. În această fază, bolta anterioară se turteşte, metatarsienele se depărtează în evantai, mărind prin aceasta diametrul transversal al antepiciorului şi suprafaţa de sprijin. O dată cu desprinderea piciorului de sprijin de pe sol şi trecerea lui în picior oscilant, bolta anterioară se rearcuieşte. În dinamica sa, bolta transversală trebuie privită ca un resort care se îndoaie la centru (capetele metatarsienelor al II-lea şi al III-lea) în momentul sprijinului şi revine la normal în momentul ridicării piciorului de pe sol. În mersul digitigrad, în săritură, fugă şi în cazul utilizării încălţămintei cu toc înalt, bolta transversală este solicitată în mod stăruitor. Prin pierderea elasticităţii bolţii transversale dispare trecerea lină a greutăţii corpului de pe o boltă pe cealaltă şi se măreşte şocul în timpul pasului

Evoluţia piciorului normal în timpul mersului. În timpul mersului, piciorul efectuează o mişcare de rostogolire, care începe la nivelul călcîiului şi sfîrşeşte la nivelul degetului mare.

Studiile kimografice ale lui Ducroquet au arătat că, în *faza primului sprijin bilateral* piciorul oscilant ia contact cu solul prin călcîi, apoi piciorul se aplică treptat şi în cele din urmă capetele metatarsienelor vin în contact cu solul (fig. 6 a, b, c). În această fază, amprenta plantară arată începutul sprijinului pe călcîi şi în acelaşi timp, sprijinul pe capul primului şi al cinci-

Scanned with OKEN Scanner

lea metatarsian, care formează cîte o mică amprentă și apoi fuzionează între ele. La sfîrșitul fazei, amprenta anterioară și cea posterioară se întîlnesc la mijlocul marginii externe a piciorului (fig. 7 a, b, c, d).

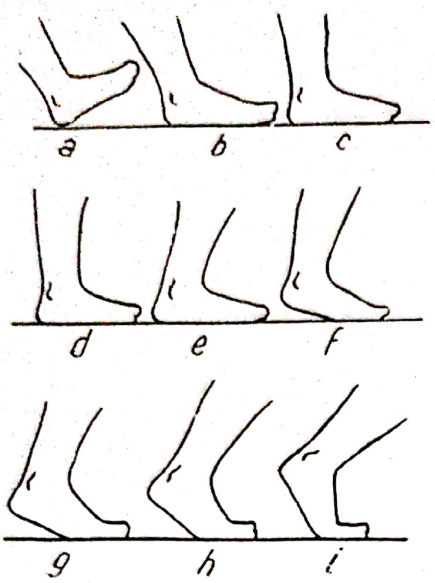

Fig. 6. — Evoluția piciorului în timpul mersului (după Ducroquet).

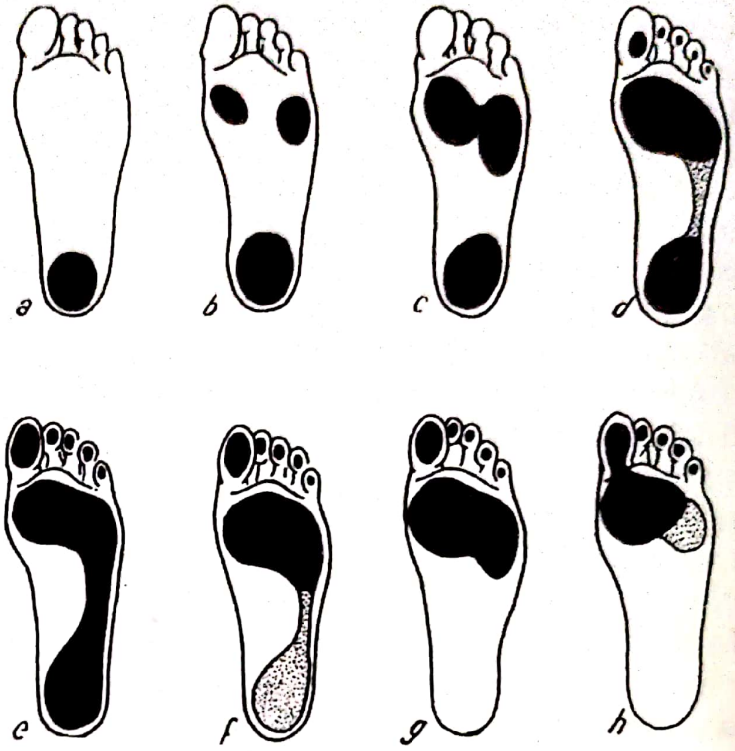

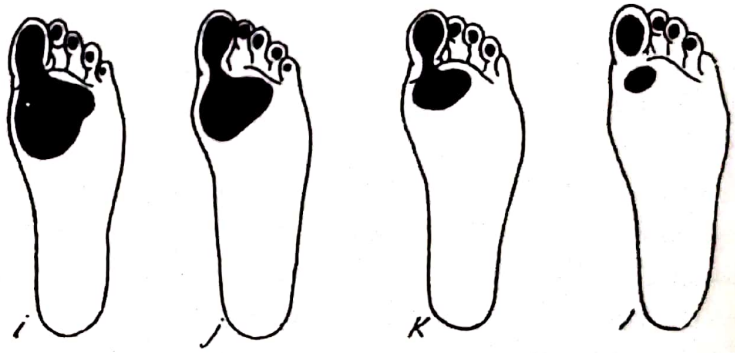

Fig. 7. — Evoluția amprentei plantare în timpul mersului (Lelièvre).

În faza primului sprijin unilateral, piciorul, fiind în contact cu solul, articulația tibio-tarsiană se flectează progresiv. La sfîrșitul acestei faze, degetele vin în contact cu solul, iar călcîiul se ridică (fig. 6 f).

Plantograma în această fază arată la început o accentuare a benzii externe, apoi sprijinul se accentuează la nivelul antepiciorului și diminuează progresiv la nivelul călcîiului, pînă cînd acesta se desprinde de pe sol. Din acest moment, amprenta anterioară se accentuează către marginea sa internă, unde halucele ia contact cu solul pe toată suprafața sa plantară, în vreme ce sprijinul pe metatarsianul V diminuă (fig. 7 e, f, g, h).

Scanned with OKEN Scanner

În faza celui de al doilea sprijin bilateral, piciorul se „*agaţă*“ de sol ca o gheară, iar contracţia energică a tricepsului ridică călcîiul, piciorul nemaisprijinindu-se pe sol decît la nivelul capetelor metatarsienelor şi degetelor (fig. 6 g, h, i).

Amprenta plantară arată o reducere progresivă a sprijinului anterior prin trecerea greutăţii corpului de pe capetele metatarsienelor externe pe primul şi al doilea metatarsian şi degete. La sfîrşitul acestei faze, cînd evoluţia pasului este completă, sprijinul pe capul primului metatarsian este redus (fig. 7 i, j, k, l).

În cazul unui picior deformat, evoluţia mersului, precum şi desfăşurarea pasului sînt modificate.

Scanned with OKEN Scanner

EXAMINAREA PICIORULUI

Examenul clinic. Bolile şi deformaţiile piciorului fac parte integrantă din patologia generală a organismului şi orice tendinţă de a considera aceste boli şi deformaţii ca fiind manifestări locale, rupte de orice legătură cu patologia generală, constituie un mod metafizic de abordare a problemei. Chiar şi în cazul deformaţiilor statice ale piciorului, deformaţii caracteristice acestui segment, nu ne este îngăduit să le privim ca manifestări izolate, căci, în cele mai multe dintre ele, este vorba de o manifestare locală a unor afecţiuni de ordin general. Pe de altă parte, boli sau deformaţii ale piciorului determină modificări şi suferinţe la nivelul altor segmente sau organe ale corpului omenesc, demonstrînd astfel legătura strînsă şi interdependenţa dintre suferinţele piciorului şi ale acestor segmente şi organe.

Privit sub acest aspect, în patologia piciorului, examenul clinic trebuie să înceapă cu un *examen general* cît mai complet.

Examenul general va căuta să precizeze starea funcţională a aparatelor (circulator, pulmonar, digestiv, urinar etc.), să deceleze un reumatism inflamator, un diabet, o ateroscleroză etc.

Examenul local al piciorului se face după aceleaşi norme generale de examinare ale oricărui alt segment al corpului. El cuprinde inspecţia, palparea, determinarea gradelor de mişcare, aprecierea forţei grupelor musculare, studiul mersului, precum şi efectuarea unor examene particulare (măsurători, mulaje şi amprente plantare). Examenul este necesar să se facă în diferite poziţii : culcat, în genunchi cu picioarele în afara mesei de examinat, în ortostatism uniped, biped şi în mers. Copiii pot fi controlaţi pe o masă, aproape de privirea examinatorului.

Inspecţia permite diagnosticul direct în unele afecţiuni ale piciorului. La nivelul tegumentelor şi fanerelor pot fi întîlnite bursite, hiperkeratoze, micoze, ulcere trofice, leziuni ale unghiilor (onicogrifoza şi unghia încarnată).

Scanned with OKEN Scanner

De asemenea, la inspecție, se evidențiază majoritatea *malformațiilor congenitale* (polidactilia, sindactilia, piciorul strîmb, clinodactilia, hallux varus etc.), precum și unele *deformații cîștigate* ale piciorului și degetelor (hallux valgus, digitus quintus varus, degetul în ciocan, piciorul plat, piciorul scobit etc.).

Edemul cronic poate fi determinat de un traumatism precedent, dar poate fi datorit și unei leziuni inflamatoare osteoarticulare.

Prezența *fistulelor* poate indica o tuberculoză osteoarticulară, osteită sau o micoză (ca în cazul piciorului de Madura).

Prezența echimozelor traduce existența unui traumatism recent, de exemplu echimoza plantară „numulară" în fractura calcaneului.

Palparea permite să se aprecieze temperatura locală, eventuala fluctuență sau împăstare a segmentului și prezența punctelor dureroase.

Cu fața dorsală a mîinii se apreciază o ridicare de temperatură la nivelul gleznei și în acest mod putem fi avertizați asupra unor procese inflamatoare ca în tuberculoza tibio-astragaliană sau la nivelul feței dorsale a piciorului ca în scafoidita tarsiană. Temperatura cutanată poate fi coborîtă în sechelele de poliomielită, în arterite, în edemul dur posttraumatic (Secretan).

Împăstarea țesuturilor periarticulare poate fi prezentă în cazul unei tuberculoze tibio-astragaliene, cînd de ambele părți ale tendonului ahilian se palpează o tumefacție renitentă, cu atît mai rezistentă cu cît țesuturile fongoase sînt mai abundente.

Alteori se constată o fluctuență la nivelul feței dorsale a piciorului, care evidențiază fie un chist sinovial, fie o tenosinovită sau un abces rece.

De mare importanță pentru diagnostic este determinarea punctelor dureroase ; după caracterul și sediul durerii se pot face unele supoziții asupra naturii bolii.

O durere vie, în punct fix la nivelul unui os, reprezintă un semn de probabilitate de fractură, după cum o durere cu caracter nevralgic, situată la nivelul antepiciorului, indică o probabilitate de metatarsalgie Morton. Durerea sincopală la presiune pe fața plantară a articulației Chopart constituie un semn de mare importanță pentru evidențierea „piciorului plat" la adult și bătrîn.

Durerea poate fi evidențiată nu numai prin presiune digitală, ci și prin diferite manevre. Astfel, flexia dorsală energică a halucelui poate declanșa durerea retrotibială în cazul fracturii Shepherd, iar întinderea aponevrozei plantare între cele două mîini cu presiunea concomitentă pe regiunea articulației astra-

Scanned with OKEN Scanner

galo-scafoidiene declanşează durerea în caz de picior plat dureros (semnul Rădulescu).

Mobilitatea activă şi pasivă. Piciorul în totalitate poate efectua trei feluri de mişcări, care trebuie cercetate cu grijă: flexie-extensie, adducţie-abducţie şi pronaţie-supinaţie.

Flexia-extensia piciorului se face la nivelul articulaţiei tibio-astragaliene după un ax îndreptat oblic în afară şi înapoi, care formează cu planul frontal un unghi de 20°, deschis extern şi posterior.

Plecînd de la poziţia anatomică (poziţia 0), care corespunde piciorului flectat la 90° faţă de gambă, flexia (flexia dorsală) şi extensia (flexiunea plantară) se fac pe un arc de cerc de 70°, dintre care 40° reprezintă flexiunea plantară, iar 30° flexiunea dorsală.

Măsurarea amplitudinii mişcărilor se face cu un goniometru. Axul goniometrului se aşază la vîrful maleolei interne, iar acul indicator paralel cu planta; în timpul mişcării, acul urmează planta şi arată gradul de flexiune şi extensiune (fig. 8 a, b). În cursul mişcării de flexie-extensie joacă un rol şi articulaţia tibio-peronieră inferioară, care permite scoabei bimaleolare să se lărgească în timpul flexiunii dorsale şi să se strîmteze în flexiunea plantară (extensiunea). Această lărgire a scoabei se face graţie elasticităţii ligamentare, dar şi mişcării de răsucire a peroneului, în urma acţiunii grupelor musculare (Paul Le Coeur). Cînd ligamentele tibio-peroniere inferioare se rup, se produce *diastaza tibio-peronieră* şi astragalul *balotează* în interiorul scoabei.

Adducţia-abducţia se fac în jurul unui ax vertical care trece prin gambă. Mişcările se fac cu precădere în articulaţia mediotarsiană şi accesoriu în articulaţia subastragaliană şi tibiotarsiană. În mişcarea de *adducţie,* vîrful piciorului se apropie de linia mediană a corpului, iar în *abducţie,* vîrful piciorului se îndreaptă în afară, depărtîndu-se de planul median al corpului (fig. 8 c, d). Amplitudinea acestor mişcări este de 35—45°. Pentru măsurarea acestei mişcări, axul goniometrului se aşază sub călcîi, iar indicatorul, în lungul axei mediane a piciorului.

Pronaţia-supinaţia se efectuează în articulaţia subastragaliană după o axă antero-posterioară ce merge de la gîtul astragalului la tuberozitatea externă a calcaneului, după o direcţie oblică dinăuntru în afară şi de sus în jos. În mişcarea de pronaţie piciorul se ridică cu marginea externă de pe sol şi planta priveşte în afară. În supinaţie, marginea internă este ridicată de pe sol şi planta priveşte înăuntru (fig. 8 e, f). Pentru măsurarea gradului de pronaţie şi supinaţie, axul goniometrului se aşază la nivelul feţei posterioare a articulaţiei tibio-astragaliene,

Scanned with OKEN Scanner

iar indicatorul urmează deplasările axei verticale a calcaneului, înăuntru şi în afară.

În mod obişnuit, supinaţia se asociază cu adducţia, producînd răsucirea internă sau *inversiunea,* cum o denumesc autorii

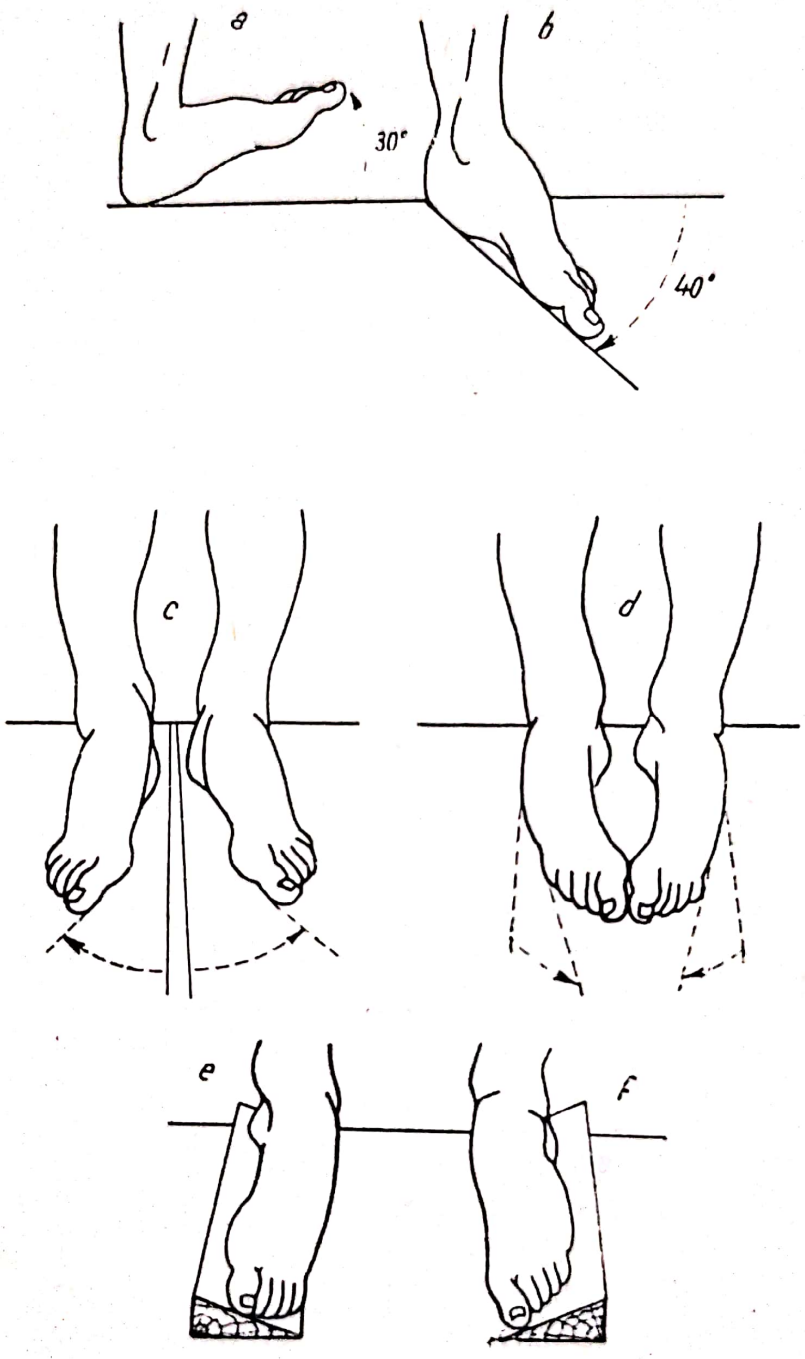

Fig. 8. — Mişcările piciorului (Lelièvre).
a — flexie dorsală ; b — flexie plantară ; c — abducţie ; d — adducţie ; e — supinaţie ; f — pronaţie.

anglo-saxoni, în vreme ce pronaţia se asociază cu abducţia, producînd răsucirea externă a piciorului sau *eversiunea.*

Scanned with OKEN Scanner

Mobilitatea activă se cercetează în scopul aprecierii stării funcţionale a musculaturii. În poliomielită, putem avea o diminuare parţială sau totală a unui muşchi sau a unor grupe musculare, iar forţa musculară se evaluează după scara de gradare de la 0 la 5.

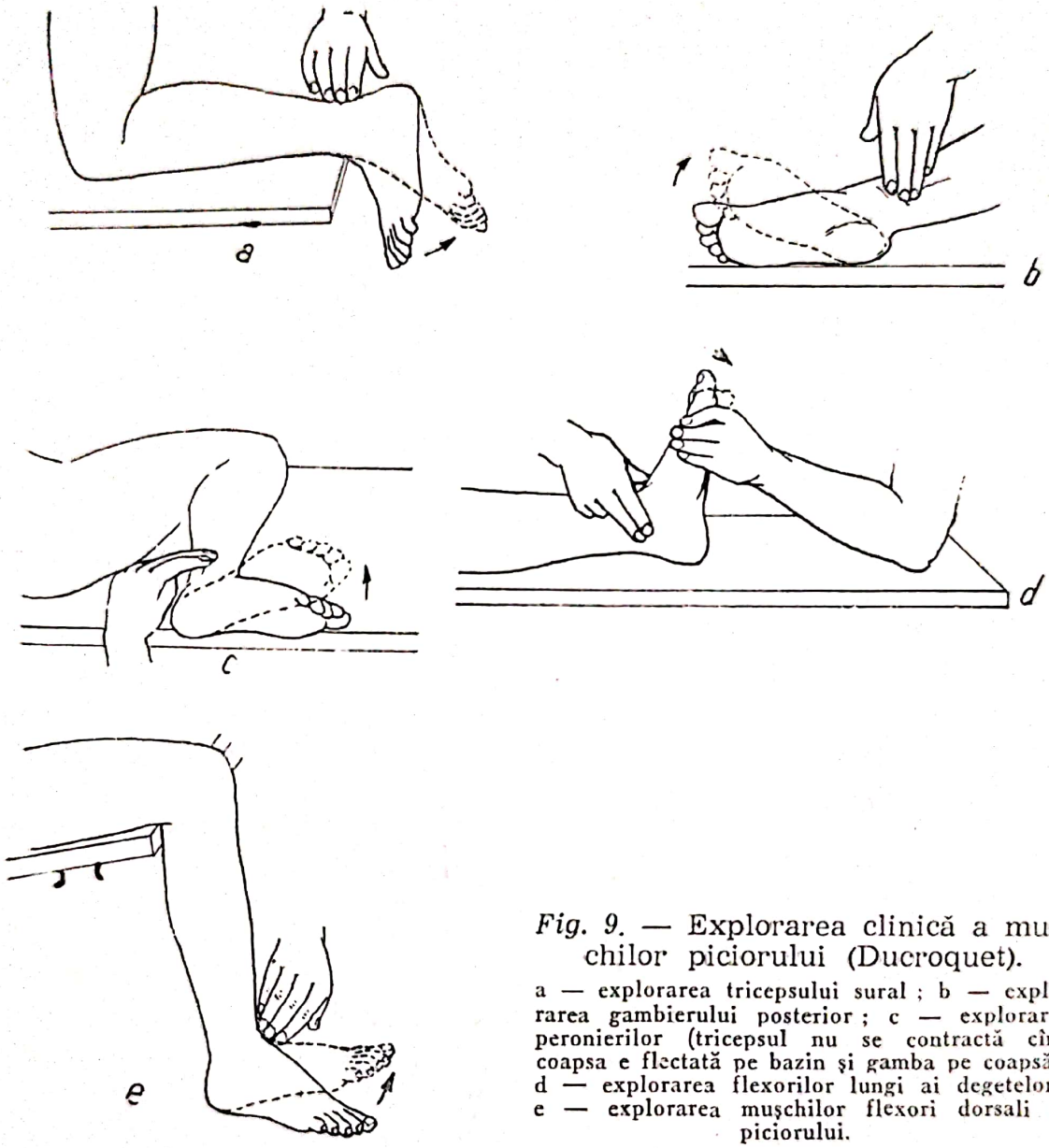

Fig. 9. — Explorarea clinică a muşchilor piciorului (Ducroquet).
a — explorarea tricepsului sural ; b — explorarea gambierului posterior ; c — explorarea peronierilor (tricepsul nu se contractă cînd coapsa e flectată pe bazin şi gamba pe coapsă); d — explorarea flexorilor lungi ai degetelor ; e — explorarea muşchilor flexori dorsali ai piciorului.

Pentru aprecierea forţei unui muşchi, se caută să se execute mişcarea într-o poziţie în care muşchiul de cercetat se contractă izolat. Cu o mînă se opune rezistenţă acestei mişcări, în vreme ce cealaltă palpează tensiunea tendonului.

În vederea examinării forţei tricepsului, bolnavul stă în genunchi pe o masă cu piciorul în afara ei. Se cere acestuia să flecteze plantar piciorul şi cu o mînă se opune rezistenţă la mişcare, iar cu cealaltă se palpează tendonul Ahile (fig. 9 a).

Scanned with OKEN Scanner

Gambierul posterior se cercetează, aşezînd piciorul cu faţa externă pe pat şi cerînd bolnavului să ridice vîrful piciorului de pe pat. În acest timp, cu o mînă se exercită o rezistenţă pe marginea internă a piciorului, iar cealaltă palpează tendonul între maleola internă şi tuberculul scafoidului (fig. 9 b).

Grupul muşchilor peronieri se cercetează aşezînd piciorul cu marginea internă pe pat, genunchiul fiind flectat puternic. Se cere bolnavului să ducă piciorul în abducţie şi în acest timp o mînă se opune mişcării, iar cealaltă palpează corpul muscular al lungului peronier sub capul peroneului sau tendonul scurtului peronier înapoia apofizei metatarsianului V ; aprecierea globală a peronierilor se face palpînd ambele tendoane înapoia maleolei (fig. 9 c).

Pentru explorarea flexorilor lungi ai degetelor, piciorul este ţinut cu o mînă în unghi drept pe gambă, şi se cere bolnavului să-şi flecteze degetele ; cealaltă mînă palpează tendoanele înapoia maleolei interne (fig. 9 d).

Gambierul anterior se cercetează aşezînd piciorul în flexiune plantară. Se cere bolnavului să flecteze dorsal piciorul, ridicînd marginea internă ; cu o mînă se opune rezistenţă mişcării, iar cealaltă palpează coarda tendonului care proemină la partea antero-internă a gleznei (fig. 9 e).

Extensorul comun se explorează ţinînd piciorul la unghi drept pe gambă şi cerînd bolnavului să flecteze dorsal degetele şi piciorul. O mînă se opune mişcării, iar cealaltă palpează coarda tendoanelor la partea antero-externă a gleznei.

Pediosul se explorează punînd bolnavul să extindă degetele depărtîndu-le unul de celălalt ; muşchiul se palpează pe faţa dorsală a piciorului, înaintea maleolei externe.

Examenul neurologic este foarte important pentru a stabili eventualele leziuni de origine nervoasă. Cercetarea sensibilităţii tactile, termice, dureroase, a reflexelor osteotendinoase şi cutanate este obligatorie, căci ele pot permite depistarea unui sindrom neurologic în cazul unui mal perforant sau unui picior scobit. Hipoestezia, anestezia plantară sau un ulcer trofic pot evidenţia o leziune de sciatic popliteu intern, în vreme ce anestezia feţei dorsale medii a piciorului şi a feţei antero-externe a gambei arată o paralizie de sciatic popliteu extern.

Examenul arborelui vascular trebuie, de asemenea, efectuat cu grijă prin palparea pulsului la pedioasă şi tibiala posterioară, prin oscilometrie sau pletismografie. De asemenea, trebuie cercetată circulaţia venoasă, depistînd varicele şi eventualele sechele după tromboflebită. Arteriografia şi flebografia pot aduce mari servicii pentru diagnosticarea leziunilor piciorului (fig. 10).

Scanned with OKEN Scanner

Rețeaua limfatică este mai greu de cercetat, totuși utilizarea tot mai largă a limfografiilor cu substanță de contrast poate permite decelarea unor leziuni la acest nivel, mai ales în cazul edemelor cronice inexplicabile.

Examenul staticei și mersului poate da amănunte importante asupra leziunilor piciorului, deoarece multe dintre acestea impun o statică și o dinamică foarte tipice.

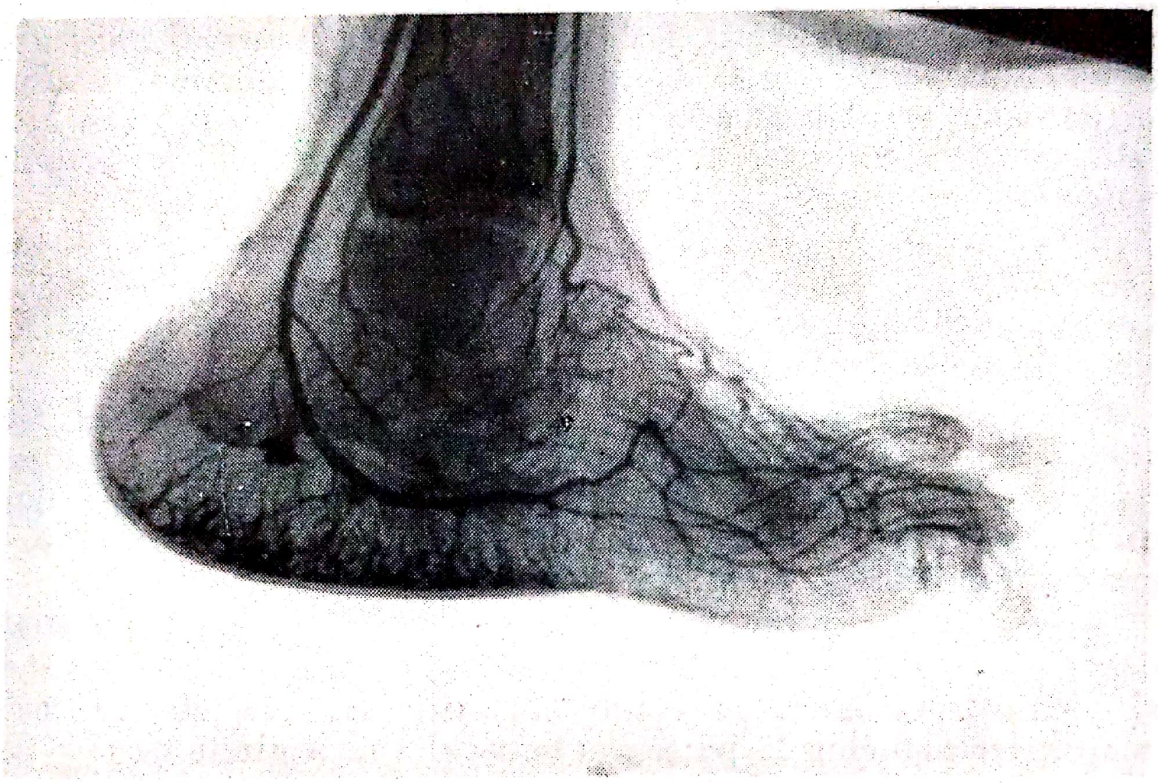

Fig. 10. — Arteriografia piciorului.

Astfel, piciorul valg, privit din spate, prezintă pe lîngă prăbușirea bolții o deviere a axului călcîiului în valg, încît formează cu axul gambei un unghi deschis în afară.

Mersul, în cazul piciorului varus-echin paralitic, este caracteristic, bolnavul așezînd piciorul pe pămînt mai întîi cu vîrful (mers cosind sau cu stepaj). De asemenea, în piciorul scobit, mersul este sacadat, săltăreț, prin faptul că sprijinirea piciorului pe sol se face dinainte-înapoi, în loc de dinapoi-înainte. În scafoidita tarsiană, copiii merg sprijinindu-se pe marginea externă a piciorului, pentru a evita încărcarea marginii interne.

Strîns legată de poziția piciorului, *încălțămintea* suferă și ea deformări. Examinarea încălțămintei aduce date prețioase în aprecierea dinamicii piciorului. Astfel, la copiii cu picior plat talpa încălțămintei este bombată, în vreme ce la adulți, ea este tocită la interior, iar ștaiful este deformat pe partea internă, acolo unde proemină deformarea astragalo-scafoidiană.

Scanned with OKEN Scanner

Examenul radiologic. Radiografia constituie un ajutor foarte preţios pentru diagnosticul şi urmărirea tratamentului afecţiunilor piciorului şi de aceea ea este totdeauna obligatorie. În mod obişnuit, clinicianul se declară satisfăcut dacă are la dispoziţie radiografiile efectuate în poziţiile standard, din faţă şi din profil. Totuşi, dată fiind arhitectura atît de complexă a piciorului, precum şi discreţia unor leziuni, adesea aceste radiografii standard nu mai sînt suficiente şi specialistul ortopedist recurge la radiografii executate din poziţii şi incidenţe speciale, după regiunea pe care vrea s-o cerceteze mai amănunţit. În acest scop, prezentăm cîteva tehnici speciale cu care investigarea radiologică a piciorului se face mult mai complet.

Radiografia de ansamblu a piciorului. Printr-o proiecţie bifocală, De Sèze, Djian, şi Mallégol obţin pe clişeul radiografic imaginea din faţă a întregului picior (fig. 11). Bolnavul fiind în ortostatism, se aşază piciorul pe casetă, iar raza centrală a tubului Röntgen, situat la 2 m înălţime, cade vertical pe prima interlinie metatarsocuneană. La prima expunere, pentru radiografia antepiciorului, bolnavul ţine celălalt picior înapoi. Pentru a doua expunere (tarsul posterior) bolnavul duce înainte piciorul opus, fără a-l mişca pe acela de pe casetă (fig. 12 a).

Cahoon foloseşte două incidenţe : cea anterioară, cu o înclinare de 10° faţă de verticală şi cea posterioară, cu o înclinare de 20° (fig. 12 b).

Radiografia axială a sesamoidelor şi a bolţii metatarsiene. Pentru a pune în evidenţă sesamoidele şi raportul lor cu suprafaţa capului primului metatarsian radiografiile standard dau puţine amănunte ; pentru completare, se recurge, la radiografiile cu incidenţe antero-posterioare.

Incidenţa Walter Müller (fig. 13) bolnavul fiind în decubit ventral, degetele stau în hiperflexie dorsală pe un clişeu radiografic (fig. 12 c).

Leroux aşază piciorul pe caseta radiografică în poziţie de echin, cu degetele flectate dorsal. Raza centrală, oblică de sus în jos şi dinapoi-înainte, trece tangentă la călcîi şi faţa plantară a capului primului metatarsian (fig. 12 d). Din cauza flexiunii dorsale accentuate a degetelor, în aceste incidenţe apar clar sesamoidele, însă datele asupra bolţii anterioare sînt mai puţin exacte. Pentru a obţine informaţii mai complete asupra bolţii transversale, de mai mare folos este tomografia, care permite obţinerea de secţiuni perpendiculare pe bolta anterioară.

Radiografia axială a calcaneului. Pentru a explora partea posterioară a calcaneului se utilizează incidenţa retrotibială, după procedeul lui Böhler sau cel al lui Loison, Belot. În procedeul lui Böhler, bolnavul stă în decubit dorsal, cu călcîiele

Scanned with OKEN Scanner

așezate pe casetă, iar picioarele în flexiune dorsală maximă. Raza principală, înclinată la 30—45°, trece înapoia maleolei interne (fig. 12 e). În tehnica lui Loison, Belot și Harris bol-

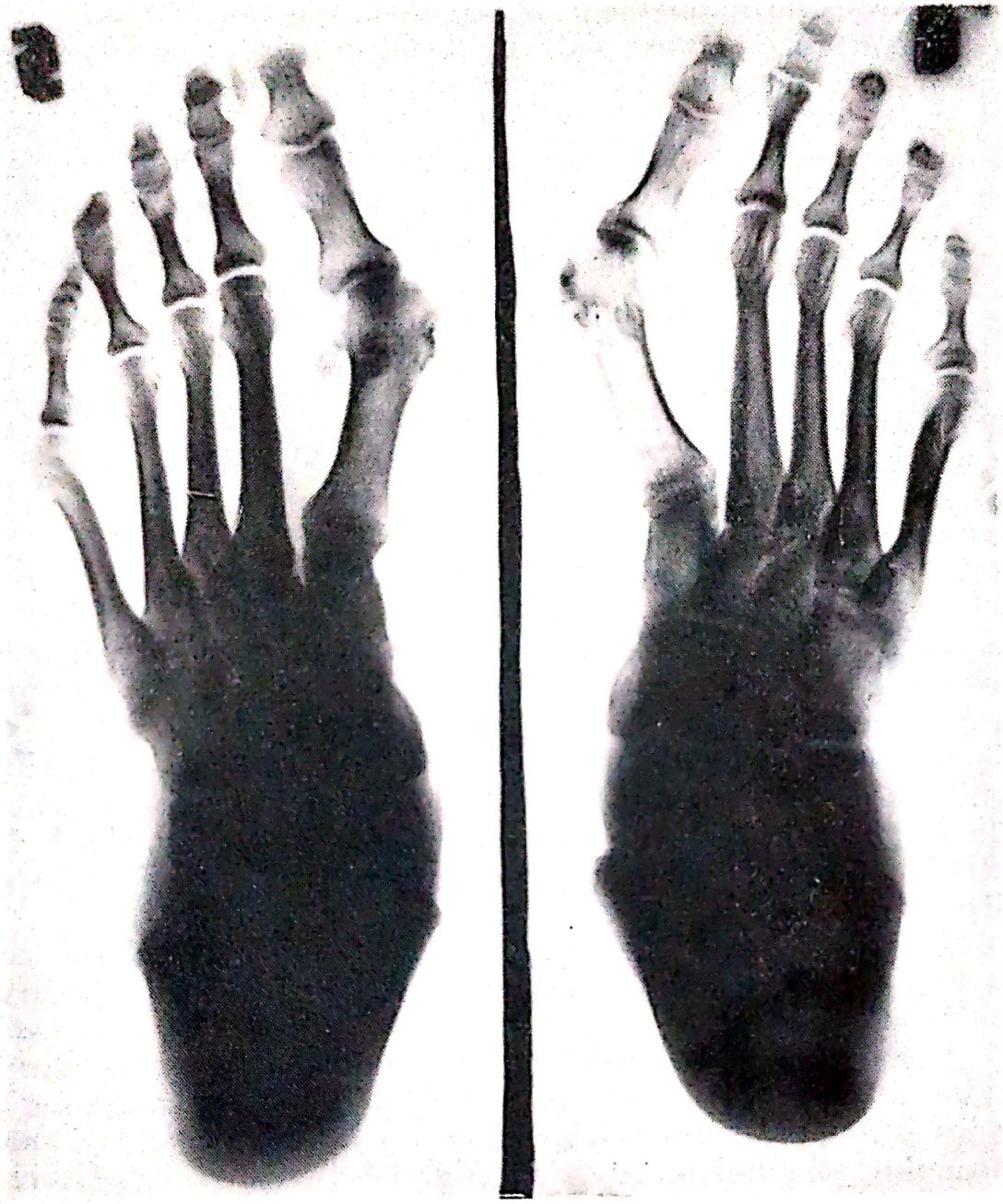

Fig. 11. — Radiografia de ansamblu a piciorului.

navul stă în picioare pe caseta radiografică cu genunchii flectați la maximum. Raza principală, oblică în jos și înainte, trece prin partea posterioară a articulației tibio-astragaliene. Se fac trei radiografii cu unghiuri diferite (35°, 40° și 45°) față de verticală (fig. 12 f). Se obține astfel o imagine completă a calcaneului (fig. 14).

Scanned with OKEN Scanner

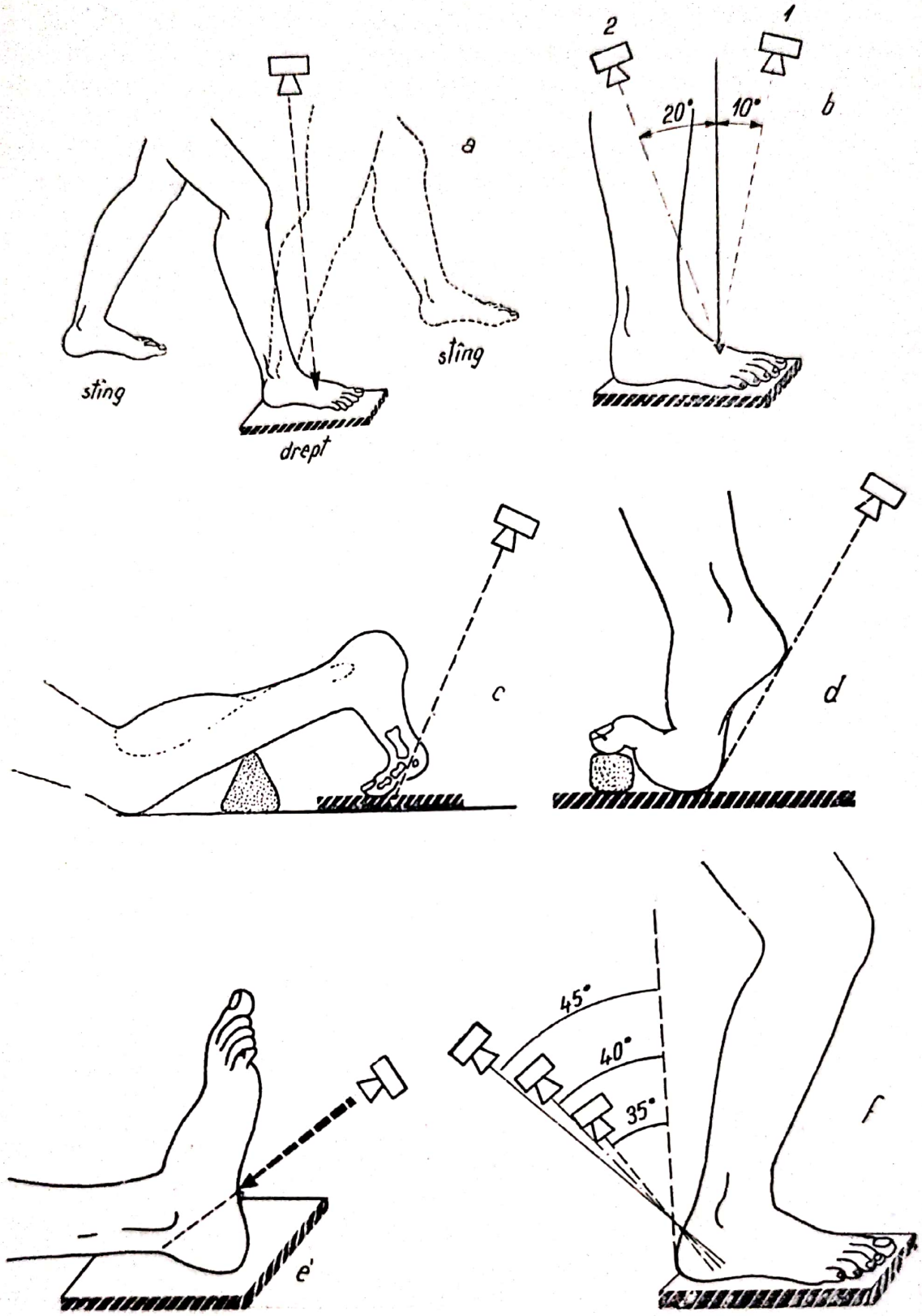

Fig. 12. — Diferite incidenţe pentru radiografia piciorului.
a — proiecţie bifocală (tehnică De Sèze, Djian, Mallégol) ; b — proiecţie bifocală (tehnică Cahoon) ; 1 — prima incidenţă ; 2 — a doua incidenţă ; c — incidenţa pentru sesamoide (Walter Müller) ; d — incidenţa pentru sesamoide (Leroux) ; e — incidenţa retrotibială ascendentă (Böhler) ; f — proiecţie axială a calcaneului (tehnică Loison-Belot-Harris).

Scanned with OKEN Scanner

Amprentele plantare (plantograma). O metodă obiectivă pentru aprecierea gradului de deformare a piciorului, în special în ceea ce priveşte suprafaţa de sprijin plantară, o constituie plantograma.

Pentru obţinerea imaginii plantare a piciorului, autorii clasici recurgeau la sprijinirea piciorului, în prealabil uns cu o

Fig. 13. — Radiografie axială a sesamoidelor. Incidenţă Walter Müller.

substanţă grasă, pe o coală de hîrtie, după care pudrau hîrtia cu o pulbere colorată, care era reţinută de corpul gras. Se utiliza praf de cărbune, care pe o coală albă dădea o imagine neagră, sau oxid de fier, care dădea o imagine roşie. Mai simplu se foloseşte hîrtia neagră, pe care se aplică pulbere de talc, obţinîndu-se o imagine albă (fig. 15). De asemenea, se mai obţinea plantograma prin badijonarea plantei cu tuş sau folosind un tampon înscriitor.

Scanned with OKEN Scanner

Deşi această metodă prezintă avantaje incontestabile, totuşi procedeul clasic de a lua aceste amprente plantare nu este scutit de unele erori. Pentru excluderea completă a acestor erori, s-au făcut eforturi pe linia perfecţionării tehnice a acestei metode de investigaţie şi astăzi dispunem de o seamă de procedee mult mai precise şi mai obiective.

Fig. 14. — Radiografie axială a calcaneului (tehnică Loison-Belot-Harris).

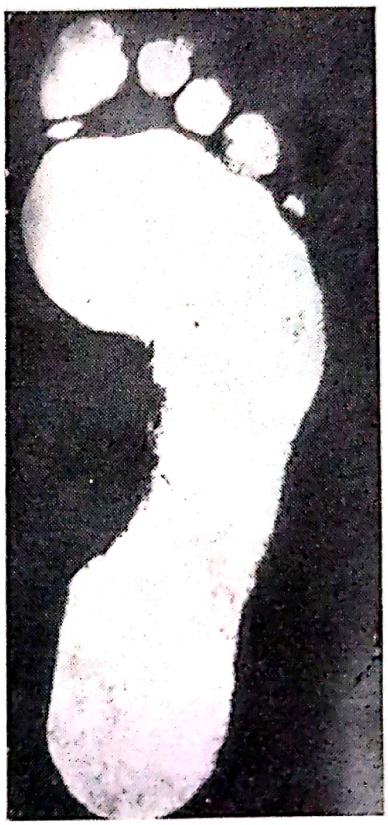

Fig. 15. — Plantogramă.

Amprentele fotografice (fotopodograma) constituie un progres în tehnica înregistrării amprentelor plantare şi perfecţionarea a fost introdusă de şcoala spaniolă (Viladot, Roig-Puerta). Se utilizează în acest scop o hîrtie fotografică de 10 × 30 cm, peste care, după ce se expune la soare sau lumină artificială, se aplică planta care a fost badijonată cu o soluţie revelator. Din cauza presiunii piciorului, revelatorul este împins către periferie, formînd o linie închisă. După 30 de secunde se fixează şi se spală hîrtia, după tehnica fotografică, şi se obţine o amprentă plantară foarte fină şi exactă (fig. 16). Ea arată atît zonele de sprijin ale piciorului, cît şi eventualele modificări cutanate (clavi, veruca, cicatrice etc.). Cu cît presiunea este mai mare, cu atît imaginea este mai clară şi prin aceasta putem aprecia atît

Scanned with OKEN Scanner

excesul, cît și defectul de sprijin. Viladot, Roig-Puerta și Vilato folosesc următoarea soluție revelator: 500 ml apă la 50°, 3 g metol, 6 g hidrochinonă, 80 g sulfit de sodiu, 10 g carbonat de sodiu, 5 g bromură de sodiu.

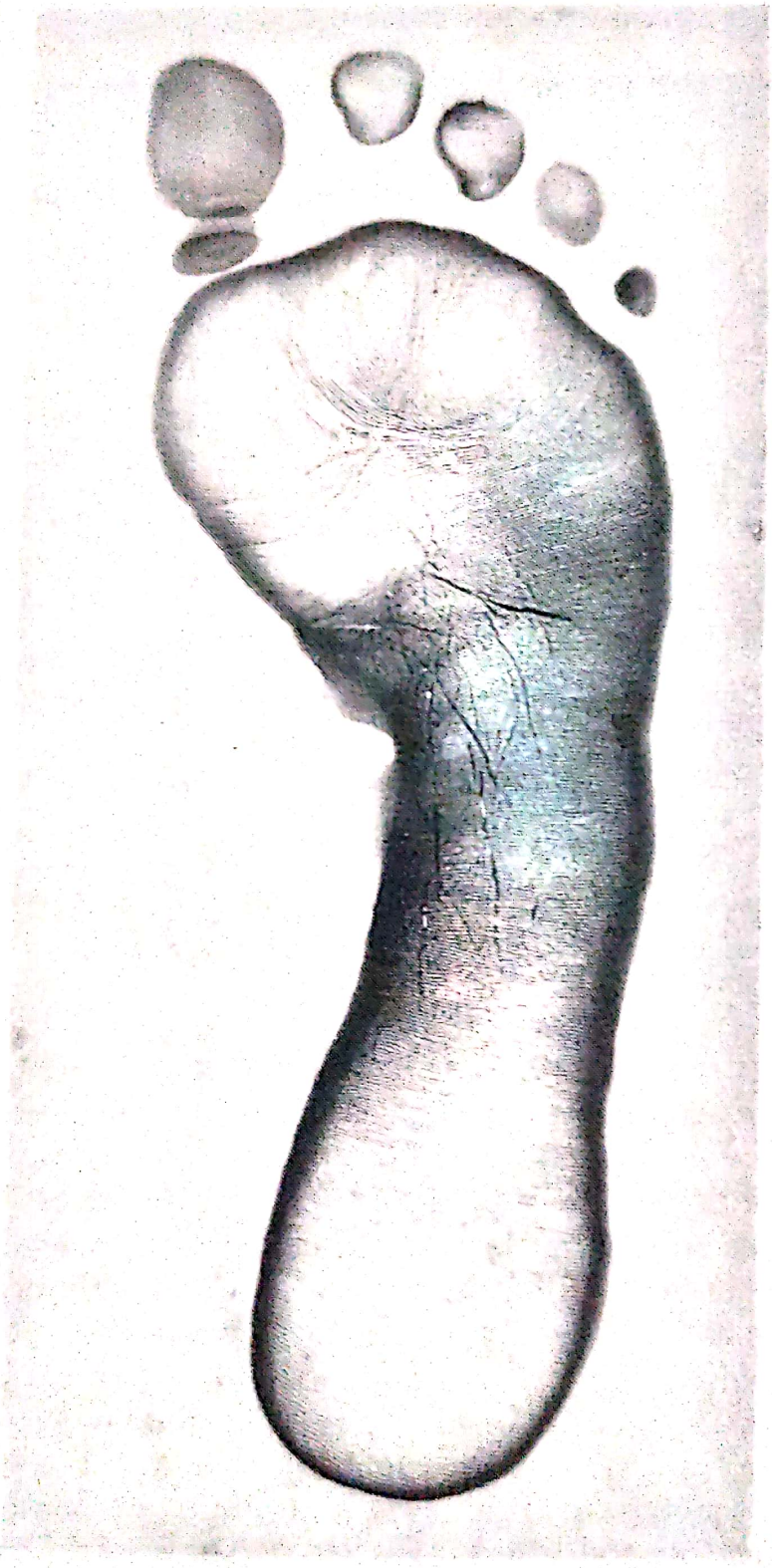

Fig. 16. — Fotopodogramă.

Scanned with OKEN Scanner

Dacă într-o chiuvetă se pun soluția revelator și hîrtia fotografică, cu fața sensibilă în sus și apoi se sprijină piciorul, soluția este alungată la periferie și se obține *fotopodograma inversată* (Roig-Puerta), imaginea fiind albă pe un fond negru.

Podostatigrama se folosește pentru a evidenția zonele de sprijin și intensitatea acestora. În acest scop, Gräper folosește o placă de cauciuc perforată foarte regulat și ale cărei găuri sînt impregnate cu o vopsea albă pe care o aplică pe o hîrtie neagră. Sprijinul piciorului pe placa de cauciuc face să apară pe hîrtia neagră puncte albe în zonele de sprijin, cu atît mai clare, cu cît sprijinul este mai puternic.

Radiofotopodograma permite să se obțină pe aceeași hîrtie fotografică amprenta plantară și scheletul piciorului și în acest fel se poate localiza cu precizie o leziune cutanată în raport cu scheletul. Iată tehnica după Roig-Puerta și Viladot : Radiofotopodograma se efectuează în camera obscură și la lumina roșie. Se folosește un film radiologic cu emulsie sensibilă pe ambele fețe, care se aplică, fără casetă, pe o hîrtie neagră pe dușumea. Piciorul de examinat se badijonează cu soluție revelator și se aplică pe film. Un tub Röntgen se așază la o înălțime de 2 m deasupra piciorului și se execută radiografia în 2 timpi a întregului picior după tehnica lui De Sèze, Djian și Mallégol (fig. 17).

Examenul podoscopic. Podoscopul permite examinarea piciorului în statică, cît și în dinamică în diferite poziții, ceea ce prezintă un real progres față de metodele clasice, deoarece îngăduie să se deosebească o funcție normală, acolo unde metodele de înscriere statică arătau o deformație (picior plat). Podoscopul este alcătuit dintr-o cutie de lemn prevăzută pe una din fețe cu o placă de sticlă groasă, iar fața opusă este constituită dintr-o oglindă. Un bec electric, introdus înăuntru, permite iluminarea plantei piciorului. Bolnavul se urcă cu picioarele goale pe sticla podoscopului, și în oglindă se vede planta care își modifică arcuirea și zonele de sprijin în raport cu mișcările imprimate piciorului. Grație podoscopului se poate aprecia direct efectul diferitelor poziții și al dispozitivelor de corectare a bolții piciorului.

Radiomanometria plantară constituie o altă metodă de investigare, ce permite stabilirea zonelor de presiune maximă a plantei, obiectivizînd astfel caracteristicile funcționale ale piciorului.

Înregistrarea zonelor de sprijin ale plantei se face cu ajutorul unui dispozitiv cu manometru prin mercur. Aparatul realizat de R. A. Ludu și Florica Ludu se compune dintr-un stativ din lemn pe care sunt montate din centimetru în centimetru un număr de 32 manometre cu mercur, confecționate din tuburi de

Scanned with OKEN Scanner

sticlă capilară și din tuburi de cauciuc moale cu lumenul de 4 mm. Tuburile de cauciuc cu mercur sînt așezate paralel pe o planșetă orizontală lată de 17 cm, pe care se calcă cu piciorul, iar tuburile capilare din sticlă sînt așezate pe stativul vertical (fig. 17 A). Presiunea exercitată de-a lungul fiecărui tub de cauciuc umplut cu mercur de către zonele de sprijin plantare este redată în mm de mercur, obținîndu-se o curbă cu anumite caracteristici denumită preso-plantogramă.

Fig. 17. — Radiofotopodogramă.

Preso-plantograma normală, luată în plan antero-posterior (fig. 17 B), în poziție ortostatică, prezintă curba „T" dată de presiunea segmentului tarsian ; platoul „B" corespunde porțiunii medii a bolții plantare antero-posterioare ; curba „M" este dată de presiunea segmentului metatarsian în timpul sprijinului, iar curba „D" este dată de presiunea digitală.

Radiomanometria plantară (fig. 17 C) permițînd înregistrarea pe același film radiologic atît a preso-plantogramei, cît și a fiecărei părți din scheletul piciorului, furnizează date deosebit de importante pentru studierea și cercetarea funcțională a piciorului normal și patologic.

Mulajele de gips reproduc forma piciorului în totalitate sau numai a plantei.

O tehnică simplă, dar și foarte exactă, a mulajului piciorului în timpul sprijinului este aceea imaginată de Ory. Piciorul se sprijină pe o placă de chit pe care lasă amprenta plantară. Peste această imagine se toarnă lapte de gips care, făcînd priză, reproduce în relief, cu cele mai mici amănunte, forma plantei.

O altă metodă de a lua mulajul piciorului este acea folosită de protezişti. Bolnavul se așază pe o masă sau un scaun mai înalt, astfel ca genunchiul să fie ușor flectat, iar medicul sau protezistul stă în fața bolnavului, pe un scaun mai scund. Se unge piciorul cu o substanță grasă (ulei de parafină sau

Scanned with OKEN Scanner



Fig. 17. — A. Aparat pentru manometrie plantară.

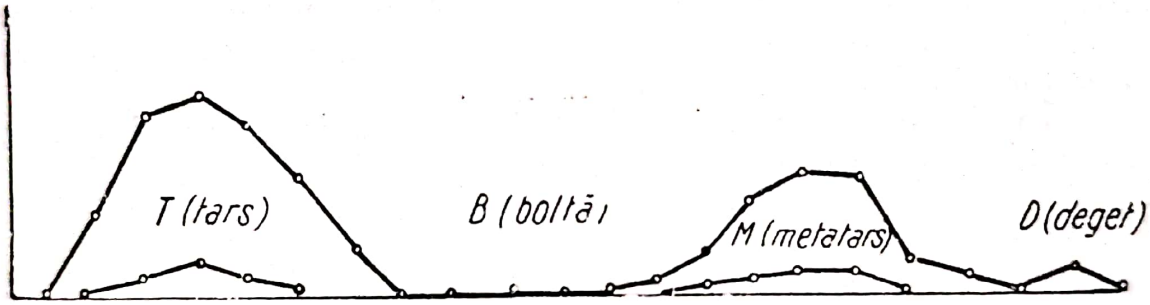

Fig. 17. — B. Preso-plantogramă normală.

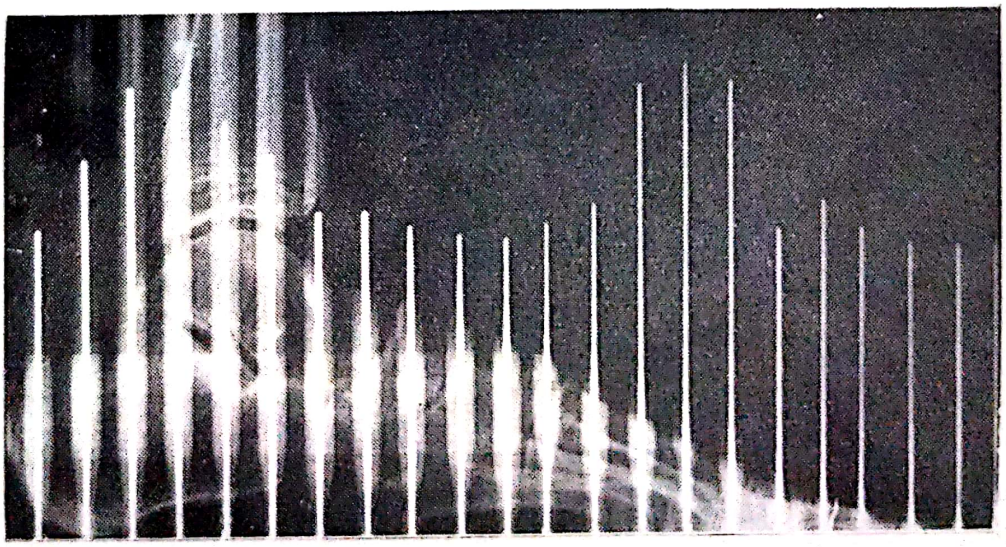

Fig. 17. — C. Radiomanometrie plantară.

Scanned with OKEN Scanner

vaselină) și se aplică pe fața anterioară a acestuia și pe gambă o curea îngustă de 1 cm, pe care se găsește întinsă o sîrmă ce este fixată la capătul distal al curelei. Cu o fașă gipsată se înfășoară piciorul cu cîteva ture regulate, modelînd cu grijă fiecare tur de fașă. Cînd gipsul începe să facă priză, se apucă într-o mînă capătul liber al sîrmei, și cu o lamă de cuțit bine ascuțită se taie gipsul pe sîrmă, fîșia de piele apărînd tegumentele de lezări accidentale. Se desfac ușor buzele aparatului gipsat și, printr-o mișcare de descălțare, se scoate cu grijă piciorul ; apoi se apropie marginile tăieturii și se lipesc cu o bucată de fașă gipsată. În acest fel se obține mulajul negativ.

Pentru obținerea mulajului pozitiv, după ce negativul s-a uscat bine, se toarnă în aceasta gips gros și se lasă să se întărească. După jumătate de oră, cînd gipsul s-a întărit, se desface cu grijă negativul.

Cînd se ia mulajul pentru confecționarea susținătorilor plantari, mai înainte ca fașa gipsată să facă priză, trebuie efectuată corecția deformației. În acest scop, cu o mînă se apucă călcîiul și se imprimă acestuia o mișcare de supinație, în vreme ce cealaltă mînă apucă antepiciorul și-i imprimă o mișcare de pronație, refăcînd bolta longitudinală ; policele așezat sub capul metatarsienelor mijlocii reface bolta transversală, iar regiunea tenariană a mîinii modelează bolta internă.

În ultimii ani, s-au imaginat și procedee în care mulajele se execută cu ajutorul maselor plastice.

Scanned with OKEN Scanner

DEFORMAȚIILE CONGENITALE ALE PICIORULUI

La nivelul piciorului, pot fi întîlnite o seamă de diformități congenitale, dintre care unele fac parte din cadrul clinic al unor afecțiuni congenitale care interesează și celelalte segmente ale corpului (artrogripoza, dolicostenomielia), altele reprezintă răsunetul local al unor malformații ale gambei (aplazia peroneului, malformația congenitală a gleznei) și, în sfîrșit, o ultimă categorie o constituie malformațiile propriu-zise ale piciorului.

I. AFECȚIUNI CONGENITALE GENERALE

ARTROGRIPOZA

Artrogripoza constituie un sindrom clinic rar, definit prin redori articulare multiple și atrofie musculară de origine congenitală. Redorile se observă, de obicei, la cele patru membre, dar sînt forme de artrogripoză la care redoarea interesează numai membrele inferioare sau superioare și este de obicei simetrică. Din cauza redorilor, articulațiile iau poziții particulare : umărul în adducție și rotație internă, cotul în semiflexiune, mîna în pronație și înclinație cubitală, iar degetele în flexiune accentuată. La membrul inferior, șoldul și genunchiul sînt în semiflexiune iar piciorul este cel mai deformat ; de obicei, acesta este în poziție de varus-echin și la manevra de redresare deformația se arată a fi fixată.

Musculatura este atrofiată și, din cauza redorilor articulare, mișcările sînt de mică amplitudine, iar tegumentele trec peste articulații fără a prezenta pliurile de flexiune obișnuite.

Radiografiile scheletului sînt normale la naștere, dar mai tîrziu se pot constata deformații ale suprafețelor articulare, mai accentuate la nivelul șoldului și piciorului.

Scanned with OKEN Scanner

Cu toată redoarea articulară şi a piciorului strîmb, prin exerciţii aceşti copii parvin să meargă însă cu mare dificultate.

Afecţiunea trebuie diferenţiată de *onicartroza congenitală,* la care limitarea mişcărilor genunchiului şi coatelor se asociază cu aplazia rotulei şi, mai ales, cu distrofia unghiilor mîinilor.

Patogenia bolii este încă neelucidată. S-au emis mai multe teorii patogenice (ereditară articulară, musculară, nervoasă, mecanică, inflamatoare, vasculară), dintre care nu sînt de reţinut decît :

a) *teoria articulară* a lui Rocher, după care leziunea iniţială ar fi o hipoplazie de construcţie a blocului articular (fanta articulară şi aparatul capsulo-ligamentar) de origine ischemică, condiţionînd în mod necesar şi aplazia musculară ;

b) *teoria musculară* a lui Sheldon şi Bangley este o teorie mai acceptată, după care displazia musculară sau oprirea dezvoltării musculare în cursul vieţii fetale ar fi responsabilă de redorile articulare şi deformările osoase. În acelaşi sens, al primordialităţii leziunilor musculare, se pronunţă şi Ullrich, care admite că artrogripoza ar fi o „distrofie musculară scleroasă atonă congenitală".

Tratamentul piciorului strîmb artrogripozic seamănă cu acel al piciorului strîmb congenital, în sensul că de la naştere se fac redresări manuale blînde, menţinîndu-se reducerea cu atele sau aparate gipsate, iar după vîrsta de 2—3 ani, intervenţii chirurgicale. Tratamentul este însă mai dificil, cu frecvente recidive.

DOLICOSTENOMELIA (BOALA MARFAN)

Afecţiunea a fost descrisă de Marfan şi este o deformaţie congenitală, caracterizată prin alungirea mîinilor şi picioarelor, care prezintă degete extrem de lungi şi subţiri retractate în flexiune, asemănătoare unor picioare de păianjen, de unde şi denumirea de arahnodactilie (Achard).

Musculatura este atrofiată şi, din cauză că este prea scurtă faţă de lungimea osului, duce la atitudini vicioase ale degetelor mîinii şi piciorului (fig. 18 a, b, c, d). Ţesutul celular subcutanat este sărac, ceea ce accentuează aspectul de gracilitate al mîinilor şi picioarelor.

Afecţiunea, deşi congenitală, este mai puţin evidentă la naştere, însă se accentuează cu timpul şi devine foarte clară la vîrsta de 3—4 ani. În afara deformaţiilor aparatului locomotor, afecţiunea se asociază cu malformaţii cardiovasculare, ale urechii interne şi ale ochiului.

Scanned with OKEN Scanner

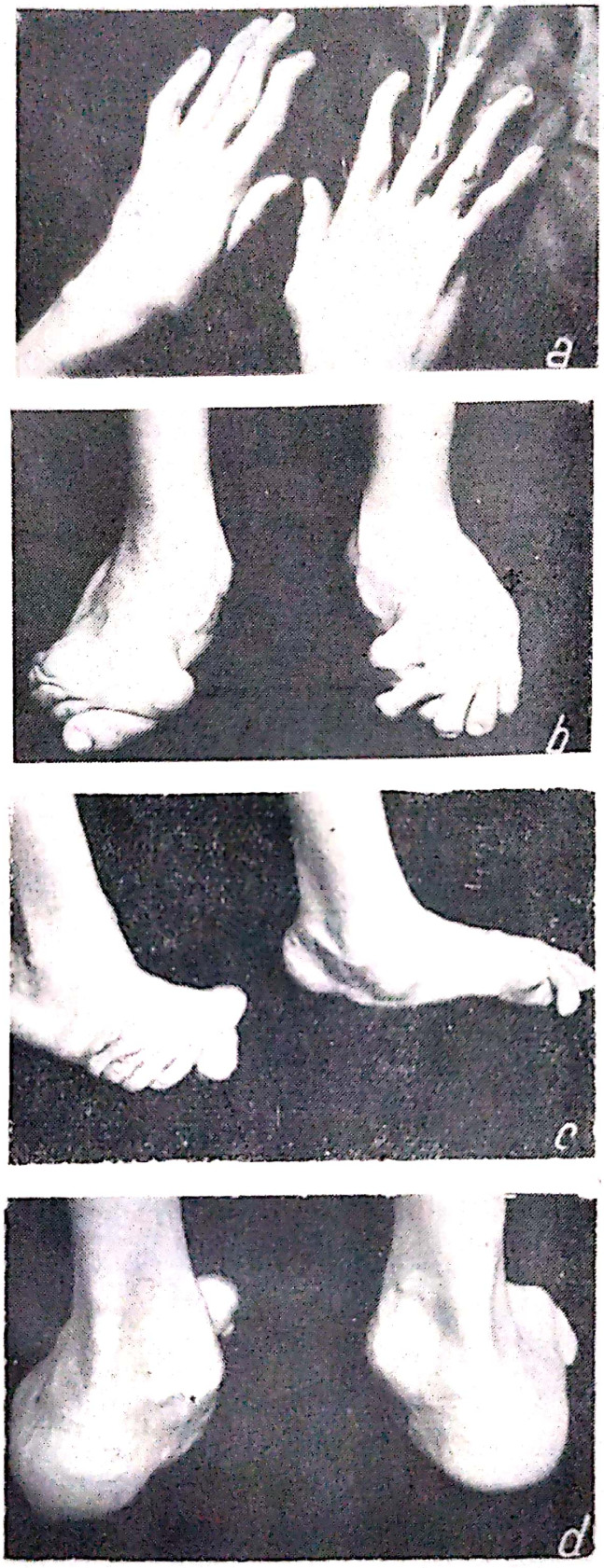

Fig. 18. — Dolicostenomelie (boala Marfan).
a — aspectul mîinilor ; b — deformații accentuate ale degetelor picioarelor : c — deformarea bolții interne, d — deformare în valgus a călciielor.

Scanned with OKEN Scanner

Tratament. Afecțiunea nu pune în general probleme de tratament. În cazurile în care retracția degetelor piciorului devine jenantă, se pot folosi metode chirurgicale de redresare a acestora prin rezecții artroplastice și eventual transplantări musculare.

II. MALFORMAȚII CONGENITALE ALE OASELOR GAMBEI CU RĂSUNET ASUPRA PICIORULUI

ABSENȚA CONGENITALĂ A PERONEULUI

Malformația este cea mai frecventă dintre toate ectromeliile longitudinale. Absența peroneului poate fi parțială sau totală și, în caz de aplazie totală, aceasta se asociază mult mai frecvent cu absența razei peroniere a piciorului (cuboid și ultimele două metatarsiene cu degetele respective).

Hipoplazia extremității proximale a peroneului nu aduce nici o deformare piciorului, însă hipoplazia extremității distale, ca și absența totală a peroneului determină o deformare gravă a piciorului. Absența totală a peroneului se însoțește și de o hipoplazie cu încurbare posterioară și externă a tibiei, alteori tibia prezintă o pseudartroză congenitală, iar gamba, în totalitate, apare scurtată (fig. 19).

Lipsa maleolei externe nu mai permite menținerea corectă a piciorului și acesta deviază în valgus, iar din cauza incurbării tibiei, a displaziei musculare asociată cu retracția tricepsului, piciorul este deplasat și în echin (fig. 20). Deplasarea în echin și valgus face ca axul gambei să treacă înăuntrul marginii interne a piciorului, iar mișcarea de flexiune dorsală este blocată.

Uneori poziția de valgus a piciorului posterior este corectată prin atitudinea de varus a antepiciorului.

La palpare se constată absența osului, în cazul aplaziei totale, și în locul acestuia, se palpează o coardă fibroasă.

Tratamentul indicat este în funcție de vîrsta bolnavului, de gradul diformității și al fixării sale prin retracția părților moi, de faptul dacă malformația este unilaterală sau bilaterală.

Exercițiile și mișcările active vor fi începute cît mai curînd posibil pentru a permite dezvoltarea părților moi și a scheletului, diminuînd diferența de creștere dintre membrul sănătos și cel malformat. Imediat după naștere se pot efectua manipulări blînde de redresare a deformației, fără a traumatiza epifizele, urmate de imobilizare în aparate gipsate în ușoară hipercorecție sau aparate ortopedice. Deformația în valgus este astfel corectată satisfăcător, însă metodele ortopedice simple sînt insuficiente pentru a corecta și echinul.

Scanned with OKEN Scanner

Acest tratament se continuă pînă la vîrsta de 2 ani, cînd deformaţiile reziduale vor fi corectate chirurgical, prin capsulotomie laterală şi posterioară cu alungirea tendoanelor peroniere şi a tricepsului sural. Redresarea obţinută operator este

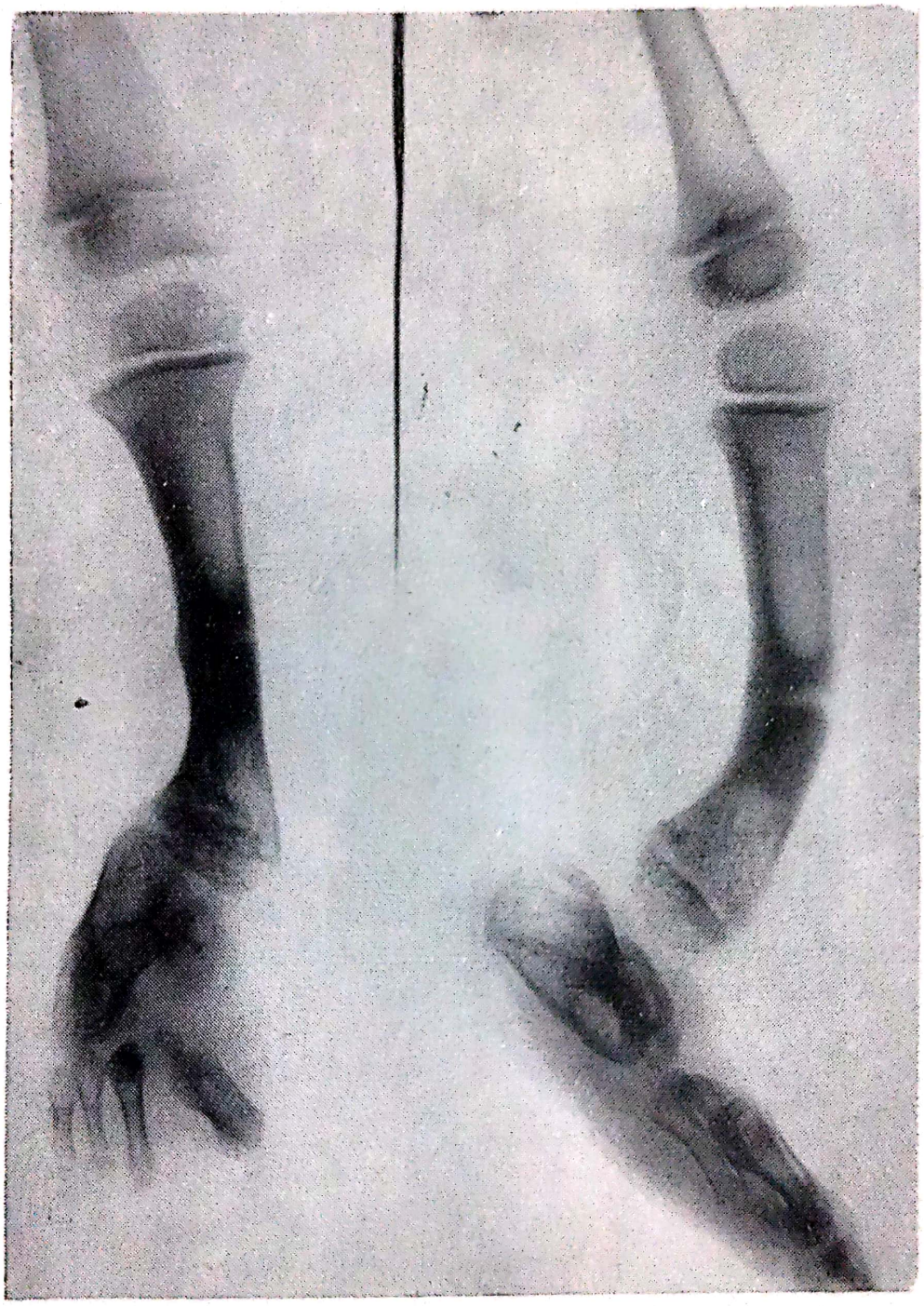

Fig. 19. — Absenţa congenitală a peroneului cu pseudoartroză congenitală a tibiei.

menţinută, la început, prin aparate gipsate, şi ulterior prin aparate ortopedice. Din timp în timp, este necesar să se continue

Scanned with OKEN Scanner

redresarea, fie cu ajutorul aparatelor gipsate, fie chiar prin intervenții chirurgicale pe părțile moi, în scopul de a menține o bună aliniere a elementelor osoase, în toată perioada de creștere.

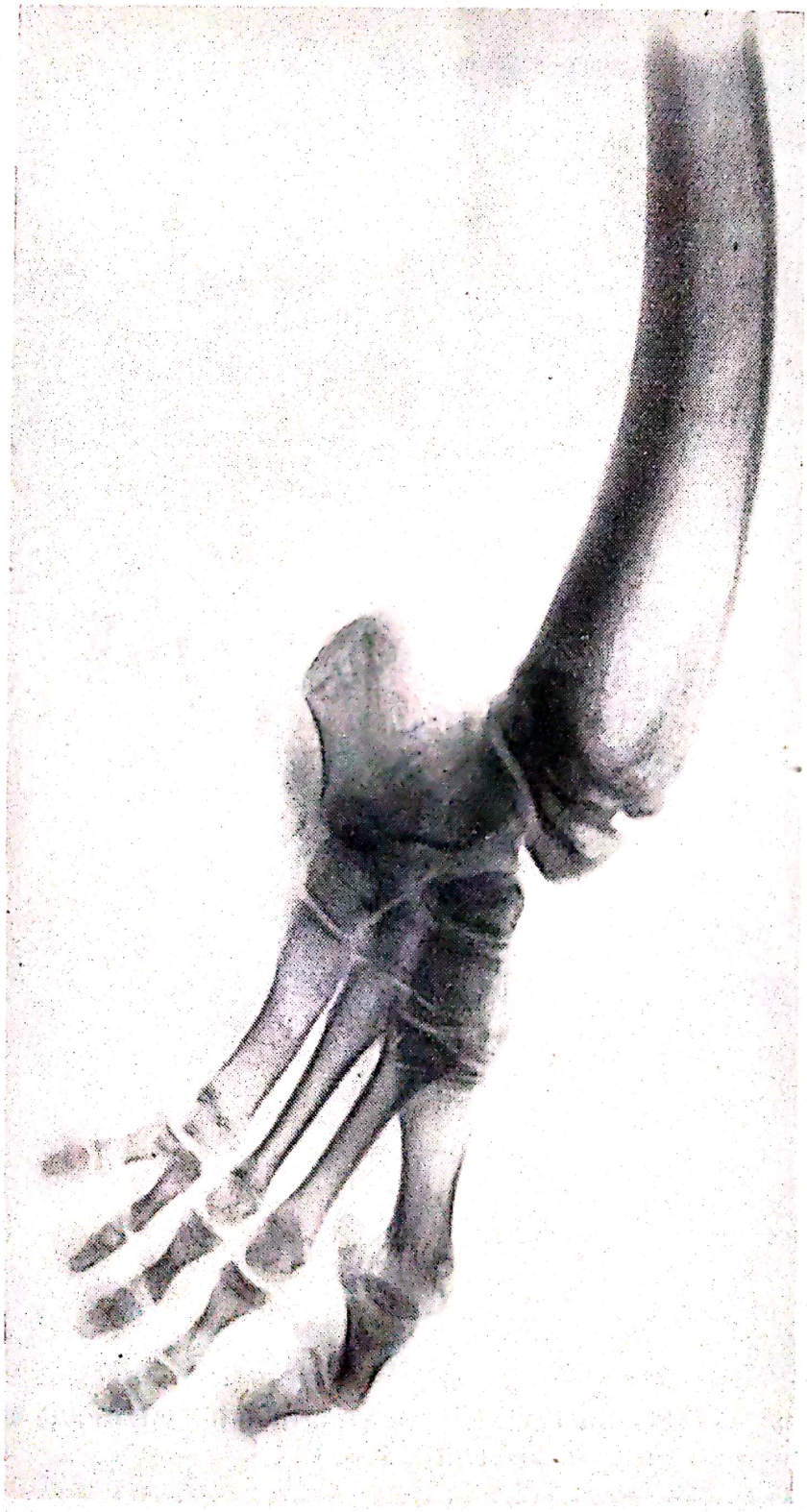

Fig. 20. — Absența congenitală a peroneului cu picior echin.

Scanned with OKEN Scanner

În jurul vîrstei de 10 ani se pot face intervenţii în scopul corectării inflexiunii tibiale, prin osteotomie, sau a fixării piciorului prin artrodeză tibio-astragaliană. Refacerea maleolei peroniere a fost şi ea recomandată, utilizînd în acest scop tehnica lui Bardenheuer de bifurcare a tibiei sau osteoplastia lui Albee (fig. 21).

Amputaţia este indicată la adulţi, în scop estetic, atunci cînd scurtarea depăşeşte 10—12 cm.

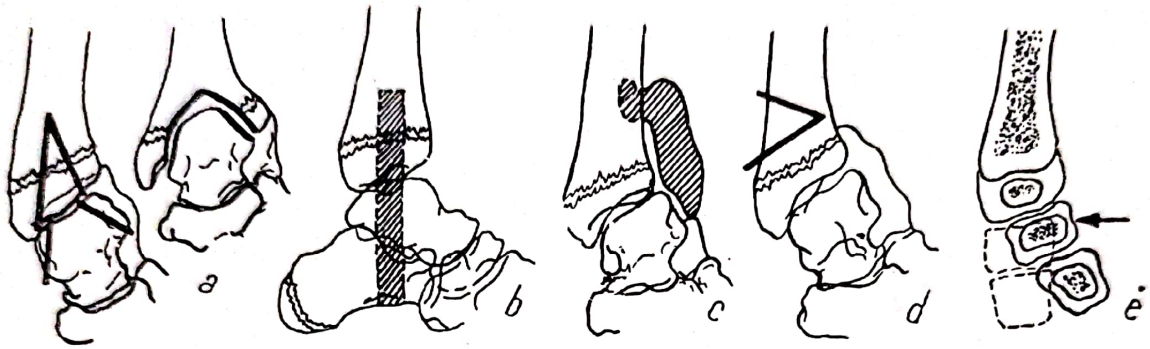

Fig. 21. — Diferite tehnici folosite în tratamentul absenţei congenitale a peroneului.

a — Bardenhauer-astragalul se introduce în tibia bifurcată ; b — Wille-artrodeză tibio-astragalo-calcaneană a grefon. osos : c — Albee-osteoplastia maleolei peroniere cu grefon din tibia opusă : d — Kirmisson, Frosch-rezecţie cuneiformă internă a tibiei : e — Campbell — Secţiunea părţilor moi capsulo-ligamentare cu redresare şi imobilizare gipsată.

MALFORMAŢIA CONGENITALĂ TIBIO-TARSIANĂ VOLKMANN

Volkmann a descris, în 1873, un caz de luxaţie congenitală tibio-tarsiană, cu o dezvoltare rudimentară a tibiei şi peroneului şi devierea în valgus a piciorului. Bidder şi Kraske propun denumirea de „malformaţie tibio-tarsiană Volkmann", arătînd că leziunea primitivă este la nivelul maleolei peroniere, care este hipoplazică şi care antrenează secundar luxaţia tibio-astragaliană şi valgusul piciorului.

Defectul peronean se prezintă sub diferite grade de intensitate. Marziani împarte defectul peronean în mai multe categorii :

a) viciu de poziţie, în care peroneul este normal dezvoltat însă dislocat posterior ;

b) hipoplazia peroneului, caracterizată printr-o oprire dimensională, care duce la constituirea unui peroneu în miniatură sau microperoneu ;

c) aplazia totală sau parţială a peroneului. Alterările tibiei, adesea inconstante, interesează volumul şi axa acesteia. În formele grave, se constată scurtarea şi încurbarea anterioară asociată cu valgizarea suprafeţei articulare a tibiei, care favorizează devierea în valg a piciorului (fig. 22).

Scanned with OKEN Scanner

În general, în malformația Volkmann defectul peronean apare constant și condiționează luxația tibio-astragaliană cu poziția de valgus a piciorului. În formele simple, leziunea se limitează numai la defectul peronean, în formele mixte, se asociază grave defecte tibiale și oprirea în dezvoltare a piciorului.

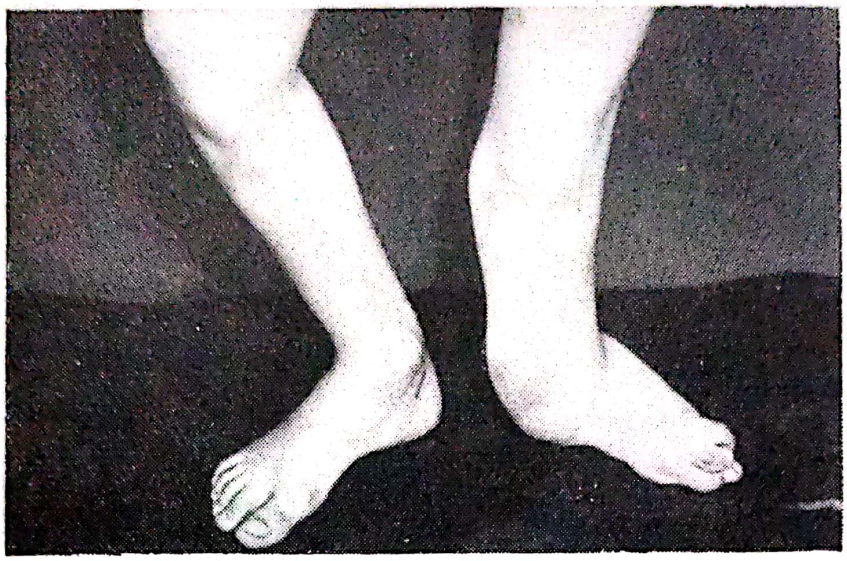

Fig. 22. — Malformație Volkmann.

Tratament. La nou-născut, se recomandă reducerea progresivă prin manipulări și menținerea cu aparate ortopedice.

La copilul mai mare, se poate recurge la osteodeza prin agrafe, după metoda Blount, care se plasează pe partea internă a tibiei, călare pe cartilajul de creștere.

După osificarea cartilajului de creștere, se poate redresa piciorul, orizontalizînd articulația tibio-astragaliană printr-o osteotomie cuneiformă supramaleolară a tibiei, cu baza situată intern.

În cazurile de hipoplazie moderată și unică a maleolei externe, Frölich face osteotomia oblică de alungire a maleolei peroniere și o plasează într-un plan mai anterior.

III. MALFORMAȚIILE CONGENITALE ALE PICIORULUI

HIPERTROFIILE CONGENITALE

La nivelul membrului inferior, pot fi întîlnite hipertrofii congenitale totale sau parțiale. *Hipertrofiile totale* interesează membrul în întregime, producînd o inegalitate de lungime ce jenează mersul și determină dezvoltarea unei scolioze statice.

Scanned with OKEN Scanner

Hipertrofiile parțiale interesează numai unele segmente ale piciorului sau piciorul în totalitate (macropodia). Hipertrofia halucelui (halomegalia) poate constitui singură o malformație (fig. 23 a) sau se poate asocia cu absența unuia sau a mai multor degete (ectrocheiria) (fig. 23 b). Hipertrofia poate interesa, de asemenea, oricare alt deget (macrodactilia) (fig. 23 c) sau metatarsul (fig. 23 d).

Hipertrofiile congenitale pot fi uneori abia schițate la naștere, însă se accentuează cu creșterea. Cînd malformația interesează toate elementele constitutive ale membrului (pielea, țesutul celular, mușchii, vasele, scheletul) *hipertrofia este regulată,* și dimpotrivă *hipertrofia este neregulată,* cînd numai unele țesuturi sînt interesate.

Cauzele acestor hipertrofii sînt încă incomplet elucidate. În linii generale, se atribuie acestor hipertrofii cauze mecanice, nervoase și vasculare.

Hipertrofiile mecanice sînt adesea neregulate, ele interesînd numai părțile moi situate sub șanțul de strangulare determinat de boala amniotică descrisă de Ombrédanne.

Hipertrofiile de origine nervoasă pot fi întîlnite în unele forme de boală Recklinghausen și ele coexistă cu pete pigmentare și noduli neurofibromatoși.

Hipertrofiile de origine vasculară sînt cele mai numeroase. Cea mai mare parte a acestor hipertrofii se încadrează în grupul mare al hamartoamelor descris de Goidanich, iar o altă parte în grupul limfangioamelor difuze.

1. În grupul hamartoamelor se situează sindromul Klippel-Trénaunay caracterizat prin nevi, varice și hipertrofie osoasă.

Nevii au o topografie metamerică și se opresc la nivelul liniei mediane a corpului. Dilatația congenitală a venelor se găsește unilateral, la membrul alungit și variază de la un simplu traiect varicos la pachete enorme de varice profunde, care, la apăsare cu mîna, dau senzația de burete. La explorarea sistemului vascular se pot găsi bride cicatriceale pe venele profunde, angioame musculare sau fistule arterio-venoase. Hipertrofia scheletului se face atît în grosime, cît și în lungime și interesează membrul cu varicozități ; alungirea variază de la 1 la 8 cm. La aceste leziuni, se mai pot adăuga uneori și tulburări trofice : cianoză, edem, hipertermie locală, ulcere varicoase.

Tratamentul trebuie să vizeze îmbunătățirea drenajului venos prin îndepărtarea obstacolului reprezentat de brida cicatriceală, angiomul muscular sau prin tratarea fistulei arterio-venoase. Acest tratament este însă destul de dificil, din cauza angiomatozei difuze, care jenează operația și a dificultății de a repera cu precizie nivelul comunicării arterio-venoase.

Scanned with OKEN Scanner

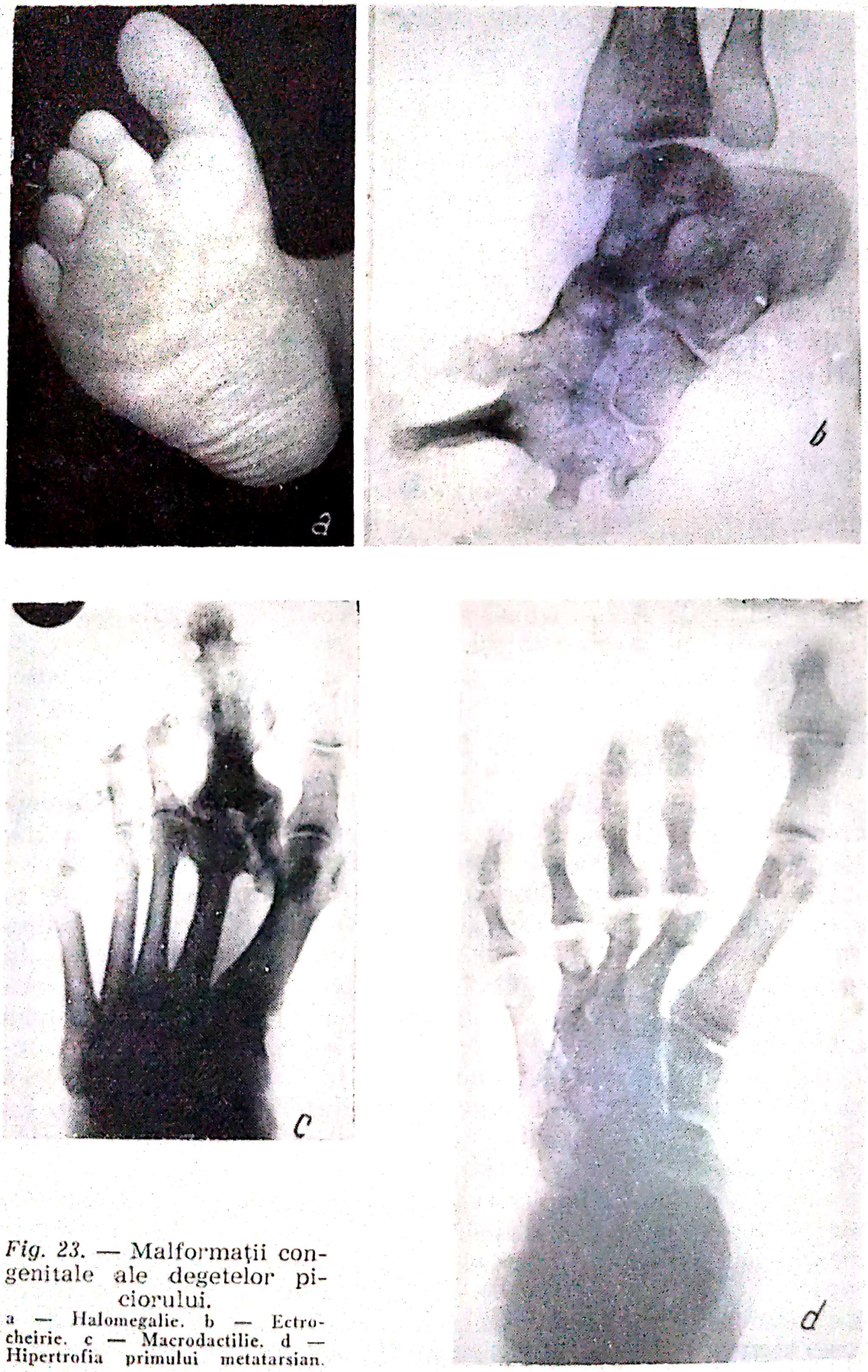

Fig. 23. — Malformaţii congenitale ale degetelor piciorului.
a — Halomegalie. b — Ectrocheirie. c — Macrodactilie. d — Hipertrofia primului metatarsian.

Scanned with OKEN Scanner

Pe de altă parte, tratamentul trebuie să corecteze inegalitatea membrelor și în această situație, cînd decalajul este mic, se poate recurge la încălțăminte ortopedică, iar cînd alungirea este foarte mare se poate pune problema unei osteodoze sau osteotomii de scurtare.

Sindromul Rădulescu se caracterizează prin hipertrofia totală a membrului inferior, nev plan vascular, osteoscleroză în bandă și acrocianoză.

2. *Limfangiomul difuz* (elefantiazisul congenital) apare cu deosebire la fete în jurul pubertății sau mai tîrziu.

Se manifestă la început ca un edem moale pe fața dorsală a piciorului, care cedează destul de ușor la poziția declivă. Cu timpul, edemul urcă la nivelul gambei și coapsei și nu mai este reductibil la fașă elastică sau poziție declivă, devenind cronic.

În această fază, volumul membrului poate deveni dublu, iar tegumentele îngroșate nu mai pot fi mobilizate de pe planul subiacent. Edemul interesează țesuturile supraaponevrotice, iar mușchii rămîn de aspect normal. Arteriografia și flebografia sînt de aspect normal ; limfografia pune în evidență o rețea limfatică mult dezvoltată. Edemul cronic se datorește unei staze limfatice și fibrozării difuze a țesutului celular subcutanat.

Tratamentul formelor incipiente este conservator și se folosește compresiunea elastică cu fașă sau ciorap. În această fază, se poate administra fenilbutazona cu rezultate mulțumitoare.

În faza de edem cronic, tratamentul chirurgical este singurul indicat. Intervențiile de extirpare parțială a țesutului celular subcutanat cu excizia aponevrozei superficiale, de tipul operației lui Payr și Kondoleon, sînt insuficiente.

Actualmente se practică extirparea largă a țesuturilor fie în doi timpi, cum face Servelle, fie într-un singur timp, cum face Gibson, urmată de aplicarea unei grefe de piele liberă. Aceste intervenții de chirurgie plastică dau rezultate foarte satisfăcătoare.

PICIORUL STRÎMB VARUS ECHIN CONGENITAL

Deformația, caracterizată prin poziția permanentă de echin și varus a piciorului și adducția antepiciorului, constituie forma cea mai răspîndită a piciorului strîmb congenital și reprezintă aproximativ 85% din totalitatea acestora.

Diformitatea se întîlnește mai frecvent la sexul masculin (65% băieți și numai 35% fete) și cel mai adesea ea este bilaterală.

Anatomia patologică. Leziunile anatomopatologice ale piciorului strîmb varus-echin congenital interesează în primul rînd

Scanned with OKEN Scanner

scheletul şi apoi părţile moi. Cercetările anatomice ale lui Max Böhm şi cele radiografice ale lui Majnoni d'Intignano, Massart, au arătat că, încă în stadiile iniţiale ale piciorului strîmb, există deplasări ale oaselor, care duc ulterior la deformări ; aceste două feluri de leziuni se influenţează şi se agravează reciproc.

Astragalul, la nou-născut, este deplasat din poziţia sa normală, în flexiune plantară accentuată ; totodată din cauza echinului, el se află subluxat antero-intern faţă de scoaba tibio-peronieră, astfel că, pe radiografia din profil, axele prelungite ale tibiei şi peroneului, cad înapoia astragalului, în loc să-l încadreze (fig. 24). Cu timpul, din cauza subluxaţiei, presiunile pe astragal sînt repartizate inegal, mai mult pe partea internă, astfel că, potrivit legii lui Delpech, suprafeţele scutite de presiune se hipertrofiază. Astfel, apare pe faţa dorsală a corpului astragalului, o creastă — bara transversală a lui Adams — iar pe faţa externă, o altă creastă preperonieră descrisă de Nélaton, care se opun reintegrării astragalului în scoaba tibio-peronieră.

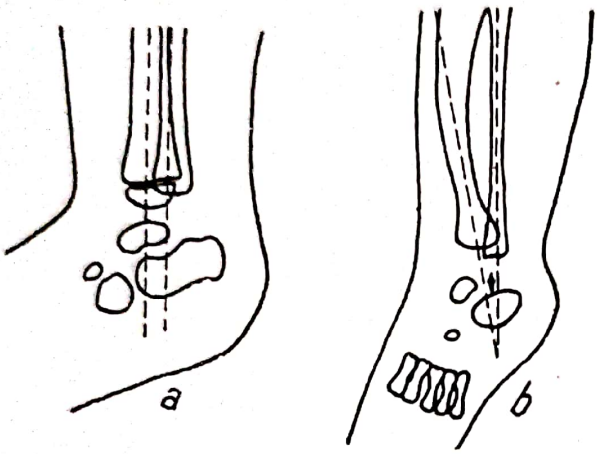

Fig. 24.
a — Picior normal. b — Picior varus-echin-congenital (axa tibiei şi peroneului cad în spatele astragalului) (Majnoni d'Intignano).

Scafoidul se deplasează pe partea internă a gîtului astragalului şi uneori, ia contact cu maleola tibială. Porţiunea dorso-laterală a capului astragalian, eliberat de contactul cu scafoidul, se hipertrofiază.

Calcaneul se apleacă şi el în echin, căci este obligat să lunece pe faţa înclinată a astragalului. În urma unei mişcări de rotaţie în lungul axului său mare, calcaneul îşi înclină faţa sa externă spre pămînt şi această supinaţie a osului determină supinaţia întregului picior. În sfîrşit, calcaneul suferă şi o mişcare de adducţie, care face ca apofiza mare anterioară să se deplaseze înăuntru şi să se situeze sub capul astragalului. În total, după cum se exprimă Farabeuf, calcaneul efectuează o triplă deplasare : tanghează (echin), virează (adducţia) şi rulează (supinaţia).

Cuboidul urmează calcaneul în deplasările sale şi se răsuceşte, privind cu faţa dorsală în afară ; faţa internă este scurtată, iar cea externă alungită.

Modificările părţilor moi. Muşchii, ligamentele, ţesutul celular subcutanat şi tegumentele participă şi ele la deformarea piciorului. Aceste formaţiuni sînt retractate pe faţa posterioară,

Scanned with OKEN Scanner

internă şi plantară a piciorului şi destinse pe faţa dorsală şi externă.

Musculatura piciorului este dezechilibrată prin retracţia unor grupe musculare şi inactivitatea altora.

Astfel, tricepsul sural este retractat şi prin inserţia sa pe partea internă a marii tuberozităţi a calcaneului desfăşoară o acţiune de supinaţie şi adducţie. Prin aceasta, tricepsul sural devine cauza principală în instalarea poziţiei de echin a piciorului, poziţie care devine ireductibilă prin retracţia capsulei tibio-astragaliene posterioare şi a ligamentului Bessel-Hagen.

Pe partea internă a piciorului, gambierul posterior este adesea subluxat iar inserţia sa distală pe scafoid este redusă, în vreme ce se dezvoltă o inserţie puternică pe primul cuneiform şi baza primului metatarsian. Retracţia acestui muşchi, asociată cu aceea a flexorilor degetelor produce adducţia şi supinaţia, iar retracţia puternicului ligament deltoidian fixează supinaţia. Pe faţa plantară a piciorului, retracţia musculaturii scurte, precum şi a ligamentului calcaneo-scafoidian şi calcaneo-cuboidian accentuează şi fixează adducţia antepiciorului.

În contrast cu musculatura supinatoare şi adductoare a piciorului, care este contractată şi retractată, musculatura pronatoare şi abductoare (extensorul comun al degetelor, peronierii, pediosul) este atrofică şi alungită.

Acest dezechilibru între grupele musculare supinatoare-adductoare şi pronatoare-abductoare explică recidivele survenite, în unele cazuri, după tratamentele ortopedice sau chirurgicale corect executate.

De asemenea, aponevroza plantară, ţesutul celular subcutanat şi tegumentele sînt adaptate la diformitate şi retractate pe partea internă a piciorului, constituind un obstacol în plus la reducerea deformaţiei.

Patogenie. În explicarea piciorului strîmb varus-echin congenital, s-au emis mai multe ipoteze, însă nici una dintre acestea nu este în măsură să convingă pe deplin.

Max Böhm, pe baza studiilor anatomice făcute pe picioare de embrioni şi la feţi cu picioare strîmbe ajunge la concluzia că în timpul vieţii intrauterine, piciorul are faţă de axa gambei, patru poziţii diferite. În primele două luni, piciorul se găseşte în prelungirea gambei, fiind cuprins în acelaşi plan ; o dată cu începutul lunii a treia, piciorul rămînînd tot în prelungirea gambei se roteşte în supinaţie încît planul gambei face cu planul piciorului un unghi de 90°. La jumătatea lunii a treia, piciorul fiind tot în supinaţie, se flectează dorsal şi formează cu gamba un unghi de 90°. De la luna a patra planul piciorului, din poziţia de supinaţie, suferă un proces de torsiune, în sensul pronaţiei şi

Scanned with OKEN Scanner

această mişcare se continuă pînă la naştere, aducînd piciorul în poziţie normală. Din aceste constatări, Max Böhm conchide că piciorul strîmb congenital constituie o oprire în dezvoltare a acestuia, fiind menţinut în unul din stadiile embrionare.

Pierre Lombard admite că piciorul strîmb congenital se datoreşte unui dezechilibru între cuplurile musculare care stabilizează piciorul. Astfel grupele musculare care produc echinismul (triceps sural), supinaţia (gambierii) şi adducţia (muşchii lojii interne a piciorului) sînt hipertonici, în vreme ce extensorii degetelor şi peronierii sînt hipotonici.

Acest dezechilibru muscular s-ar datori faptului că neuronul periferic nu s-ar articula sau se articulează rău cu sistemul piramidal şi extrapiramidal şi ca atare, influxul nervos nu ar acţiona asupra acestuia. În timpul vieţii intrauterine, dezechilibrul neuro-muscular accentuează poziţia vicioasă, iar reluarea tonusului se face lent, pînă la vîrsta de 6 ani. Pînă cînd nu se restabileşte echilibrul grupelor musculare, orice terapeutică este pasageră.

Examenul clinic. La nou-născut poziţia piciorului este destul de caracteristică, pentru a putea fi recunoscută. În scopul aprecierii gradului deformării şi mai ales, pentru a urmări evoluţia reducerii, este necesar ca fiecare din elementele constitutive ale deformaţiei să fie măsurată.

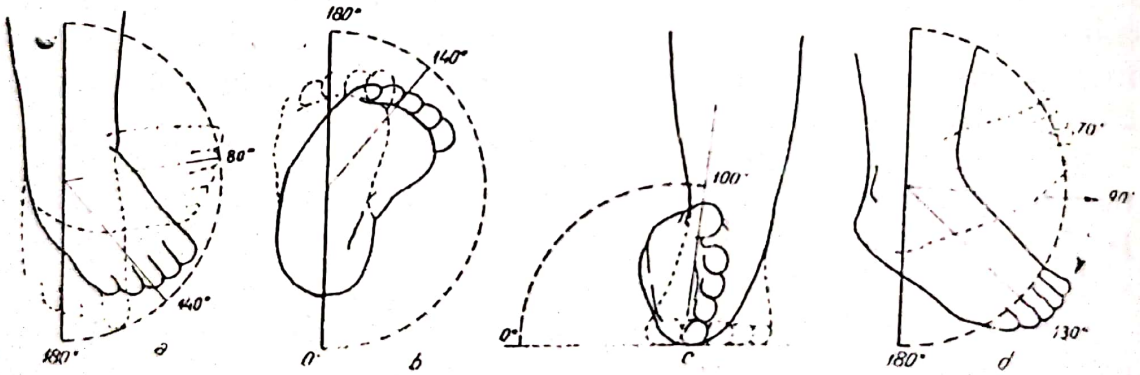

Fig. 25. — Picior strîmb varus echin congenital (măsurători).
a — adducţia piciorului pe gambă ; b — adducţia antepiciorului faţă de piciorul posterior ; c — supinaţia piciorului ; d — echinul piciorului.

Adducţia piciorului pe gambă se apreciază măsurînd unghiul format de axa gambei şi axa piciorului care, în loc să fie în continuare (în cazul piciorului normal) fac un unghi deschis înăuntru (fig. 25 a). Adducţia antepiciorului faţă de piciorul posterior se apreciază măsurînd pe plantă unghiul format de axa antepiciorului cu axa piciorului posterior (fig. 25 b).

Supinaţia piciorului face ca planta în totalitate să privească intern şi gradul acestei supinaţii se apreciază măsurînd unghiul format de planul plantei cu planul orizontal (fig. 25 c).

Scanned with OKEN Scanner

Echinul sau flexiunea plantară se apreciază măsurînd din profil unghiul format de axa gambei cu cea a piciorului, după ce mai întîi s-a redus adducţia, punînd piciorul în planul sagital al gambei (fig. 25 d).

O dată cu începerea mersului, diformităţile elementare se accentuează şi în special, supinaţia şi adducţia. Din cauză că

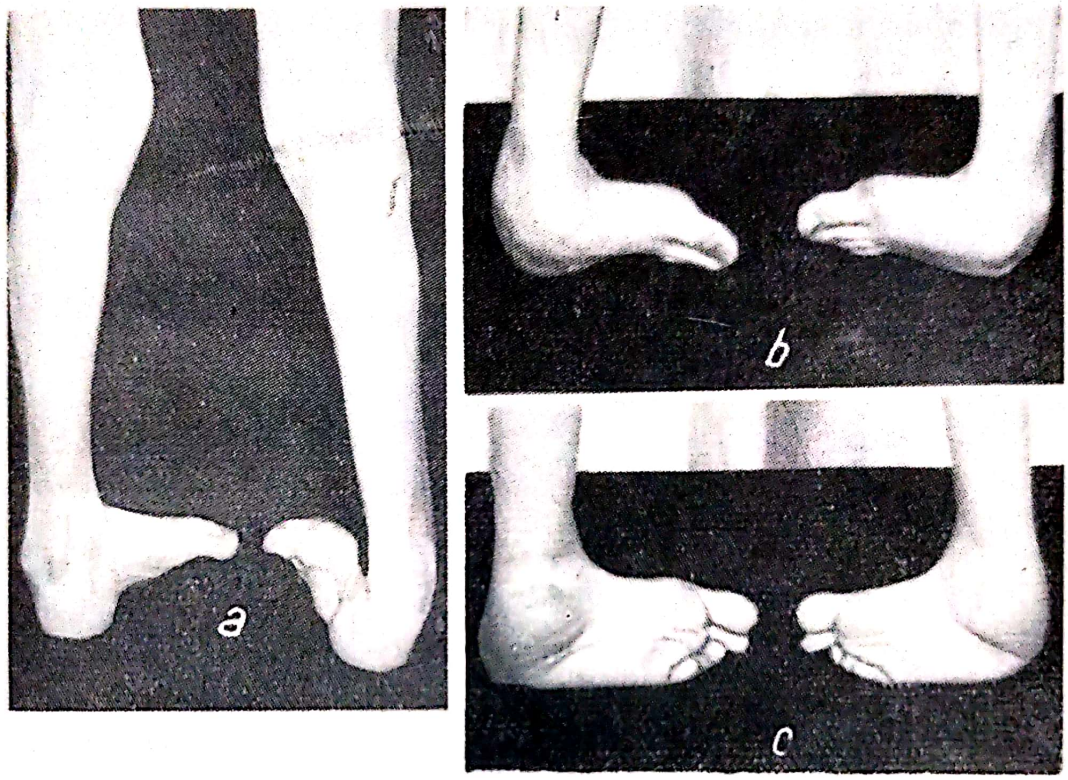

Fig. 26. — Picioare strîmbe varus echin congenitale.

linia de greutate cade în afara piciorului, acesta se sprijină la mers mai întîi pe marginea externă, apoi pe faţa dorsală. La acest nivel, se produce cu timpul o calozitate şi poate apărea o bursă seroasă, care seamănă cu un al doilea călcîi. Planta, adesea scobită, este orientată în sus şi posterior ; marginea internă a piciorului, din cauza adducţiei antepiciorului, este frîntă în dreptul articulaţiei medio-tarsiene, iar cea externă apare alungită. Piciorul în totalitate apare răsucit (fig. 26). Cu ocazia mersului, devine evidentă rotaţia gambei, şi ea se apreciază prin faptul că atunci cînd rotula priveşte înainte, maleola externă apare mult anterior faţă de maleola internă.

Examenul radiografic la copil este foarte important, căci el constituie mijlocul cel mai obiectiv de apreciere a deformaţiei şi mai ales a reducerii.

Pe clişeul din faţă, se apreciază adducţia şi supinaţia. La un picior normal, axul astragalului se suprapune pe acel al pri-

mului metatarsian, dar la un picior varus-echin aceste două axe formează un unghi deschis înăuntru (fig. 27 a, b).

Supinația se apreciază prin faptul că cele două imagini, ale calcaneului și astragalului se suprapun prin bascularea calcaneului sub astragal ; la un picior normal, ele sînt divergente la partea lor anterioară.

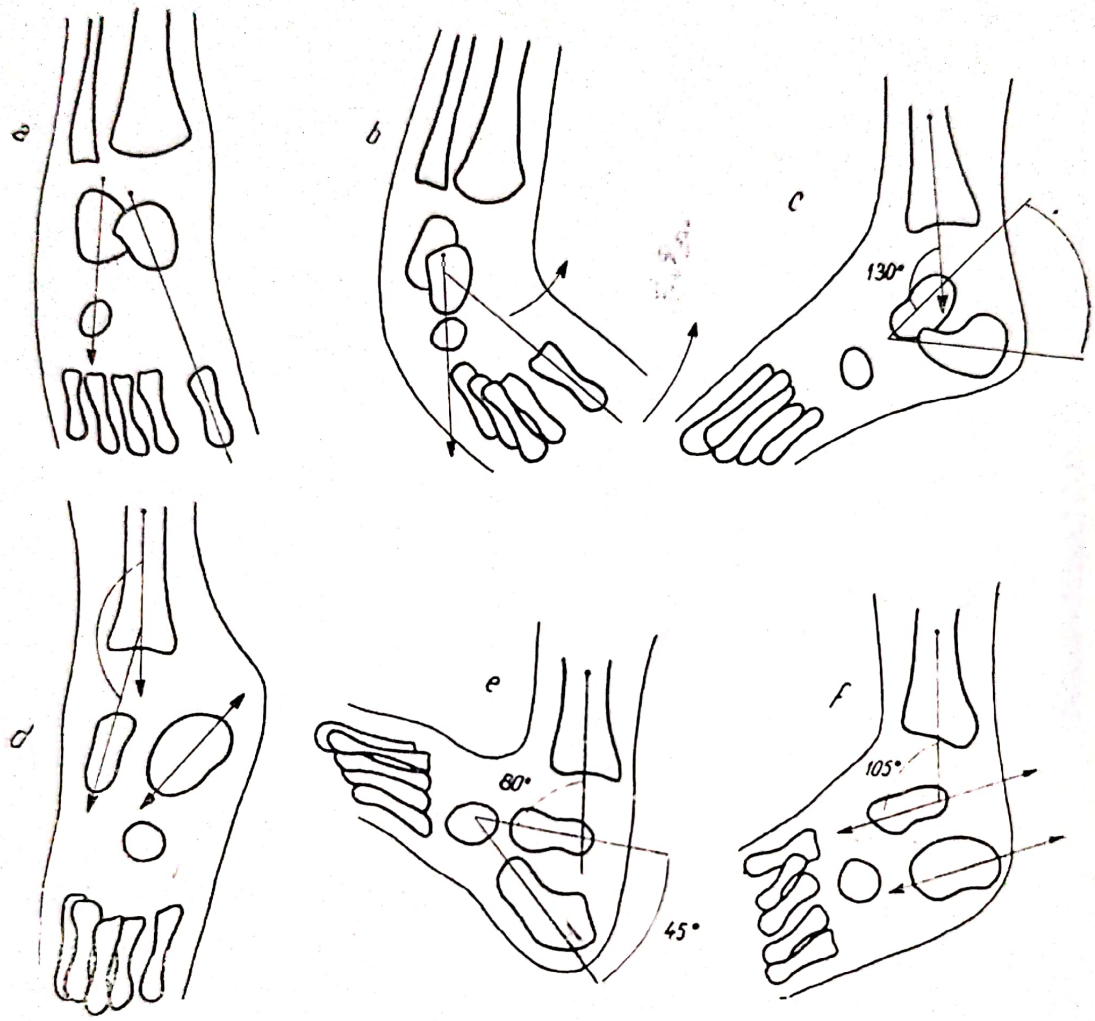

Fig. 27. — Aspecte radiologice în piciorul varus echin congenital. a — Picior normal (față). b — Picior strîmb varus echin (față). c — Picior normal în flexiune plantară. d — Picior strîmb varus echin în flexiune plantară. e — Picior normal în flexiune dorsală maximă. f — Picior strîmb varus echin în flexiune dorsală.

Pe clișeul din profil se apreciază poziția de echin. La un picior normal, axul tibiei taie partea posterioară a astragalului, în timp ce la piciorul strîmb varus-echin, această axă trece înapoia astragalului (fig. 27 c, d). De asemenea, la piciorul normal, axa astragalului și cea a calcaneului formează un unghi de 45° deschis înapoi, în vreme ce la un picior varus-echin, unghiul diminuă sau axele sînt chiar paralele, traducînd echinismul calcanean (fig. 27 e, f).

Scanned with OKEN Scanner

Evoluția piciorului varus-echin. Netratat, piciorul varus-echin congenital se agravează progresiv, și o dată cu accentuarea deformației, crește și rigiditatea, datorită retracțiilor părților moi și a deformațiilor osoase, care se produc conform legii lui Delpech.

În evoluția piciorului varus-echin, Ombrédanne deosebește trei faze :

— *faza reductibilității complete* a deformației la manevrele manuale, care se termină adesea către a 15-a zi de la naștere dar poate dura uneori pînă la un an ;

— *faza rigidității relative,* caracterizată prin retracția părților moi, care se opun reducerii ; repunerea oaselor devine posibilă numai după îndepărtarea acestei retracții. Această fază durează pînă la 2—4 ani ;

— *faza rigidității absolute,* determinată de prezența deformațiilor osoase, care se opun unei reduceri a lor în articulațiile din care și-au pierdut dreptul de domiciliu.

Tratamentul piciorului strîmb varus-echin trebuie să conducă la o reducere completă a diformităților elementare și această reducere trebuie apreciată nu atît pe baza examenului clinic, care uneori, poate fi înșelător din cauza compensărilor ce se pot produce, cît, mai ales, pe baza examenului radiologic.

Tratamentul ortopedic cuprinde două etape :

— reducerea deformațiilor ;

— menținerea reducerii, care trebuie prelungită pînă cînd mușchii piciorului își reiau automatismul normal.

1. *Reducerea ortopedică.* Ca și în cazul luxației congenitale a șoldului, în piciorul strîmb varus-echin, majoritatea ortopediștilor sînt de acord că tratamentul trebuie început cît mai curînd de la naștere. Pentru unii autori, acesta se aplică după cîteva zile de la naștere (Vulpius), pentru alții după cîteva săptămîni, în așteptarea ca nou-născutul să se adapteze mai întîi la mediul exterior și tegumentele lui să capete o rezistență mai mare la traumatisme. Momentul cel mai bun pentru începerea tratamentului se situează între a 8-a și a 12-a zi.

În aplicarea tratamentului ortopedic, trebuie exclusă orice manipulare brutală. Această nouă atitudine este diametral opusă manipulărilor forțate, sub anestezie, care se practicau înainte vreme și pentru care triunghiul Lorenz sau mînerul mașinii de călcat constituiau suportul obișnuit ca ortopedistul să-și poată desfășura întreaga forță în vederea redresării deformației. Rezultatul acestei desfășurări de forță îl constituiau leziunile corpului astragalian, zdrobirea epifizei tibiale, decolările epifizare, leziunile ligamentare etc. Aceste leziuni terapeutice duceau la insta-

Scanned with OKEN Scanner

larea unor reacţii vasomotorii demineralizante care se accentuau şi mai mult prin imobilizarea gipsată prelungită.

Actualmente, tratamentul precoce permite redresarea progresivă a deformaţiilor prin utilizarea *manipulărilor manuale blînde*, care se efectuează zilnic şi sînt urmate de menţinerea reducerii obţinute prin diferite mijloace ortopedice.

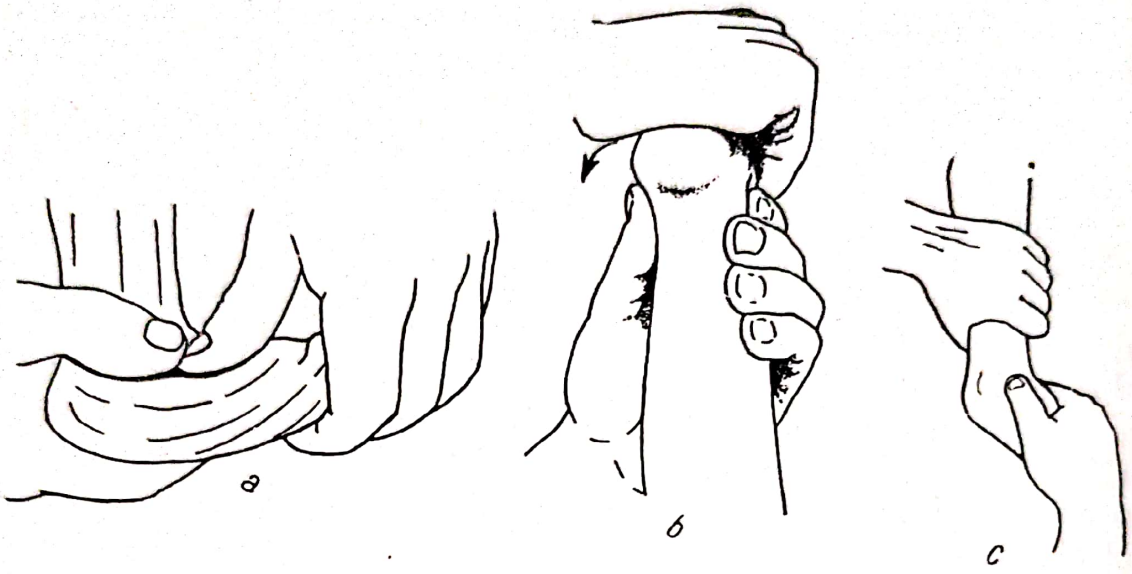

Fig. 28. — Manevre pentru corectarea piciorului varus echin congenital.
a — Corectarea adducţiei. b — Corectarea supinaţiei. c — Reducerea antepoziţiei astragalului (Majnoni d'Intignano).

Pentru *corectarea adducţiei,* se prinde cu ambele mîini piciorul, în aşa fel încît policele să fie situat pe faţa dorsală a piciorului, în dreptul gibozităţii, în vreme ce indexul unei mîini sprijină călcîiul iar celălalt antepiciorul, pe marginea internă. Printr-o mişcare de depărtare a indexurilor, apăsînd, în acelaşi timp, cu policele pe gibozitatea dorsală, marginea internă, concavă, tinde să devină rectilinie iar cea externă să devină liniară sau chiar concavă (fig. 28 a).

Supinaţia se corectează fixînd cu o mînă regiunea maleolară, pentru a evita ca efortul manipulării să se transmită la epifiză, iar cu cealaltă mînă, care apucă piciorul în totalitate, se imprimă acestuia o mişcare de răsucire în pronaţie (fig. 28 b). În timpul răsucirii piciorului, trebuie vegheat ca şi călcîiul să urmeze mişcarea acestuia şi să ia o atitudine de valgus. Manevra nu trebuie să fie brutală pentru a nu produce o decolare epifizară.

Aceste două manevre fundamentale pot fi completate cu o acţiune directă asupra astragalului în scopul corectării antepoziţiei acestui os. Pentru aceasta, se fixează glezna între policele şi indexul unei mîini iar cu policele celeilalte mîini se repe-

rează capul şi buza externă a corpului astragalului, exercitînd apoi o presiune directă dinainte spre înapoi asupra acestuia, pentru a-l repune în scoaba tibio-peronieră (fig. 28 c).

Corectarea echinului se face numai după ce celelalte deformaţii au fost reduse şi controlate prin examenul radiologic.

Reducerea manuală a *echinului* este mai dificil de obţinut, din cauza lipsei unei prize satisfăcătoare asupra calcaneului ; adesea mişcarea se efectuează în articulaţia mediotarsiană şi planta devine convexă. Pentru corectarea echinului, o mînă menţine gamba la nivelul maleolelor, iar cealaltă, apucînd piciorul în totalitate cu planta cuprinsă în palmă, imprimă acestuia o mişcare de flexiune dorsală. Din cauza dificultăţii de reducere a echinului, Ombrédanne recomandă alungirea tendonului ahilian de la început.

P. Lombard, bazat pe teoria dezechilibrului muscular, cu predominanţa tricepsului sural şi a gambierului posterior, utilizează infiltraţia cu soluţie de novocaină a lojii posterioare a gambei, după care echinul se reduce relativ uşor în 10—15 minute. Din cauza edemului ce se dezvoltă după infiltraţie, autorul recomandă ca piciorul că nu se imobilizeze de la început în poziţie de talus accentuat.

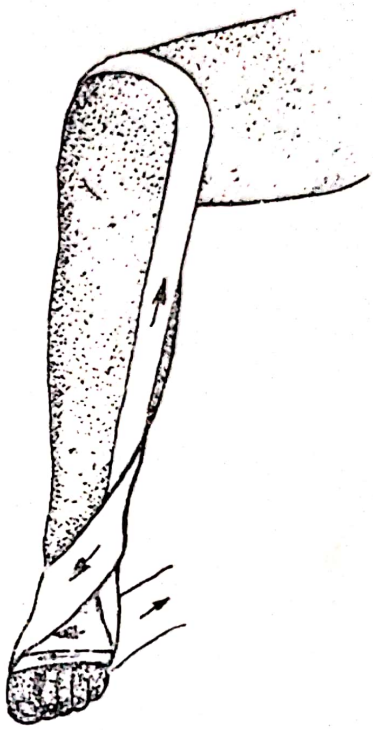

Fig. 29. — Menţinerea corecţiei cu o bandă de leucoplast.

2. *Menţinerea reducerii.* După fiecare manipulare, reducerea obţinută trebuie menţinută cu ajutorul unor benzi adezive (leucoplast) sau a aparatelor ortopedice de tipul atelei Saint-Germain.

Banda de leucoplast se înfăşoară peste picior din afară înăuntru, apoi se trece pe partea externă a gambei şi peste genunchiul flectat la 90°, pentru a reveni din nou pe faţa externă a gambei şi dosul piciorului (fig. 29). Pentru ca leucoplastul să nu irite pielea, se recomandă să se tragă în prealabil peste picior o faşă simplă, peste care se fixează banda adezivă.

Cînd prin manipulările zilnice s-a obţinut o corectare a deformaţiilor, se poate recurge la menţinerea în continuare a reducerii cu ajutorul atelei Saint Germain. Atela este constituită dintr-o talpă metalică căptuşită cu pîslă, de care este fixată o tijă, de asemenea, metalică. Tija şi talpa sînt astfel îmbinate, încît formează, văzute din faţă, un unghi obtuz, iar din profil un unghi ascuţit deschis înainte (fig. 30). Această construcţie asigură corecţia tuturor diformităţilor elementare ale

Scanned with OKEN Scanner

piciorului strîmb varus-echin. Piciorul se fixează mai întîi pe talpa metalică, prin înfăşurarea cu o bandă de tifon moale, care urcă apoi pe gambă fără a prinde şi tija. Cînd faşa ajunge sub genunchi, numai atunci fixează şi partea superioară a tijei. Atela trebuie menţinută 3—4 luni, zi şi noapte, apoi numai noaptea. După acest timp se îngăduie mersul, însă cu încălţă-

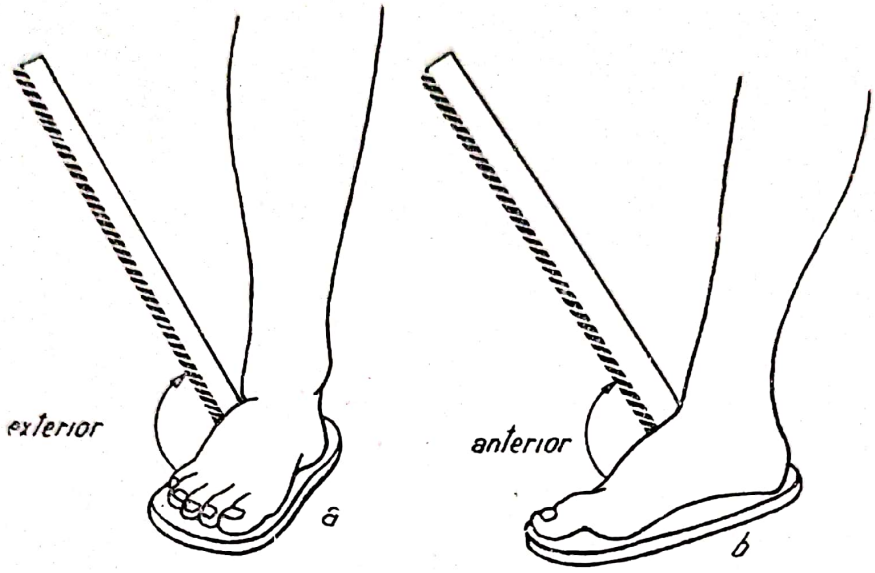

Fig. 30. — Atelă Saint Germain pentru picior varus echin.
a — văzută din faţă (înclinaţie laterală). b — văzută din profil (înclinaţie anterioară).

minte ortopedică, care trebuie să prezinte carîmbul înalt iar talpa rigidă, întărită uneori cu o foaie metalică la nivelul arcului bolţii. Partea anterioară a încălţămintei trebuie să fie mai înălţată decît călcîiul, iar marginea externă a tălpii mai groasă decît cea internă. În cazuri de hipotonie accentuată a peronierilor, pentru a preveni recidiva, se poate asocia o tijă metalică pe partea externă a încălţămintei, prevăzută uneori cu un arc, aşa cum este aparatul Thomson. Trebuie reţinut faptul că încălţămintea nu reduce deformaţiile, ci doar le menţine în gradul în care ele au fost reduse.

3.Reducerea deformaţiei prin atela Denis-Browne. Plecînd de la considerentul că deformarea principală în piciorul strîmb varus-echin o constituie adducţia antepiciorului faţă de piciorul posterior, din care cauză se produce atît echinismul, cît şi supinaţia piciorului, Denis şi Browne au propus o metodă fiziologică de reducere a deformaţiei prin mişcare ; o dată adducţia corectată, piciorul se va redresa spontan în valgus şi talus.

Atela se compune dintr-o bară transversală, la capetele căreia sînt fixate două tălpi metalice, căptuşite cu pîslă, care pot

fi blocate în orice poziţie. Pe aceste tălpi, sînt fixate picioarele copilului, iar articulaţiile gleznei, genunchiului şi şoldului rămîn libere pentru mişcări (fig. 31).

După obţinerea corecţiei prin manipulări manuale, piciorul este fixat pe talpa metalică cu bandaj adeziv, care trebuie să fie petrecut margine peste margine, pentru a preveni edemul.

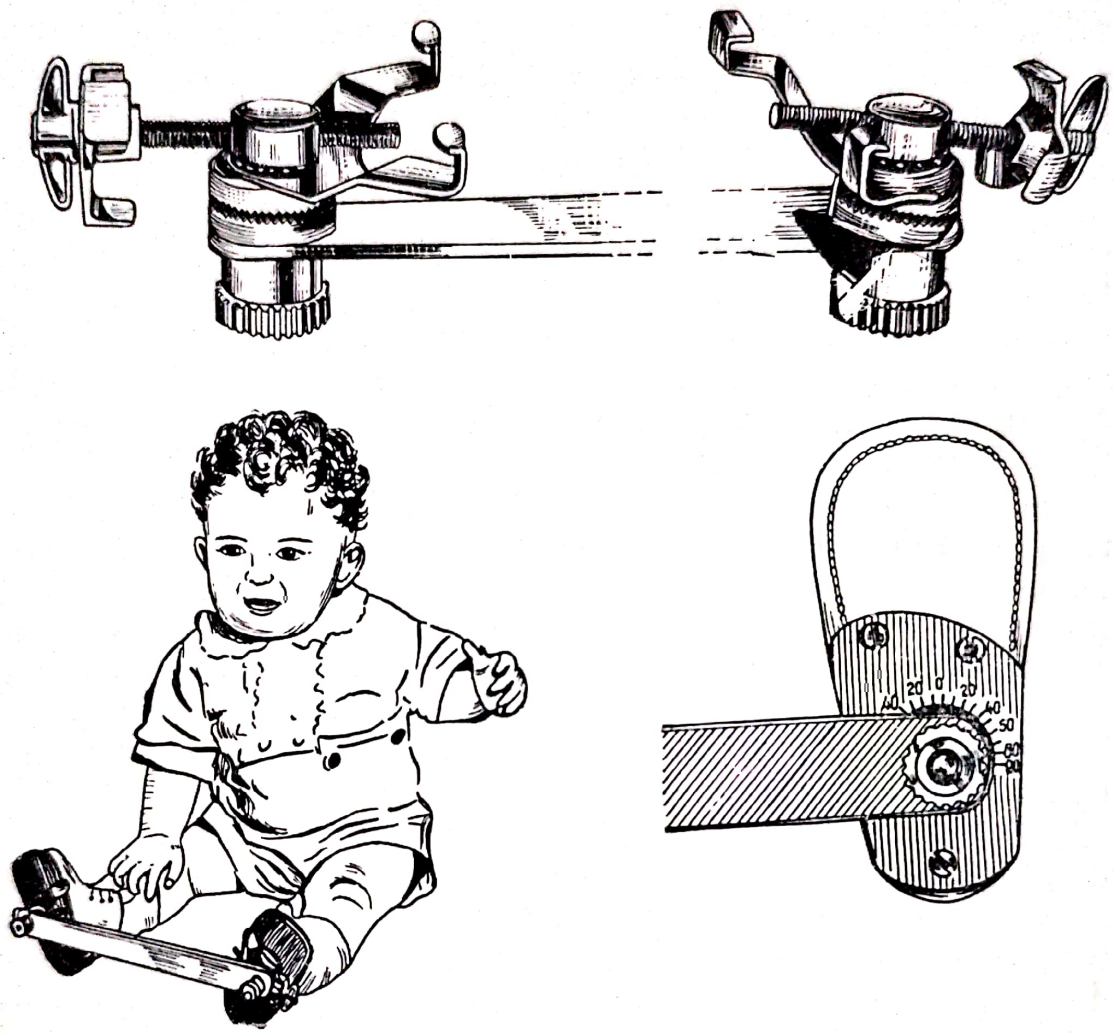

Fig. 31. — Atelă Denis Browne.

La început, bara transversală este îndoită în forma literei V răsturnate cu vîrful în sus. În această situaţie, picioarele sînt menţinute într-o poziţie apropiată de poziţia lor iniţială, ceea ce permite copilului să se obişnuiască cu aparatul. Apoi treptat, unghiul barei este mărit pînă cînd, după 8—10 zile, bara devine orizontală. În fiecare săptămînă, se schimbă banda de leucoplast şi totodată se măreşte abducţia membrelor pînă ajunge la 90°.

Cu cît copilul se mişcă mai mult, cu atît se restabileşte mai repede echilibrul grupelor musculare şi o dată cu flexiunea genunchilor, picioarele se deplasează în valgus. Pentru a accentua

Scanned with OKEN Scanner

valgusul piciorului, bara transversală se îndoaie ca un V cu vîrful în jos. Cînd abducţia membrelor este maximă, echinismul se corectează singur şi corecţia este accelerată dacă membrele se suspendă deasupra patului. Această fază de corectare ţine în medie 6 săptămîni.

În a doua fază, care ţine aproximativ cinci luni, piciorul corectat este menţinut într-o pronaţie de 20°, fiind fixat la atelă printr-o bandă elastică.

În a treia fază, care durează pînă la vîrsta mersului, picioarele sînt încălţate în ghetuţe cu carîmb înalt şi fără toc, care se adaptează la talpa metalică a aparatului.

În a patra fază, care se prelungeşte pînă la vîrsta de 3 ani, copilul merge cu ghete ortopedice fără toc şi cu marginea externă înălţată, iar pentru timpul nopţii i se aplică atela.

4.*Reducerea prin aparate gipsate succesive.* La copilul mai mare de 3 luni, I. H. Kite a descris metoda reducerii progresive a deformaţiilor, prin rezecţii cuneiforme succesive practicate la nivelul aparatului gipsat.

Pentru reducerea adducţiei şi supinaţiei, se face mai întîi un pantof din gips modelat exact pe picior. În timp ce gipsul se întăreşte, cu o mînă se apucă călcîiul şi cu cealaltă antepiciorul şi se corectează adducţia. Apoi se confecţionează partea cruro-gambieră a aparatului gipsat, fixînd genunchiul în flexiune. Cînd se solidarizează cele două porţiuni, se face reducerea supinaţiei, ducînd călcîiul în pronaţie, atît cît se poate, fără a forţa. Poziţia de echin nu se reduce.

După o săptămînă, la nivelul aparatului gipsat se încep secţiunile cuneiforme, îndreptate în primul rînd, pentru corectarea adducţiei. Baza cuiului corespunde marginii externe a piciorului, secţiunea posterioară trece înapoia articulaţiei calcaneo-cuboidiene, iar cea anterioară la 3 cm înainte. Acest cui se întinde pînă la mijlocul feţei dorsale şi plantare a piciorului, marginea internă rămîne intactă şi va servi ca balama. După scoaterea fragmentului, se răsfrîng uşor marginile gipsului, se pune un strat subţire de vată şi se duce antepiciorul în abducţie, fixînd apoi cu faşă gipsată poziţia. Această „gipsectomie“ se practică o dată sau de două ori pe săptămînă, iar la trei săptămîni, aparatul gipsat se schimbă în totalitate, cu care ocazie se corectează supinaţia, accentuînd progresiv pronaţia călcîiului.

Cînd adducţia şi supinaţia au fost corectate în întregime şi reducerea a fost verificată prin radiografie, se începe corectarea *echinului.* Pentru aceasta, se face o rezecţie cuneiformă înaintea articulaţiei tibio-tarsiene, vîrfurile ajungînd pe feţele laterale, iar pe faţa posterioară a articulaţiei gleznei, se face o sec-

Scanned with OKEN Scanner

ţiune orizontală. După scoaterea cuiului gipsat, se redresează echinul şi se fixează cu feşi de gips.

Cînd reducerea deformaţiei este optimă (ceea ce se realizează în aproximativ trei luni), se aplică un aparat gipsat, care menţine reducerea pentru încă alte trei luni şi abia după acest timp (în total 6 luni) se îngăduie mersul cu o încălţăminte ortopedică.

Metoda Kite este dificilă de aplicat la copilul foarte mic, căci în primele luni de viaţă este greu să se modeleze exact un picior mic şi gros şi să se fixeze scheletul. De aceea, precizia corecţiei poate fi mai mult aparentă decît reală la această vîrstă.

Metoda devine utilă cînd copilul este mai mare şi efectul corector este remarcabil. Acest procedeu poate fi folosit ca metodă uzuală pînă la vîrsta de 9 ani.

Imobilizarea gipsată prelungită nu trebuie să împiedice pe copil să meargă şi de aceea se va îngădui mersul cu aparatul gipsat. În acest fel, se grăbeşte instalarea unui nou stereotip dinamic, în raport cu noua morfologie a piciorului.

Plecînd de la acelaşi principiu al lui Kite, se poate înlocui „gipsectomia“ succesivă (adesea greu de executat fără un ferăstrău oscilator) cu aparate gipsate succesive şi corectoare (un procedeu destul de răspîndit).

Menţinerea prelungită a piciorului corectat constituie o necesitate, care cere o supraveghere periodică clinică, dar mai ales radiologică.

Părinţii trebuie să fie instruiţi în acest sens, şi ei trebuie să fie avertizaţi asupra unor eventuale recidive, care să necesite reluarea tratamentelor ortopedice sau instituirea tratamentului chirurgical.

Tratamentul chirurgical. Nu toate picioarele strîmbe varus-echin pot fi reduse prin metode ortopedice. În 20—30% din cazuri, se constată reduceri incomplete sau recidive, care justifică tratamentul chirurgical.

În general, tratamentul chirurgical rămîne rezervat copiilor mari cu deformaţie netratată sau la cei la care după mai mulţi ani de tratament persistă sau survine una sau mai multe deformaţii elementare ale piciorului varus-echin. Metodele tratamentului chirurgical, sînt diferite, în raport cu vîrsta copilului. Cînd copilul are vîrsta sub 10 ani, se practică operaţii pe părţile moi, căci scheletul este insuficient osificat pentru a permite o bună fuziune osoasă, în afară de cazul că se practică o rezecţie largă, mutilantă. După această vîrstă, intervenţiile pe os sînt indicate, căci deformaţiile osoase sînt prea avansate pentru a mai permite corecţia lor numai prin operaţii pe părţile moi.

Scanned with OKEN Scanner

1. *Operații pe părțile moi.* După cum s-a văzut la capitolul de anatomie patologică, elementele fibro-musculare situate pe partea internă, plantară și posterioară a piciorului sînt retractate și ele se opun reducerii și favorizează recidiva. De aceea, pentru a obține corectarea deformațiilor elementare, trebuie secționate sau alungite aceste formațiuni.

Încă din 1903, Codivilla a descris procedeul său de corectare a picioarelor strîmbe varus-echin, procedeu care dă rezultate remarcabile. Autorul face o incizie lungă pe marginea internă a piciorului, care se întinde dinapoia maleolei tibiale pînă la extremitatea anterioară a primului metatarsian. Prin această incizie, pune în evidență tendoanele mușchilor triceps sural, gambier anterior, gambier posterior, flexorul lung al degetelor și flexorul propriu al halucelui, care se alungesc în Z. Se secționează apoi ligamentele și capsula pe partea internă a articulațiilor metatarso-cuneană, cuneo-scafoidiană, scafo-astragaliană, astragalo-calcaneană și tibio-astragaliană posterioară, precum și ligamentul deltoidian cu aponevroza plantară. În urma acestei eliberări largi a părții plantare, interne și posterioare a piciorului, adducția, supinația și echinul se corectează ușor.

Uneori după redresarea piciorului, tegumentele rămîn insuficiente pe partea internă, ceea ce a obligat pe unii autori, fie să lase plaga desfăcută și să cicatrizeze secundar sub aparatul gipsat, fie să recurgă la mobilizarea unui lambou cutanat de pe fața dorsală a piciorului, cum procedează Dega. Acest inconvenient se poate remedia ușor, dacă nu se dă piciorului de la început poziția maximei corecții, ci aceasta se efectuează la schimbarea aparatului gipsat după scoaterea firelor de sutură.

După operație, se imobilizează poziția corectă în aparat gipsat, care se schimbă la 3—4 săptămîni, făcînd de fiecare dată o hipercorecție. În total, aparatul gipsat se menține 3—4 luni, însă, în acest timp, se îngăduie mersul cu el. După această perioadă, copilul merge cu încălțăminte ortopedică, fiind supravegheat toată perioada de creștere, pentru a depista la timp orice tendință la recidivă.

După frații Judet, tratamentul piciorului strîmb congenital la copii între 2 și 5 ani este în esență chirurgical : alungirea părților moi de la partea posterointernă a piciorului prin procedeele cunoscute, urmate, pentru menținerea stabilității piciorului și prevenirea recidivelor, de transplantări musculare.

Autorii menționați folosesc curent transplantarea tendonului gambier anterior în întregime sau jumătate din el, pe baza metatarsianului al V-lea sau pe cuboid în scopul prevenirii recidivei în supinație. Pentru a preveni recidiva în adducție, stabi-

Scanned with OKEN Scanner

lizează activ piciorul prin transplantarea tendonului extensor propriu al halucelui la baza metatarsianului al V-lea.

Pentru corecția varusului calcanean, aceiași autori folosesc un procedeu propriu, de transplantare a 1/3 externe din tendonul ahilian pe fața externă a calcaneului. În acest caz, este necesară prelungirea lamboului tendinos cu ajutorul unei grefe con-

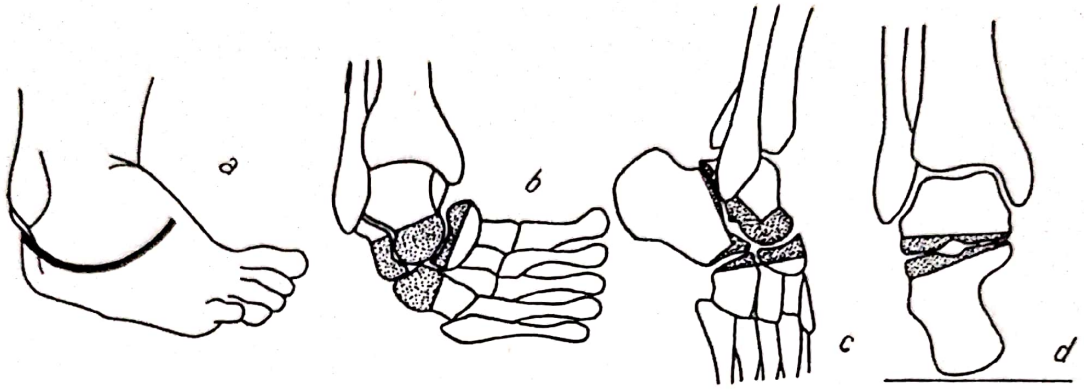

Fig. 32. — Dublă artrodeză modelantă în picior varus echin.
a — Incizie. b — Corectarea adducției. c — Corectarea echinului, d — Corectarea varusului.

servate din piele sau fascie. Rezultatele globale sînt bune în 83% din cazuri.

Dwyer a obținut rezultate bune în corecția varusului calcanean, prin osteotomia cuneiformă externă a tuberozității calcaneului urmată de corecție.

În caz de torsionare internă accentuată a tibiei, se recurge la osteotomie supramaleolară de corecție.

2. *Operații pe os.* S-au propus numeroase intervenții pe os, care astăzi nu se mai practică, prezentînd doar un interes istoric. În această categorie, intră operația de evidare a nucleilor osoși ai calcaneului, a capului astragalului și cuboidului, preconizată de Ogston și Lamy la copii de 4—5 ani, modelajul astragalului propus de Nélaton, astragalectomia sau tarsectomia externă.

Operația care dă cele mai bune rezultate în corectarea piciorului strîmb varus-echin, la copilul trecut de 10 ani, este dubla artrodeză modelantă, rezecînd un cui osos cu baza dorsală la nivelul articulației Chopart și un cui cu baza externă la nivelul articulației subastragaliene (fig. 32 a, b, c, d). Prin aceste rezecții osoase, se corectează deformațiile elementare, iar dacă se menține încă un grad de echinism, se adaugă și alungirea în plan sagital a tendonului ahilian. Suprafețele osoase rezecate se coaptează și piciorul se imobilizează în aparat gipsat pentru 3—4 luni, pînă la obținerea anchilozei osoase. La adolescenți, Rădulescu practică redresarea piciorului prin

Scanned with OKEN Scanner

operații în doi timpi. În primul timp, face o intervenție pe părțile moi de tipul operației lui Codivilla, iar după 2—3 luni de redresare gipsată progresivă, deformațiile reziduale le corectează printr-o dublă artrodeză modelantă. În acest fel, sacrificiul osului este minimum și piciorul nu se scurtează în lungime prea mult.

PICIORUL VALG CONGENITAL

Piciorul valg congenital, denumit și picior valgus convex congenital de către Lamy se întîlnește relativ rar în practică. După studiul radiologic și clinic al lui Henken și apoi al lui Nové Josserand s-a ajuns să se idividualizeze această formă de picior plat într-un cadru nosologic bine definit.

Examenul clinic. Diformitatea se recunoaște de la naștere, căci bolta piciorului este inversată și planta apare convexă. În cazurile cu diformitate mai accentuată, marginea internă a piciorului apare de asemenea convexă, din cauza înclinației plantare a capului astragalului. Vîrful curburii corespunde articulației medio-tarsiene.

Călcîiul este în ușor echin, ceea ce face ca marea tuberozitate să fie mai proeminentă.

Antepiciorul se găsește într-o poziție de talus-valgus și pronație. Fața dorsală a piciorului apare concavă și prezintă înaintea maleolei peroniere o depresiune accentuată datorită deplasării interne a astragalului.

Diformitatea nu se corectează, în totalitate, prin manevre manuale. Flexiunea plantară este limitată și pune în evidență coarda tendoanelor extensorului comun al degetelor și a peronierilor.

În ortostatism, sub efectul greutății corpului, deformarea piciorului nu se accentuează. Cînd deformarea este puțin evidentă, toată planta se sprijină pe sol, dar cînd convexitatea plantară este mult accentuată, călcîiul rămîne deasupra solului și sprijinul se face pe antepicior și pe capul astragalului. Piciorul, privit din spate, arată o pronație accentuată a calcaneului și o proeminență medială enormă a capului astragalului.

Mersul este dificil și nesigur, iar, în copilărie, el începe mult mai tîrziu decît în mod normal.

Piciorul valg convex congenital poate fi unilateral sau bilateral ; în caz de unilateralitate, adesea celălalt picior este deformat în varus-echin. Malformația poate fi unică sau asociată cu alte diformități congenitale (luxația de șold, redoarea ge-

Scanned with OKEN Scanner

nunchiului cu absența rotulei, deformații ale cotului sau mîinii, artrogripoză etc.).

Aspectul radiografic. Pe radiografia din profil se observă o verticalizare a astragalului, care face cu axul gambei un unghi foarte deschis (160—175°), iar capul său se suprapune pe apofiza anterioară a calcaneului (fig. 33) ; alteori, supra-

Fig. 33. — Picior valg congenital (radiografie)

punerea celor două oase este aproape completă. La nou-născut, din cauza nucleului de osificare al astragalului, care este mic, este greu de apreciat verticalizarea osului. În această situație, dacă este vorba de un picior valg, nucleul astragalului se suprapune mai mult sau mai puțin complet pe acel al calcaneului ; în piciorul normal, cei doi nuclei sînt distanțați.

Calcaneul se găsește și el în echin, iar marea apofiză este atrofiată, cu marginea superioară concavă în sus ; uneori marea apofiză ia forma unui cioc.

Scafoidul este situat dorsal și vine în contact cu gîtul astragalului, avînd uneori forma de cui.

Metatarsienele, la un picior normal, se suprapun unul pe celălalt, realizînd o bandă radioopacă unică. În piciorul plat valg congenital, dacă pronația antepiciorului este accentuată metatarsienele apar etajate, dispuse în evantai.

Patogenie. Ca și în cazul piciorului varus-echin, pentru explicarea patogeniei piciorului plat-valg congenital, s-a invo-

Scanned with OKEN Scanner

cat aceeaşi teorie embrionară a lui Böhm, potrivit căreia diformitatea ar reprezenta o oprire în dezvoltarea piciorului, o permanentizare a stadiului embrionar, în care astragalul şi calcaneul se găsesc în echinism.

După alţi autori, printre care Mau şi Spiro, deformaţia s-ar datora unei alterări a tonusului unor grupe musculare, în special a extensorilor digitali, a peronierilor şi de asemenea a tricepsului sural, care are un rol special în determinarea echinismului calcaneului.

În afară de o alterare a tonusului, muşchii pot acţiona şi printr-o anomalie de inserţie. Franke a observat că, în această diformitate, muşchiul tibial anterior se inseră pe faţa dorsală a primului metatarsian şi a primului cuneiform, iar Galeazzi a constatat că acţiunea gambierului posterior, care stă ca o coardă de arc deasupra bolţii inversate a piciorului, agravează diformitatea.

Diagnosticul diferenţial. În piciorul valg static ca şi în piciorul valg paralitic, astragalul se găseşte, de asemenea, în poziţie verticală, dar această poziţie nu este atît de accentuată ca în piciorul valg convex congenital. În diformitatea statică sau paralitică, axul gambei şi cu cel al astragalului fac un unghi deschis înainte care nu depăşeşte 140°, dar în piciorul valg convex congenital, unghiul poate ajunge la 170—180°.

În piciorul valg static şi în cel paralitic, bolta piciorului este turtită dar niciodată inversată, convexă. De asemenea, poziţia de echin a calcaneului şi atrofia apofizei anterioare sînt caracteristice piciorului valg congenital şi nu se întîlnesc în piciorul valg static sau paralitic.

Deformarea piciorului, în cazul *absenţei congenitale* a *peroneului,* se recunoaşte uşor prin absenţa la palpare a maleolei peroniere, iar radiografia este concludentă.

În *piciorul talus-valgus congenital* există o mobilitate anormală a articulaţiei tibio-tarsiene în flexiunea dorsală şi nu o alterare a bolţii plantare.

Piciorul valg din luxaţia congenitală astragalo-calcaneană (Manaresi) se recunoaşte, pe radiografia din profil, prin aceea că astragalul se suprapune în totalitate pe calcaneu, iar pe radiografia din faţă, calcaneul apare luxat lateral faţă de astragal.

Tratament. Tratamentul piciorului valg-convex congenital trebuie început imediat de la naştere, ştiind că el este de lungă durată şi dificil.

Tratamentul ortopedic trebuie să realizeze mai întîi aşezarea antepiciorului în axa piciorului posterior, printr-o flexiune plantară a regiunii metatarsiene şi a degetelor şi totodată

Scanned with OKEN Scanner

corectarea valgusului prin aşezarea călcîiului în supinaţie şi antepiciorului în pronaţie. În al doilea rînd, trebuie să reducă echinul calcaneului şi astragalului, lucru pentru care, adesea, este nevoie să se recurgă la alungirea tendonului ahilian.

În cazurile uşor reductibile, se pot face manipulări zilnice urmate de fixarea piciorului cu leucoplast.

În cazurile rezistente, Hohmann asociază tratamentului de modelare manuală a piciorului, alungirea tendonului ahilian, aplicînd apoi un aparat gipsat şi menţinînd calcaneul în talus cu ajutorul unei broşe înfipte în tuberozitatea calcaneană.

Corecţia trebuie menţinută timp foarte îndelungat, zi şi noapte, cu ajutorul atelelor — noaptea şi a încălţămintei ortopedice — ziua. Totuşi, cu toată strădania depusă, tratamentul ortopedic simplu nu reuşeşte să reducă satisfăcător majoritatea acestor cazuri.

Tratamentul chirurgical este indicat în cazurile ireductibile şi el se adresează părţilor moi retractate şi scheletului, în raport cu gradul diformităţii şi vîrsta bolnavului.

La copii pînă la 5—8 ani, se folosesc intervenţiile de alungire a părţilor moi retractate, tendoane şi ligamente preconizate de Rocher, Camera şi alţii.

Prin două incizii laterale, cea externă retro-maleolară pînă la baza metatarsianului V, cea internă de la vîrful maleolei la baza primului metatarsian, se alungesc tendoanele retractate ale extensorului propriu şi comun al degetelor, ale peronierilor, gambierului anterior şi posterior şi rareori al lungului flexor al halucelui. Totodată se secţionează ligamentele şi capsulele şi se deschid articulaţiile subastragaliană, astragalo-scafoidiană şi calcaneo-cuboidiană ; capul astragalului se ridică cu un decolator şi se plasează la locul său, în contact cu scafoidul.

Pentru menţinerea capului astragalului în poziţia de reducere, Hark foloseşte fixarea articulaţiilor astragalo-scafoidiană şi calcaneo-cuboidiană cu două broşe Kirschner, pe care le înglobează în gips, pentru 4—6 săptămîni.

J. Judet a realizat operaţia „călăreţului“ în cazul deplasării interne a capului astragalului : printr-o incizie anterioară, deschide articulaţia astragalo-scafoidiană, readuce capul astragalului alunecat şi-l fixează în afară de marea apofiză a calcaneului printr-un şurub.

Osmond-Clarke dezinseră scurtul peronier lateral, pe care îl trece apoi printr-un tunel în gîtul astragalului şi-l suturează în ansă, imobilizînd piciorul şi coapsa într-un aparat gipsat, cu genunchiul în flexiune, pentru o perioadă de 4 luni. Corectarea poziţiei de echin a calcaneului se face în timpul al doilea, prin alungirea tendonului ahilian.

Scanned with OKEN Scanner

Piciorul corectat trebuie urmărit toată perioada de creştere şi dacă se constată o tendinţă la coborîre a capului astragalului, se poate face artrodeza extraarticulară după tehnica lui Grice.

La copii mai mari de 8 ani şi în cazurile inveterate, intervenţiile pe părţile moi sînt insuficiente şi pentru corectarea diformităţii trebuie executate intervenţiile pe schelet.

Rezecţia-artrodeză modelantă medio-tarsiană şi subastragaliană este singura metodă care permite menţinerea corecţiei piciorului.

PICIORUL TALUS CONGENITAL

Exceptînd cazurile în care piciorul nou-născutului se poate prezenta într-o flexiune dorsală şi care cedează de obicei spontan, într-un număr redus de cazuri există adevărate picioare strîmbe talus congenital, caracterizate prin dificultate la reducere şi o conformaţie specială a oaselor tarsului.

Examenul clinic. Piciorul talus congenital se prezintă într-o poziţie de flexiune dorsală accentuată, încît uneori faţa sa superioară vine în contact cu faţa anterioară a gambei. Planta piciorului este plană sau uşor convexă şi se găseşte situată în întregime în planul frontal al corpului (fig. 34).

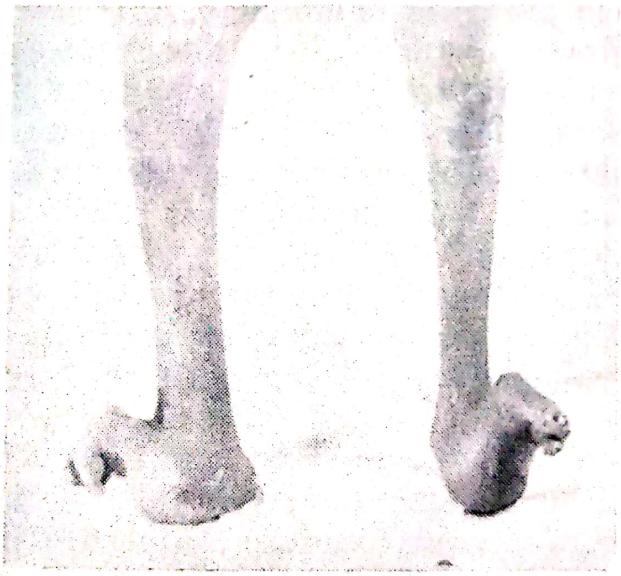

Fig. 34. — Picior talus congenital.

Din cauză că faţa inferioară a calcaneului este orientată anterior, planta în totalitate pare alungită. Uneori, planta priveşte înăuntru sau în afară, după cum piciorul talus se însoţeşte de varus sau valgus.

Tuberozitatea posterioară a calcaneului este orientată în jos, constituind punctul cel mai distal al piciorului. Înapoia sa, pliurile cutanate transversale supracalcaneene lipsesc şi pielea este netedă, iar tendonul ahilian nu se evidenţiază sau este foarte slab reliefat, din cauza alungirii şi relaxării sale.

Pe faţa anterioară a gleznei, tendoanele extensoare ale degetelor şi gambierului anterior fac coardă sub ligamentul inelar, iar tendoanele peronierilor sînt luxate înaintea maleolei externe.

Scanned with OKEN Scanner

Orice tentativă de redresare a piciorului nu reuşeşte să aducă flexiunea plantară la mai mult de 90°, iar dacă se insistă, se produce o flexiune a antepiciorului de la nivelul articulaţiei Chopart, tarsul posterior continuînd să rămînă în flexiune dorsală.

Examenul anatomopatologic pune în evidenţă deformaţiile pe care le prezintă oasele tarsului. Calcaneul este foarte înclinat în flexiune dorsală, încît articulaţia subastragaliană este căscată posterior, iar marea apofiză anterioară este hipertrofiată. Astragalul este, de asemenea, în flexiune dorsală şi gîtul său, care este mult alungit, prezintă un şanţ în care pătrunde marginea anterioară a tibiei. De asemenea şi metatarsienele se află orientate în sens vertical, prelungind direcţia oaselor tarsului.

Tendoanele muşchilor sînt şi ele modificate ca lungime şi poziţie : tendonul Ahile este alungit şi aderă strîns de faţa posterioară a tibiei, tendoanele peronierilor sînt luxate anterior iar tendoanele flexorilor dorsali ai degetelor şi piciorului sînt retractate.

Tratament. Tratamentul ortopedic simplu reuşeşte, în cele mai multe cazuri, să corecteze diformitatea, cu condiţia ca să fie instituit cît mai precoce.

Reducerea deformaţiei se face prin *manipulări* blînde, urmărind ca piciorul să fie dus în echin. Aceste manipulări trebuie făcute corect, în caz contrar, se poate produce un picior cavus prin coborîrea numai a antepiciorului, în vreme ce piciorul posterior atinge doar un unghi de 90°.

Această situaţie este posibilă deoarece piciorul fiind alcătuit din numeroase articulaţii, antepiciorul se poate flecta plantar singur, la nivelul articulaţiei medio-tarsiene, dacă nu este solidarizat cu piciorul posterior. De aceea, pentru ca reducerea să se facă corect, trebuie ca în timpul manipulărilor, degetul arătător să fie aplicat pe talpa piciorului, solidarizînd cele două porţiuni ale acestuia, iar cu celelalte degete se înclină împreună tarsul anterior şi posterior (fig. 35).

După reducere, piciorul este imobilizat în aparate gipsate succesive.

Pentru cazurile rigide sau rezistente la manipulări, Michel a imaginat *un aparat cu basculă,* care se compune dintr-o talpă metalică căptuşită cu pîslă care se prelungeşte înapoi cu un cîrlig şi o atelă gambieră care se articulează cu prima. Graţie unui elastic plasat înapoia articulaţiei mecanice, piesele se depărtează, permiţînd obţinerea unei flexiuni plantare lente.

O dată cu începerea mersului, copilul trebuie să poarte încălţăminte ortopedică, prevăzută cu susţinător plantar, carîmb înalt şi tocul mai lung, care să menţină piciorul în uşor echin.

Scanned with OKEN Scanner

Dacă există şi un valgus al piciorului, pentru corectarea lui, încălţămintea trebuie să fie prevăzută cu o talpă cu adaos la marginea internă.

Tratamentul chirurgical este indicat atunci cînd retracţia tendoanelor de pe faţa dorsală a piciorului face ireductibilă diformitatea ; în această situaţie se procedează la alungirea lor, la care se asociază scurtarea tendonului ahilian.

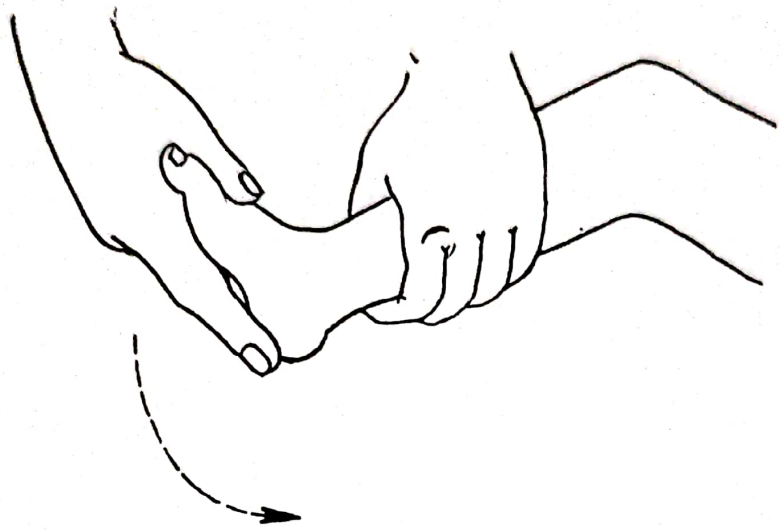

Fig. 35. — Reducerea talusului.

Piciorul talus, la copilul peste 10 ani, se corectează printr-o rezecţie cuneiformă, cu baza posterioară, în articulaţia subastragaliană, interesînd mai mult faţa superioară a calcaneului şi mai puţin faţa inferioară a astragalului. Tendonul ahilian este apoi scurtat şi piciorul se imobilizează în aparat gipsat pentru 2—3 luni.

METATARSUS VARUS CONGENITĂL

Metatarsus varus congenital sau *pes adductus* este o malformaţie, caracterizată prin adducţia tuturor metatarsienelor, ceea ce determină o unghiulare a marginii interne a piciorului şi o deplasare către înăuntru a degetelor şi mai ales a degetului mare.

Deformaţia este destul de frecvent întîlnită şi pentru Mickulicz ea constituie o varietate a piciorului strîmb varus-echin.

De cele mai multe ori, deformaţia este bilaterală, însă în grade diferite ; alteori ea este unilaterală şi destul de frecvent se poate asocia cu alte deformaţii congenitale (luxaţie congenitală a şoldului, spina bifida, aplazia peroneului etc.).

Scanned with OKEN Scanner

Examenul clinic. Metatarsus varus se manifestă clinic prin adducţia antepiciorului astfel că antepiciorul şi tarsul posterior formează un unghi deschis înăuntru şi al cărui vîrf se prelungeşte, printr-un şanţ, pe faţa plantară a piciorului. Această adducţie a antepiciorului este şi mai accentuată prin deplasarea în varus a halucelui, care uneori este foarte mobil, prezentînd mişcări foarte întinse şi uneori chiar posibilitate de prehensiune (fig. 36 a).

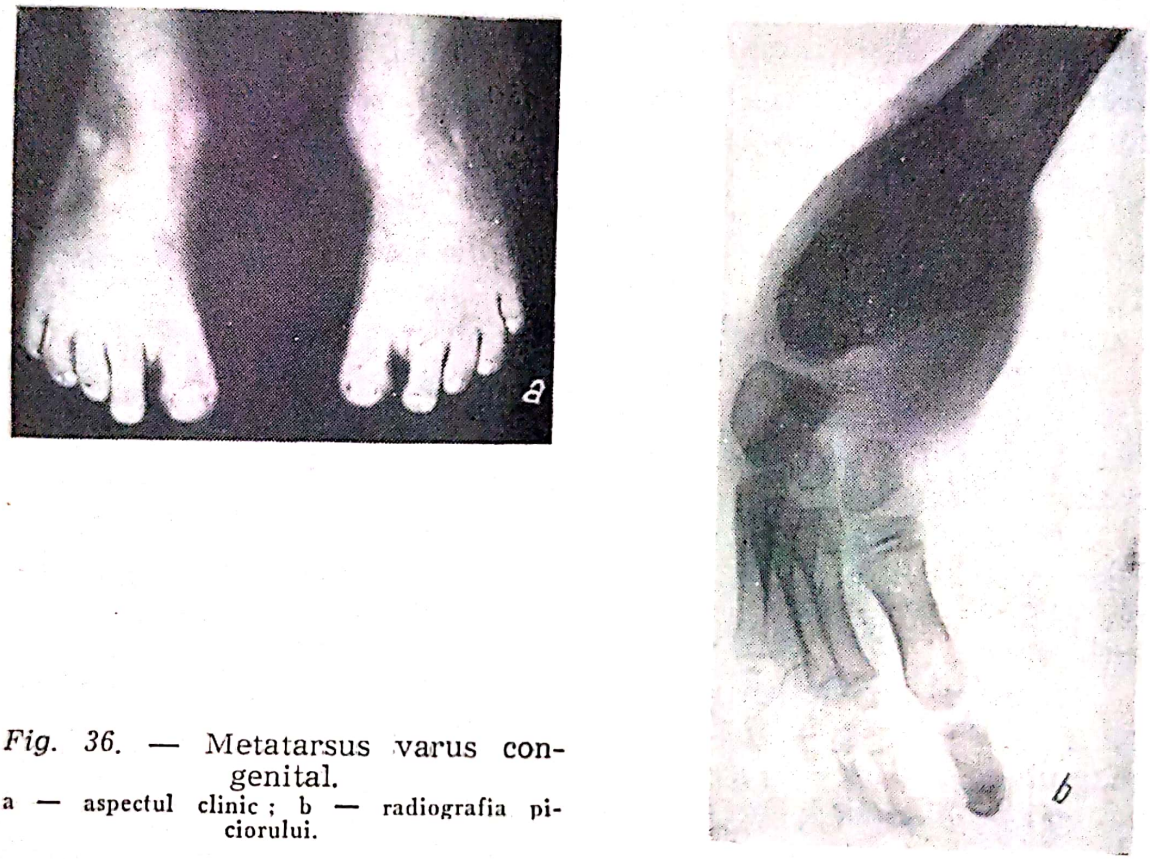

Fig. 36. — Metatarsus varus congenital.
a — aspectul clinic ; b — radiografia piciorului.

Marginea externă a piciorului este convexă şi baza metatarsianului al cincilea proemină sub tegumente.

Metatarsienele mijlocii sînt şi ele deviate spre înăuntru şi din cauza încurvării porţiunii lor proximale, dau piciorului o deviaţie dublă : în varus şi scobit.

Pe faţa dorsală a piciorului, cuneiformele şi baza metatarsienelor proemină, determinînd o gibozitate care la palpare dă senzaţia unei scări cu treptele descrescînd dinăuntru spre înafară. Piciorul, îngustat în porţiunea medio-tarsiană, se lărgeşte la nivelul antepiciorului şi din cauza adducţiei pare mai scurt decît un picior normal.

Tarsul posterior este de obicei normal, deformaţia fiind situată numai la nivelul antepiciorului. În unele cazuri însă se constată o deviere în valgus a piciorului posterior iar regiunea maleolară internă este coborîtă şi bombează înăuntru.

Scanned with OKEN Scanner

În timpul mersului copilul duce piciorul cu vîrful înăuntru, ceea ce face ca mersul să fie jenat şi să cadă cu uşurinţă. Mişcările piciorului sînt normale însă din cauza adducţiei metatarsienelor, încălţămintea este deformată şi uzată pe partea internă.

Radiografia pune în evidenţă leziunile şi deformaţiile tarsului posterior, cînd acestea există, dar mai ales înclinaţia metatarsienelor şi unghiul dintre primul cuneiform şi primul metatarsian care determină gravitatea deformaţiei. Cuneiformele şi baza metatarsienelor se suprapun unele peste altele şi în vreme ce spaţiile interosoase sînt foarte înguste proximal ele se lărgesc distal, metatarsul luînd aspectul unui evantai desfăşurat anterior (fig. 36 b).

Patogenie. Pentru explicarea patogeniei metatarsului varus s-au emis aceleaşi ipoteze ca pentru piciorul strîmb varus-echin. Teoria embriogenetică a lui Max Böhm arată că metatarsus varus reprezintă rămînerea piciorului într-un stadiu fetal.

Potel, Vignard şi Vincent susţin că în metatarsus varus cauza iniţială este o distrofie musculară care determină devierea degetelor în varus şi flexiune, prin retracţie foarte accentuată a adductorului, a flexorului lung şi scurt al halucelui.

Diagnosticul deformaţiei este în general uşor de făcut. Diagnosticul diferenţial cu *piciorul plat-valg* care compensează un genu-valgum rahitic se face uşor, pe baza stigmatelor rahitice.

Piciorul strîmb varus-echin se diferenţiază prin poziţia de echin şi prin supinaţia piciorului, planta privind înăuntru şi înapoi.

Tratament. Ca şi piciorul strîmb varus-echin, metatarsus varus beneficiază de tratamentul ortopedic, cu condiţia ca acesta să fie instituit cît mai curînd după naştere, cînd deformaţia este reductibilă. Prin manipulări manuale se reduce adducţia metatarsului şi gibozitatea osoasă de pe faţa dorsală a piciorului. Cînd s-a obţinut corectarea deformaţiei, se menţine rezultatul cu aparate gipsate succesive. După 6—8 săptămîni de imobilizare în aparat gipsat, cînd copilul este la vîrsta mersului se indică purtarea unei încălţăminte ortopedice cu talpa dură şi ştaif intern rigid pentru a împiedica recidiva adducţiei metatarsului.

Cînd copilul este mai mare şi diformitatea este fixată, tratamentul ortopedic este ineficace şi se recomandă tratamentul chirurgical.

Tratamentul chirurgical.

La copilul mic după 2 ani, cu deformaţia fixată, se practică secţiuni ale părţilor moi capsulo-ligamentare la partea internă a articulaţiilor cuneo-metatarsiană şi cuneo-scafoidiană, la

Scanned with OKEN Scanner

care se asociază alungiri ale tendoanelor retractate ale gambierilor, adductorului și flexorului lung al halucelui (Potel, Vignard și Vincent).

Heyman a preconizat mobilizarea metatarsienelor prin capsulotomia dorso-plantară cu secțiunea ligamentelor intermetatarsiene, după care reducerea se menține în aparate gipsate, urmate de încălțăminte ortopedică. Executată la copii între 2 și 8 ani, rezultatele sînt din cele mai bune.

În cazurile nefixate, Camera propune transplantarea extensorului degetului al V-lea pe metatarsianul I.

În cazurile de inserție plantară anormală a gambierului anterior, Peabody și Muro recomandă trecerea tendonului pe primul cuneiform.

La copilul mai mare de 8—9 ani, se corectează diformitatea prin osteotomii la nivelul metatarsienelor. Max Lange face osteotomia cuneiformă cu baza externă a primului metatarsian și osteotomie simplă liniară a metatarsienelor mijlocii (2—3—4), redresînd astfel adducția antepiciorului (fig. 37).

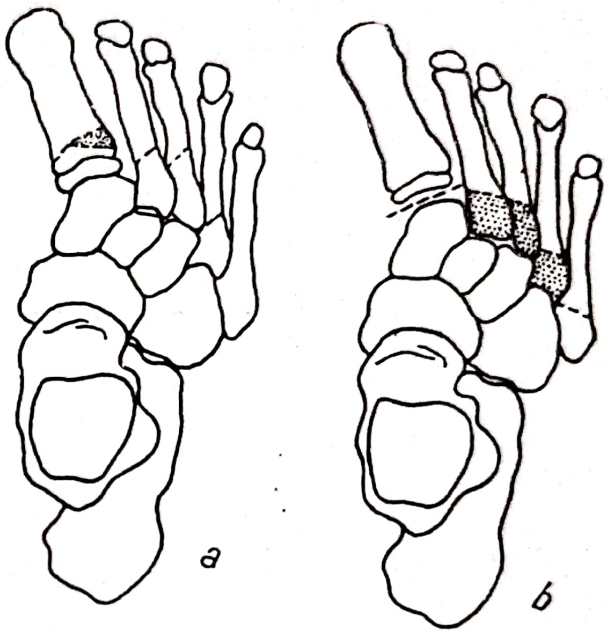

Fig. 37. — Corectarea chirurgicală în metatarsus varus congenital.
a — Tehnică Max Lange. b — Tehnică Peabody.

Lelièvre folosește tehnica sa de metatarsectomie tipică, ca și în cazul corectării piciorului scobit. La nivelul bazei ultimelor patru metatarsiene face o osteotomie cuneiformă cu baza externă iar la primul metatarsian, cînd osificarea este terminată, face de asemenea o osteotomie cuneiformă. Cînd osificarea nu este terminată, face o osteotomie liniară sau deschide articulația metatarso-cuneană la partea sa internă și introduce os spongios, alungind totodată tendonul adductorului halucelui. Piciorul este apoi imobilizat în aparat gipsat pentru două luni.

În cazurile de metatarsus varus la care se asociază și deformații ale tarsului posterior (valgus), dubla artrodeză constituie operația cea mai eficace.

În general, se poate afirma că tratamentul ortopedic aplicat precoce constituie tratamentul de bază în metatarsus varus și el duce la corectarea deformației.

Scanned with OKEN Scanner

În cazurile în care deformaţia este fixată, secţionarea părţilor moi permite reducerea deformaţiei. Cînd copilul este mai mare, operaţiile pe metatars sînt indicate, însă, pe cît este posibil, trebuie respectată mobilitatea articulaţiei Lisfranc, mai ales dacă se asociază şi deformaţii ale tarsului posterior, pentru a căror corectare trebuie să recurgem la dubla artrodeză.

MALFORMAŢIILE CONGENITALE ALE DEGETELOR

Malformaţiile congenitale ale degetelor pot fi constituite prin exces sau prin defect numeric, prin viciu de diferenţiere şi prin viciu de direcţie.

A. MALFORMAŢII PRIN EXCES NUMERIC

Polidactilia constituie o malformaţie dintre cele mai frecvent întîlnite la nivelul piciorului. Degetele supranumerare se pot găsi la nivelul halucelui sau la degetul ultim (fig. 38 a, b).

La nivelul halucelui putem întîlni un al doilea haluce, care însă nu posedă un metatarsian propriu, ci numai o falangă bazală. Alteori se poate întîlni un haluce atrofic care se implantează lateral pe halucele normal, fără nici o legătură osoasă între ei.

Degetul supranumerar poate fi situat deseori şi la nivelul ultimei raze a piciorului, şi-n această situaţie el poate să prezinte un metatarsian propriu, de obicei atrofic, sau să se situeze pe metatarsianul al V-lea (fig. 38 c, d).

Tratament. Degetul supranumerar, cînd nu are conexiune osoasă şi se menţine printr-un pedicul cutanat, poate fi extirpat imediat după naştere. În cazurile cu implantare osoasă, operaţia se face mai tîrziu, la vîrsta de 2—3 ani. Trebuie avut în vedere însă ca tegumentele să fie cît mai mult cruţate, recurgînd mai bine la dezosare căci extirparea tegumentară largă face sutura dificilă şi riscă să antreneze tulburări circulatoare, sau să lase cicatrici dizgraţioase. Numai după îndreptarea scheletului digital se va extirpa prisosul de tegumente pentru ca sutura plăgii să se facă fără tensiune.

Faţă de componenta osoasă a degetului supranumerar trebuie adoptată atitudinea cea mai bună, avînd în vedere forma şi funcţia piciorului. Astfel, se poate extirpa în totalitate degetul cu metatarsianul său, cînd există, sau se îndepărtează falangele de prisos, menţinînd pe acelea care se află în axa corectă

Scanned with OKEN Scanner

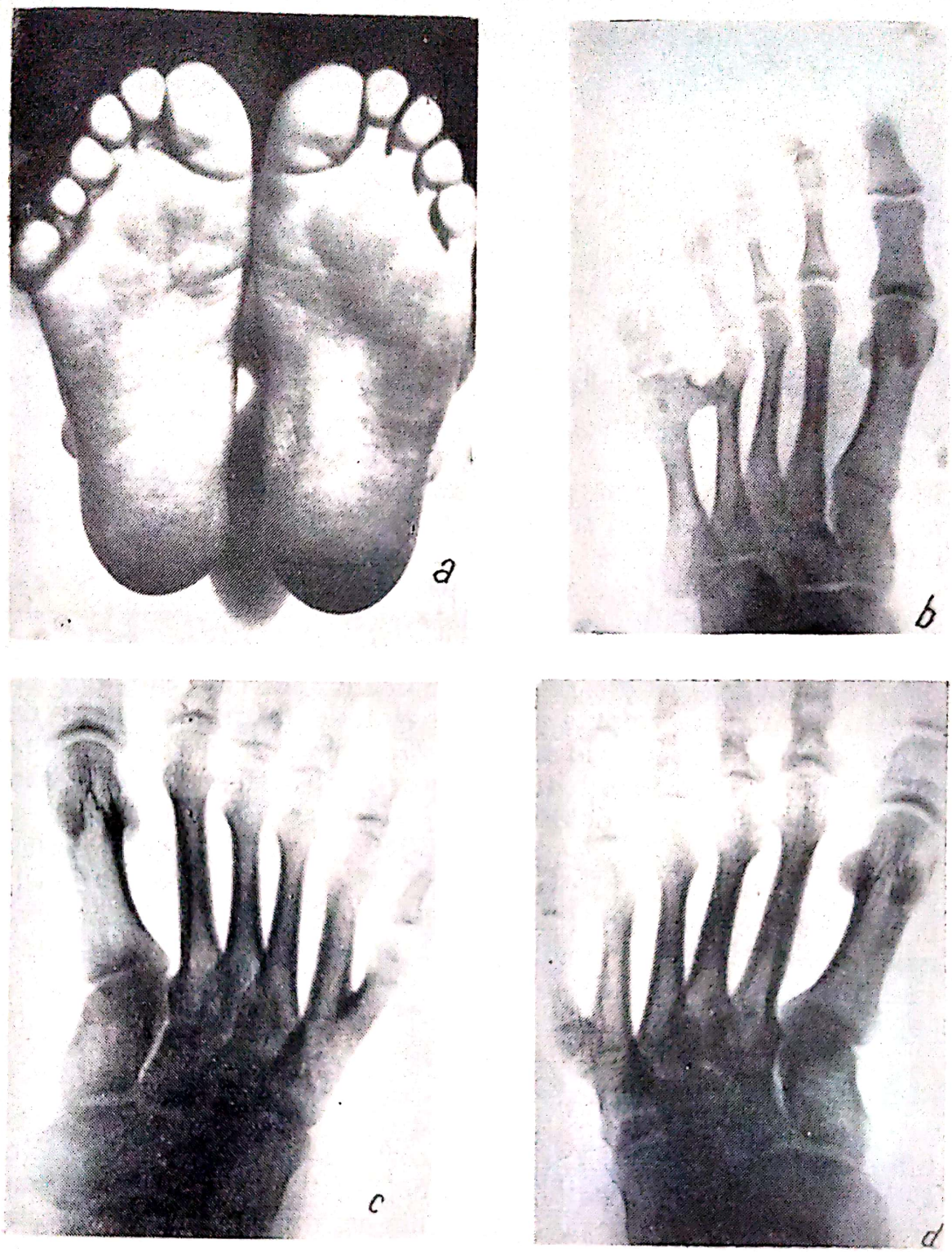

Fig. 38. — Polidactilie.

a degetului. Cînd falangele sînt sudate, se dedublează longitudinal.

În caz de haluce cu trei falange (hiperfalangism) degetul se aduce la dimensiunile normale prin extirparea uneia din falange, păstrînd însă pe aceea care poartă unghia.

Scanned with OKEN Scanner

B. MALFORMAȚII PRIN DEFECT NUMERIC

1. *Ectrodactilia* reprezintă lipsa uneia sau a mai multor degete (fig. 39 a). În general, ectrodactilia interesează degetele mijlocii și în aceste situații piciorul are forma unui clește de rac. În ectrodactilie, tratamentul trebuie să urmărească îmbunătățirea funcției piciorului și numai secundar aspectul estetic. În scopul îmbunătățirii funcției, se poate recurge uneori la diverse osteotomii asociate cu extirparea unor rudimente osoase, care, prin prezența lor, constituie mai curînd o greutate decît un beneficiu pentru funcția piciorului.

2. *Amputațiile congenitale.* În unele cazuri, amputațiile se confundă cu aplaziile congenitale. În aplazii, se pot găsi rudimente foarte reduse de degete, mai ales cîte o mică unghie, în vreme ce, în amputație, nu se găsește nici urmă de rudiment digital. Cînd amputația congenitală a degetului este totală nu rămîne decît un bont regulat și neted.

De obicei, amputația este parțială, degetul sau degetele sînt brăzdate de șanțuri congenitale circulare iar vîrful lor este adesea hipertrofiat. Șanțurile congenitale pot fi localizate nu numai la degete ci și la nivelul tarsului anterior sau gleznei.

În patogenia amputațiilor congenitale, s-au incriminat de către autorii clasici bridele amniotice care ar putea secționa un membru sau segment de membru, în vreme ce Ombrédanne le consideră ca fiind datorite *bolii ulceroase intrauterine.*

Tratament. Cînd șanțurile congenitale strangulează antepiciorul sau glezna se suprimă constricția prin operații plastice cutanate. Ombrédanne folosește incizia în zig-zag, extirpînd numai jumătate din circumferința membrului, cealaltă jumătate fiind extirpată la distanță de 4 săptămîni.

C. DEVIAȚIILE CONGENITALE ALE DEGETELOR

1. *Camptodactilia* este o deviere în plan sagital a degetului, prima falangă fiind în flexiune dorsală iar a doua în flexiune plantară ireductibilă. Camptodactilia se întîlnește mai frecvent la nivelul degetului al doilea și al cincilea și este totdeauna bilaterală.

2. *Clinodactilia* este o deviere în sens lateral și ea se întîlnește la nivelul halucelui (hallux varus sau valgus), a degetului al V-lea sau la nivelul degetelor mijlocii, unde deformația este interfalangiană (fig. 39 b).

Phalanx valga hallucis congenita, este o afecțiune foarte rară, descrisă de Gutzeit în 1913, datorită unei hipoplazii a articulației, interfalangiene cu deviația în valgus a falangei a

Scanned with OKEN Scanner

Fig. 39.
a — Ectrodactilie. b — Clino-dactilie.

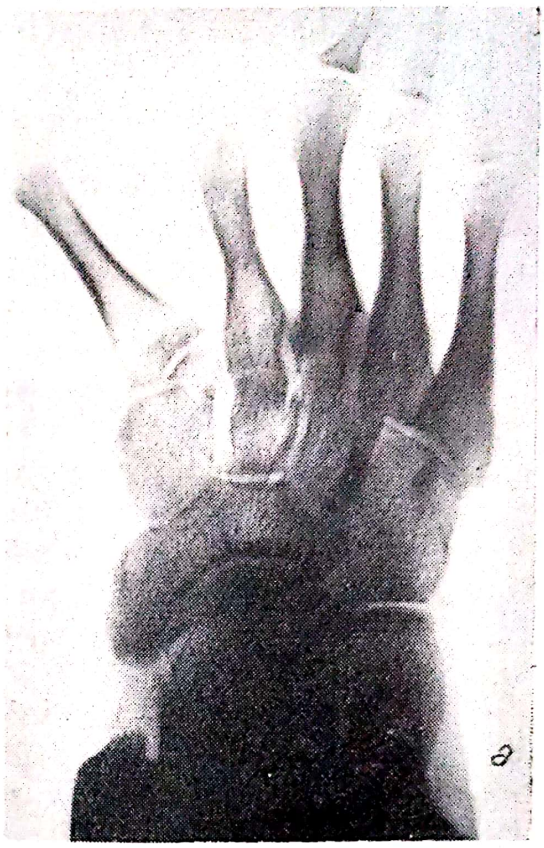

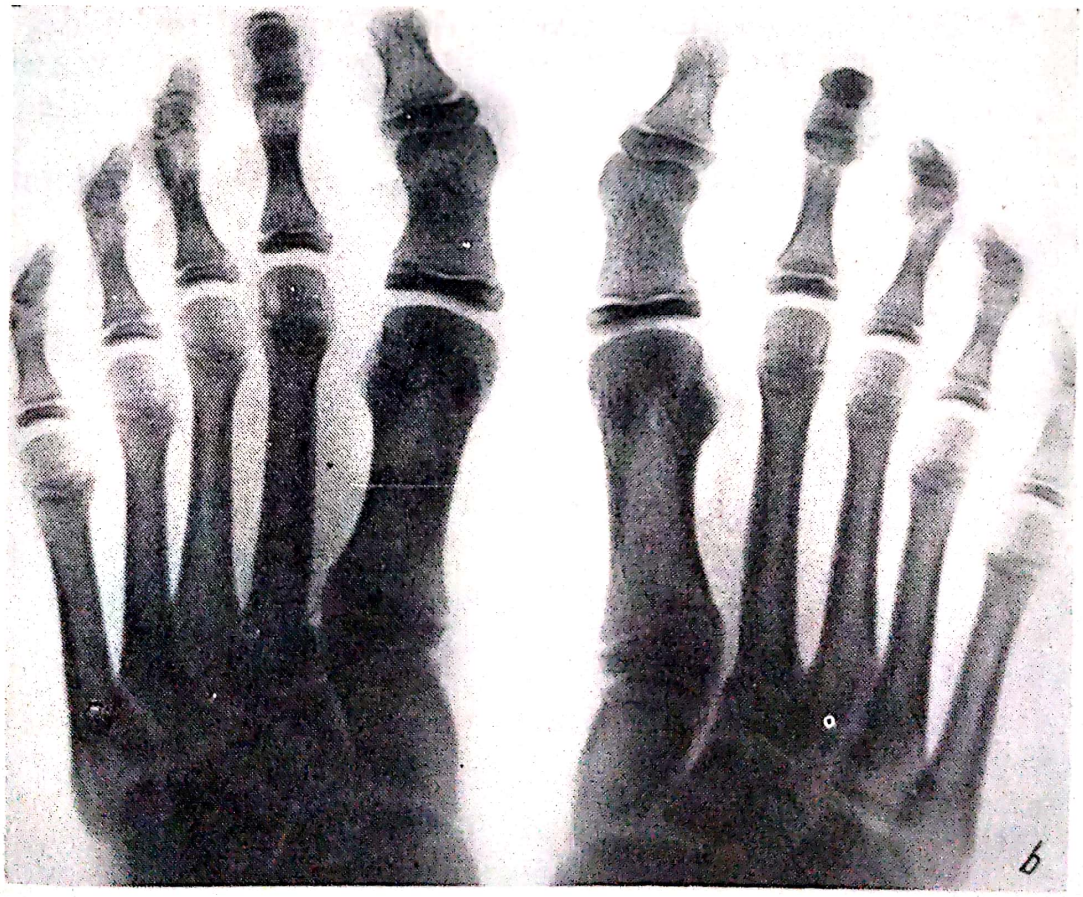

Scanned with OKEN Scanner

2-a, falanga bazală a halucelui fiind corect orientată. Uneori deviația poate fi și în varus (David). Cînd copilul prezintă dificultăți la portul pantofilor se poate face rezecția epifizei distale a falangei proximale.

La nivelul degetului al V-lea, devierea înăuntru a acestuia poate să se facă trecînd peste celelalte degete (quintus varus superductus) sau pe sub celelalte degete (quintus varus infraductus).

D. SINDACTILIA

Sindactilia constituie o malformație întîlnită izolat sau, mai frecvent, în asociere cu amputațiile și strangulările congenitale. La nivelul piciorului, sindactilia nu este atît de jenantă ca la mînă. De aceea, ea nici nu ridică probleme de tratament ci numai rareori și atunci mai mult din motive estetice decît funcționale.

După forma anatomoclinică se disting trei categorii de sindactilie :

a) *Sindactilia strînsă,* la care cele două degete sînt strîns lipite, iar scheletul lor este adesea fuzionat.

b) *Sindactilia membranoasă* interesează mai multe degete care sînt unite printr-o membrană cutanată laxă.

c) *Sindactilia terminală* fixează două sau mai multe degete numai la vîrful lor, în rest spațiul interdigital este prezent. Această sindactilie terminală o găsim prezentă în cazurile de boală amniotică.

Uneori, toate degetele pot fi unite între ele, creînd *polisindactilia.*

Tratament. În situații în care cerințele estetice sînt justificate se poate utiliza desfacerea simplă a sindactiliei și acoperirea suprafețelor sîngerînde cu o grefă de piele liberă, ca în sindactilia mîinii.

Scanned with OKEN Scanner

PARALIZIILE PICIORULUI

I. PARALIZIILE TRAUMATICE ALE PICIORULUI

Piciorul paralitic prin traumatisme ale nervului sciatic este frecvent întîlnit după accidente de circulaţie, după plăgi de război etc.

Infirmitatea produsă este gravă pentru, că tulbură funcţiunile piciorului în statică şi mers.

Importanţa acestor tulburări funcţionale va fi în raport: cu forma anatomopatologică a leziunii nervoase (secţiune, compresiune sau siderare-elongaţie), cu sediul anatomic (leziunile de sciatic sînt mai grave decît cele de sciatic popliteu extern), cu complicaţiile secundare (diformităţi osoase, tulburări senzitive, trofice, infecţii etc.).

Nu rareori în faţa unor asemenea leziuni grave şi ireductibile, chirurgul se gîndeşte la o amputaţie.

Clasificarea leziunilor nervoase

1. *Neuropraxia* sau *siderarea nervoasă* se produce în urma unei contuzii sau compresiuni uşoare, continuitatea nervoasă fiind păstrată. Funcţiunile motorii şi senzitive ale nervului sînt suprimate pentru cîteva săptămîni, după care el îşi revine la normal.

O elongaţie nervoasă puternică produce un sindrom de întrerupere definitivă prin fenomene ischemice grave.

2. *Axonotmesis* se produce în urma unor contuzii sau compresiuni grave, care secţionează axonii, dar păstrează continuitatea tecilor Schwann şi a nevrilemei. În acest sindrom de întrerupere senzitiv-motor, capătul periferic suferă o degenerescenţă valleriană. Restabilirea funcţiei nervoase este posibilă prin regenerare spontană. Capătul proximal al axonului înaintează în teaca axonilor periferici degeneraţi şi dacă nu întîlneşte nici un obstacol, ajunge la placa motrice sau cor-

Scanned with OKEN Scanner

pusculul senzitiv ; se socoteşte că viteza acestei regenerări nervoase este de 1 mm pe zi.

3. *Neurotmesis* este sindromul de întrerupere totală a axonilor şi a tecilor nervoase cu paralizie completă şi definitivă. Excepţional se întîlnesc în mod spontan recuperări nervoase, dar incomplete. În clinică, se mai foloseşte şi următoarea clasificare.

Sindromul de întrerupere : abolirea tuturor funcţiilor neuromusculare.

Sindromul de compresiune : caracterizat prin predominanţa leziunilor musculare şi trofice.

Sindromul de iritaţie : în care predomină tulburările senzitive.

A. *Leziunile nervului sciatic popliteu extern (S. P. E.)*, sînt produse de plăgi în regiunea poplitee, în regiunea gîtului peroneului sau după fracturi ale extremităţii superioare a peroneului.

În clinică, se mai observă ca o complicaţie terapeutică, după aplicarea unui aparat gipsat compresiv în golul popliteu sau care apasă gîtul peroneului, la locul de trecere al S.P.E. Mai poate surveni după redresări în extensie forţată pentru genu flexum paralitic sau pentru artrite de genunchi fixate în flexiune etc.

Nervul S.P.E. sau peronier inervează muşchii grupei antero-externe (peronieri laterali), grupa anterointernă (gambier anterior, extensor comun al degetelor şi extensor propriu al halucelui), precum şi pediosul.

Examenul clinic. La inspecţie se remarcă atitudinea vicioasă a piciorului în varus-echin, cu degetele în flexiune şi cu ştergerea reliefului tendoanelor extensoare.

Mişcările active de flexiune dorsală, pronaţia şi abducţia piciorului, ca şi extensia degetelor sînt abolite. În mers, în faza de sprijin, infirmul calcă mai întîi pe vîrf şi pe marginea externă a piciorului, apoi pe toată talpa. Caracteristic în mers este stepajul, care oboseşte bolnavul.

În ortostatism, bolnavul nu poate ridica extremitatea piciorului şi nu poate sta pe călcîi (semnul Pitres).

Bolnavul, împins brusc cu mîna, nu ridică piciorul de partea lezată, în mişcarea de cădere pe spate (semnul Lupulescu).

În teritoriul cutanat al nervului, apar tulburări de sensibilitate, iar la partea antero-externă a gambei se observă o atrofie a muşchilor. Cu timpul, din cauza retracţiilor musculare ale antagoniştilor şi leziunii capsulo-ligamentare, apar deformaţii,

Scanned with OKEN Scanner

iar degetele se fixează în grifă. Se ajunge astfel la piciorul varus-echin ireversibil.

Leziunea izolată, mai rară a nervului tibial anterior, duce la un picior echin simplu, prin paralizia extensorilor degetelor și a gambierului anterior (fig. 40).

Leziunea nervului musculo-cutanat nu atinge decît mușchii peronieri, dînd piciorul varus.

B. *Leziunile nervului sciatic popliteu intern (S. P. I.)* sînt mai rare, dar mai grave, prin tulburările senzitive și trofice importante ce survin. Tulburările motorii, în schimb, sînt mai bine suportate.

Sînt produse de plăgi și fracturi închise sau deschise ale tibiei. Nervul S.P.I. sau tibial inervează toți mușchii posteriori ai gambei și mușchii plantei.

Dacă leziunea atinge nervul tibial în regiunea poplitee, inervația mușchilor gemeni este respectată și deficitul funcțional este mai redus. Cînd se asociază și leziuni ale S.P.E. apare aspectul de „picior de cocoș" (ca în amiotrofia Charcot-Marie).

Examenul clinic. Inspecția piciorului nu depistează o diformitate specială. Se remarcă însă aspectul degetelor retractate în „grifă", mai accentuată la haluce, datorită paraliziei mușchilor interosoși. Uneori, se observă piciorul plat prin paralizia mușchilor intrinseci plantari.

Mișcările de flexiune ale piciorului și degetelor sînt abolite. Bolnavul nu se poate ridica pe vîrful piciorului bolnav.

Deficitul motor este totuși mai puțin important ca în leziunea S.P.E. și mai bine tolerat. În mers însă, lipsa flexorilor piciorului și degetelor îngreunează faza de sprijin a piciorului posterior, iar prin lipsa propulsiei dată de triceps, pasul este scurtat. Musculatura posterioară a gambei este atrofiată. Tulburările senzitive în teritoriul cutanat respectiv se manifestă prin: anestezie sau hipoestezie dureroasă a plantei și feței dorsale externe a piciorului. Anestezia plantară jenează bolnavul la mers sau la conducerea unui vehicul. Reflexul ahilian este totdeauna abolit.

În sindromul de iritație, suferința bolnavului este chinuitoare și îmbracă forme asemănătoare cauzalgiei.

Se observă deseori durioane în zonele de solicitare plantară, care se pot ușor transforma în ulcerații trofice (fig. 41). Aceste ulcerații se pot infecta secundar, dînd limfangite, osteoartrite, stări septice.

C. *Leziunea nervului sciatic* este deosebit de gravă, în special secțiunea traumatică.

Tabloul clinic sumează aspectele celor două leziuni nervoase descrise anterior.

Scanned with OKEN Scanner

Se întîlneşte mai des în plăgi şi fracturi deschise ale femurului, luxaţii traumatice ale şoldului, sau după anumite intervenţii chirurgicale : alungirea exagerată a unui femur scurt, reducerea luxaţiilor congenitale sau traumatice inveterate etc.

Tulburările motorii şi trofice sînt maxime şi duc la un deficit funcţional grav. Bolnavul nu-şi mai poate folosi piciorul, iar

Fig. 40. — Picior echin după paralizia extensorilor degetelor.

Fig. 41. — Ulcer trofic calcanean după paralizie de sciatic ; plastii cutanate anterioare.

suferinţele şi complicaţiile ulterioare pun probleme terapeutice deosebit de grele.

Examenul clinic trebuie făcut cu atenţie. În anamneză, se vor nota : data, natura şi locul de aplicare a agentului vulnerant, elemente necesare pentru evoluţie şi prognostic. Astfel, cu cît o leziune este mai importantă, mai veche şi mai proximal situată, cu atît va da o recuperare mai incertă prin leziunile ischemice şi degenerative din capătul periferic al nervului. În acelaşi timp, muşchii privaţi de inervaţie se vor atrofia şi degenera fibros şi nu vor mai avea o contractilitate valoroasă, nici după o eventuală regenerare nervoasă.

Scanned with OKEN Scanner

Atitudinile vicioase osteoarticulare secundare, cu limitarea mişcărilor, vor avea de asemenea importanţa lor în indicaţia terapeutică.

Tabloul mai precis al leziunilor motorii se face folosindu-se un barem internaţional, de înregistrare clinică, în care se controlează gradul contracţiei musculare.

Astfel : 5 = contracţie normală

4 = contracţie mai diminuată care se opune totuşi gravitaţiei şi rezistenţei

3 = contracţie care se opune numai greutăţii membrului pelvian şi-l poate ridica

2 = contracţie care nu se mai opune nici greutăţii, nici rezistenţei

1 = schiţă de contracţie

0 = absenţa contracţiei.

La examenul ortopedic şi neurologic se vor adăuga cel radiografic şi electrodiagnosticul, care vor arăta gradul de degenerescenţă neuromusculară, utile mai ales în urmărirea evoluţiei leziunilor. Electro-diagnosticul este mai puţin fidel decît examenul clinic, pentru că poate arăta grade de degenerescenţă într-un muşchi care mai funcţionează încă.

Electromiografia este un mijloc mai sigur de investigaţie a leziunilor nervilor periferici. Studiind diferenţele de potenţial de acţiune dintr-un muşchi, se poate stabili un bilanţ funcţional, care apreciază gradul leziunilor şi evoluţia lor, cu cîteva săptămîni înaintea apariţiei semnelor clinice de recuperare.

O investigaţie recentă este şi „testul transpiraţiei", care demonstrează gradul sensibilităţii obiective. În secţiunea nervoasă, secreţia sudorală dispare. Testul constă în aspectul amprentei digitale pe o hîrtie specială, în urma combinaţiei dintre secreţia sudorală şi o soluţie acetonică de ninhidrină 1%.

În mod normal, amprentele apar uniform colorate. În leziunea nervoasă, coloraţia variază cu gradul leziunii.

Tratamentul. În tratamentul leziunilor nervilor periferici ale piciorului, avem la dispoziţie un ansamblu de mijloace terapeutice de ordin ortopedic, chirurgical şi neurochirurgical. Indicaţiile de tratament vor ţine seamă de gradul şi vechimea leziunii, de evoluţie şi complicaţii.

1. *Intervenţii pe nervi.* Se execută, cu scop de explorare şi de recuperare funcţională.

În caz de paralizie, nu se va explora imediat nervul, ci se va trata fractura, plaga etc. şi se va urmări evoluţia paraliziei aproximativ 25 de zile, după care se poate face un nou examen electric. Dacă reacţia de degenerescenţă este parţială ca în sindromul de siderare nervoasă (neurapraxie) nu se intervine.

Scanned with OKEN Scanner

TABELUL I

Examenul motilității membrului inferior

Numele						Cauza leziunii		Rădăcina superioară	Data					
Drept						Mușchiul	Nervul		Sting					
0	1	2	3	4	5				0	1	2	3	4	5
						Psoas iliac	Colat. L	L_2						
						Adductori	OB	L_4						
						Quadriceps	C	L_2						
						Croitor	C	L_2						
						Fesier mare	Colat. S	L_5						
						Fesier mijlociu		L_4						
						Tensor fascia lata	Colat. S	L_4						
						Semitendinos și semimembranos	S	L_4						
						Biceps crural		L_5						
						Lung peronier lateral	SPE	L_4						
						Scurt peronier lateral		L_4						
						Gambier anterior		L_4						
						Extensor propriu haluce		L_4						
						Extensor comun degete		L_4						
						Pedios		L_4						
						Triceps sural	SPI	S_1						
						Gambier posterior		L_4						
						Flexor comun degete		L_5						
						Lung flexor haluce		L_5						
						Mușchii plantari		S_2						

Colat. L = n. colaterali lombari
Colat. S = n. colaterali sacrați
C. = n. crural
OB = n. obturator
S = n. sciatic
SPE = n. sciatic popliteu extern
SPI = n. sciatic popliteu intern
nu se indică decît rădăcina superioară a inervației musculare

Notația
5 = contracție normală
4 = contracție ușor diminuată, însă opunîndu-se gravitației și rezistenței
3 = contracție mijlocie opunîndu-se numai greutății membrului pelvin
2 = contracție slabă, ineficientă
1 = schiță de contracție numai la palpare
0 = absența contracției

Scanned with OKEN Scanner

Cînd reacţia de degenerescenţă este totală ca în secţiune nervoasă sau în compresiune importantă se intervine dacă plaga este închisă.

În caz de elongaţie nervoasă, nu se va interveni, iar prognosticul va fi sever, prin leziunile ischemice ireversibile.

În raport cu leziunile constatate se vor face :

a) *Neuroliza*, care degajează nervul dacă este comprimat de un calus vicios, sau dacă este strangulat de un ţesut cicatriceal. Paralel cu această eliberare se fac şi excizia ţesuturilor fibroase învecinate, modelarea osoasă şi aşezarea nervului într-un pat de ţesuturi moi protectoare (ţesut adipos sau muşchi) şi bine vascularizate. Intraoperator, se poate controla electric continuitatea nervului.

Rezultatele după neuroliză sînt bune în 75% din cazuri (Merle d'Aubigné).

b) *Sutura capetelor nervoase* se va face astfel încît axonii din capătul central să poată prolifera liber în capătul periferic al nervului. După avivarea extremităţilor nervoase pînă la ţesut sănătos, se face sutura cap la cap.

Un nerv secţionat nu trebuie suturat în urgenţă pentru că ischemia capătului periferic, care apare imediat, va duce la o fibroză pe o lungime imposibil de evaluat. Se admite numai o apropiere a capetelor nervului prin cîteva puncte de sutură, dacă nervul este găsit în plagă. Rezecţia acestei porţiuni ischemiate şi fibrozate, făcută în condiţiile suturii secundare precoce la 3—4 săptămîni, poate asigura *neurotizarea.*

Pe de altă parte dacă se întîrzie prea mult momentul suturii, posibilităţile de recuperare scad, astfel că după 18 luni de la leziune, deşi recuperarea motorie nu mai este posibilă, totuşi se pot ameliora tulburările senzitive şi trofice.

După sutură, nervul va fi înconjurat de ţesuturi moi sănătoase, iar dacă sutura rămîne în tensiune, se vor imobiliza în flexiune articulaţiile vecine. Pentru nervul sciatic se fac hiperextensia şoldului şi flexiunea genunchiului ; pentru tibialul posterior se menţine piciorul în varus-echin şi se face genuflexiune ; pentru tibialul anterior, piciorul va fi fixat în flexiune dorsală.

c) *Grefa nervoasă* rămîne indicată în pierderile mari de substanţă nervoasă, la care simpla sutură este inoperantă. Practic, pierderile peste 5 cm nu mai pot fi rezolvate prin apropierea capetelor nervoase, chiar cu artificiul flexiunii articulare şi degajării nervului.

Rezultatele cele mai bune se obţin prin autografa în cablu (Seddon), realizată dintr-un segment de nerv senzitiv recol-

Scanned with OKEN Scanner

tat din nervul musculocutanat, brahial cutanat intern safen extern sau intern.

În caz de leziune ireversibilă a ambilor nervi sciatici, se poate recolta grefonul din sciaticul popliteu extern, cu care se reface continuitatea sciaticului popliteu intern, mai important de recuperat din cauza tulburărilor senzitive și trofice. Paralizia nervului S.P.E. rămasă se va corija printr-o artrodeză stabilizantă a piciorului. Recuperările motorii după suturi și grefe nervoase sînt mai limitate decît cele după neuroliză (Seddon, Merle d'Aubigné).

d) *Simpatectomia lombară înaltă* retroperitoneală aduce ameliorări importante în leziunile sciaticului cu tulburări trofice grave (mal perforant) și în sindromul de iritație. Ea poate pregăti regiunea în vederea unei operații de plastie cutanată de acoperire a ulcerului trofic.

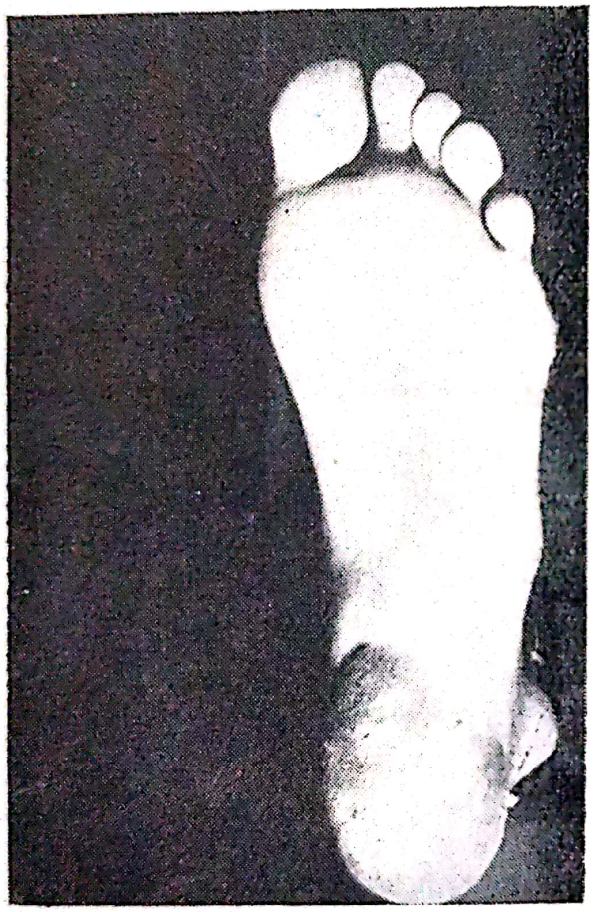

Fig. 42. — Plastie cutanată calcaneană.

Leziunea trofică infectată se va trata local cu toată atenția prin băi și pansamente antiseptice, antibiotice, vaccinoterapie, vasodilatatoare, raze ultraviolete, încălțăminte specială etc.

2. *Intervenții plastice cutanate.* Ulcerul trofic plantar, calcanean sau metatarsian după leziunile sciaticului popliteu intern, nu evoluează spontan spre cicatrizare, ci dimpotrivă, prin infecția supraadăugată și complicațiile consecutive, agravează situația.

Se va remedia printr-o operație de plastie cu piele totală, dat fiind solicitările statice (fig. 42). Se utilizează de preferință plastia cutanată tubulară de la distanță Filatov-Gillies sau plastia pediculată de tip italian. Se pot obține astfel ameliorări funcționale apreciabile, scăpînd adesea piciorul de riscul unei amputații de necesitate.

3. *Intervenții radicale.* Amputația gambei rămîne „ultima ratio" în leziunile trofice și senzitive complicate ale piciorului paralizat, după eșecul celorlalte tratamente. Oricît de conserva-

Scanned with OKEN Scanner

tor ar fi chirurgul, el trebuie să recunoască că o corectă protezare este mai acceptabilă decît păstrarea unui picior inutil, cu supurație și chiar dăunător prin complicațiile secundare.

În ulcerațiile trofice ale degetelor, soluția cea mai eficace este amputația acestora, fapt care nu aduce nici un prejudiciu funcțional.

4. *Intervenții ortopedico-chirurgicale.* Piciorul paralitic varus-echin prin complicațiile secundare, retracția tendinoasă și capsuloligamentară, diformitățile osoase, durioane la marginea externă a piciorului, ajunge cu timpul la o atitudine vicioasă permanentă. În această situație condițiile funcționale ale staticii și mersului se agravează.

Resursa terapeutică care corectează piciorul și înlătură portul unui aparat ortopedic este : dubla artrodeză medio-tarsiană și subastragaliană a piciorului. Această operație corectoare și stabilizatoare se realizează în două moduri : dubla artrodeză clasică Ducroquet-Launay sau operația Lambrinudi (cunoscuta variantă de dublă artrodeză cu efect de artroriză posterioară în articulația tibiotarsiană).

Pentru a stabiliza mai activ piciorul sînt indicate intervenții asociate : transplantarea jumătății externe a tendonului gambier anterior la cuboid (Leveuf-Bertrand), sau transplantarea unui flexor dorsal dacă gambierul este paralizat la fața dorsală a tarsului. Deseori, se asociază alungirea tendonului Ahile, puternic retractat. Echinismul va fi conservat în caz de scurtare importantă a membrului inferior. În caz de laxitate mare a articulației tibiotarsiene, pentru a evita agravarea progresivă a diformității, se indică tripla artrodeză a piciorului.

Rezultatele după aceste intervenții sînt deosebit de satisfăcătoare : bolnavul poate umbla aproape normal fără aparat ortopedic.

În caz de paralizia S.P.I. sau a trunchiului sciatic, artrodezele sînt indicate excepțional, date fiind tulburările trofice și senzitive grave.

Aparatele ortopedice își găsesc aplicația în contraindicațiile sau în eșecul tratamentului chirurgical. În piciorul strîmb varus-echin, pentru corectarea supinației, se indică o gheată ortopedică cu ștaif mai înalt, cu ridicarea marginii externe a tălpii și tocului (fig. 43 a). Pentru corectarea echinismului, se va aplica la spate un dispozitiv gambier, cu resort metalic, fixat la toc (fig. 43 b). Vîrful ghetei este ridicat, pentru a nu se împiedica în mers de neregularitățile terenului. Pentru motive estetice, se poate confecționa o gheată cu lamă elastică din oțel ascunsă în carîmbul și talpa ghetei.

Scanned with OKEN Scanner

II. PARALIZIILE SPASTICE ALE PICIORULUI

În cadrul general al sechelelor după paralizia cerebrală, diformitățile spastice ale piciorului ocupă un loc preponderent.

Dezechilibrul muscular, rezultat din contractura spastică a unor grupe musculare, duce piciorul în atitudine vicioasă,

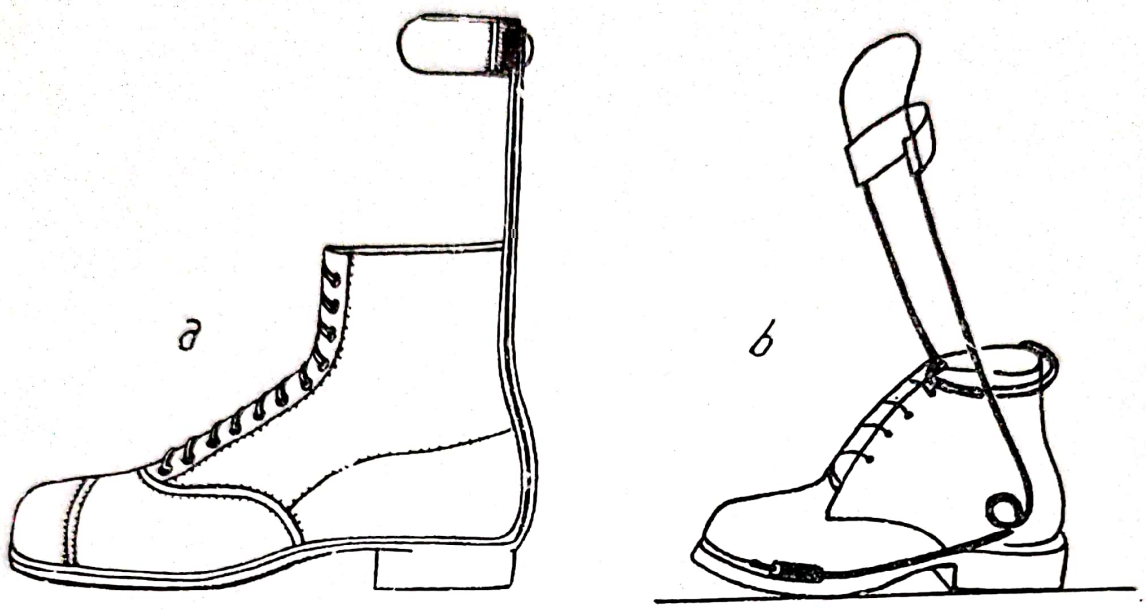

Fig. 43.
a — Încălțăminte Heidelberg pentru picior paralitic.
b — Aparat cu resort Chiray contra echinului paralitic.

de picior strîmb (fig. 44 a, b). La început reversibilă, această atitudine devine progresiv ireversibilă, prin retracția fibroasă a musculaturii și deformării osteoarticulare.

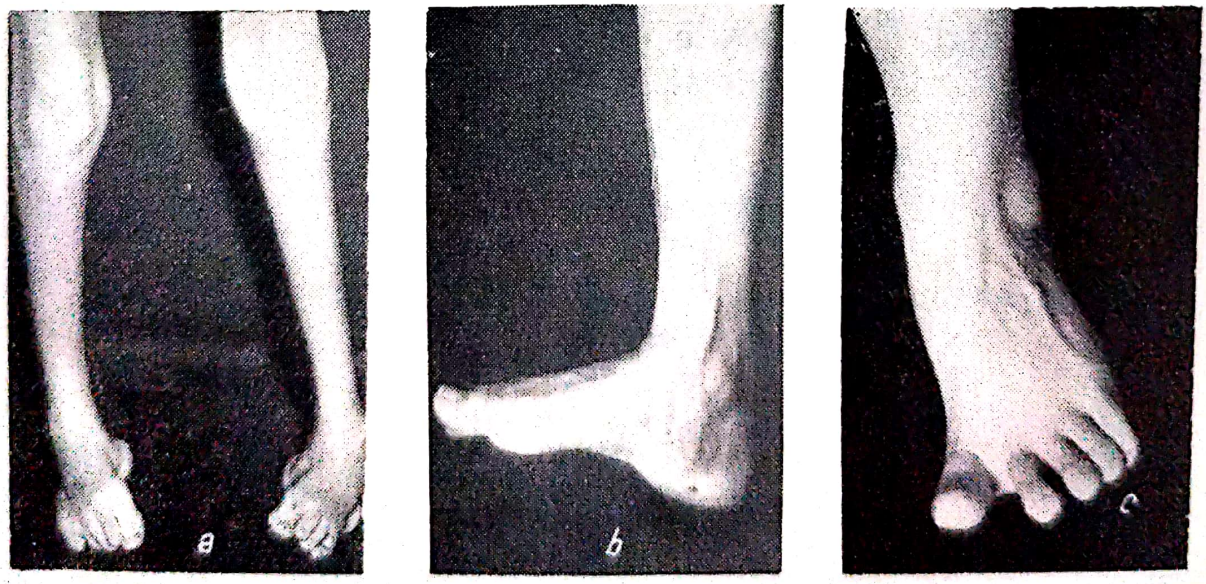

Fig. 44.
a — Membrele inferioare la un copil cu I.C.M. b. — Picior talus spastic c — Picior echin spastic.

Rareori, întîlnim izolat piciorul spastic. De obicei, se găseşte însoţit de alte diformităţi, în cadrul unei hemiplegii sau paraplegii.

Encefalopatiile infantile, de cauză toxiinfecţioasă, virotică sau prin traumatism obstetrical, sînt urmate frecvent de sechele cu paralizii spastice. La adulţi, sechelele spastice după meningoencefalite, traumatisme cranio-vertebrale sau accidente vasculare cerebrale pun mai rar probleme terapeutice.

Studiu clinic. Leziunile care caracterizează aceste paralizii, sînt mixte : leziuni piramidale, în care predomină spasticitatea, leziuni extrapiramidale, cu mişcări coreoatetozice şi rigiditate, precum şi leziuni de ataxie cerebeloasă. De obicei, în clinică, întîlnim leziuni asociate ca în boala Little şi hemiplegia infantilă, denumite generic, leziuni de paralizie cerebrală sau I.C.M. (infirmitate cerebro-motrice).

Deformaţia cea mai frecventă în I.C.M. este piciorul echin, care poate fi de 2 feluri :

a) *Piciorul echin dinamic* este reductibil şi datorit contracturii spastice (fig. 44 c). Se caracterizează prin exagerarea reflexului ahilian, clonus şi reflex Babinski pozitiv. Contractura se exagerează la emoţii şi dispare în somn ; ea nu se agravează cu creşterea.

b) *Piciorul echin retractat* este provocat de retracţia musculaturii tricipitale.

Deformaţia este ireversibilă şi se exagerează cu creşterea. Uneori, piciorul poate fi deformat şi în varus sau valgus, dar totdeauna predomină echinul. La acest picior, se pot asocia degete în gheară, genu flexum şi deformări ale şoldului.

Mersul copilului este caracteristic : spastic, cu încrucişarea genunchilor flectaţi şi pe vîrful picioarelor. Cînd incoordonarea motorie şi diformităţile sînt foarte avansate, copilul nu mai poate merge.

Asocierea tulburărilor psihice agravează prognosticul funcţional, tratamentele curente devenind inutile.

Tratamentul. În I.C.M., tratamentul este lung, complex şi dificil, cu succese doar în 25% din cazuri (Phelps). Baza tratamentului rămîne reeducarea psihomotorie, la care se asociază aplicarea de aparate ortopedice. Aceste tratamente sînt eficace, dacă sînt aplicate în centre anume specializate şi urmăresc, în afară de prevenirea retracţiilor şi diformităţilor, ameliorarea stării psiho-motorii, ca şi folosirea resurselor funcţionale rămase.

Kineziterapia şi ergoterapia sînt metodele curente, care au la bază utilizarea activităţilor automate reziduale după un program adaptat fiecărui caz în parte. De obicei, se începe cu

Scanned with OKEN Scanner

exerciții de mobilizare pasivă în apă caldă, pentru calmarea hiperreflectivității și scăderea greutății corpului. Urmează mișcările în afara apei calde : exerciții pasive, apoi active, simple și contrariate ale diferitelor segmente, pentru corectarea atitudinilor vicioase, pentru controlul și coordonarea mișcărilor. Se trece ulterior la exerciții de deplasare cu platforma mobilă Schede, cu căruciorul brancard, tricicletă etc., care ameliorează automatizarea mișcărilor (fig. 45 a, b).

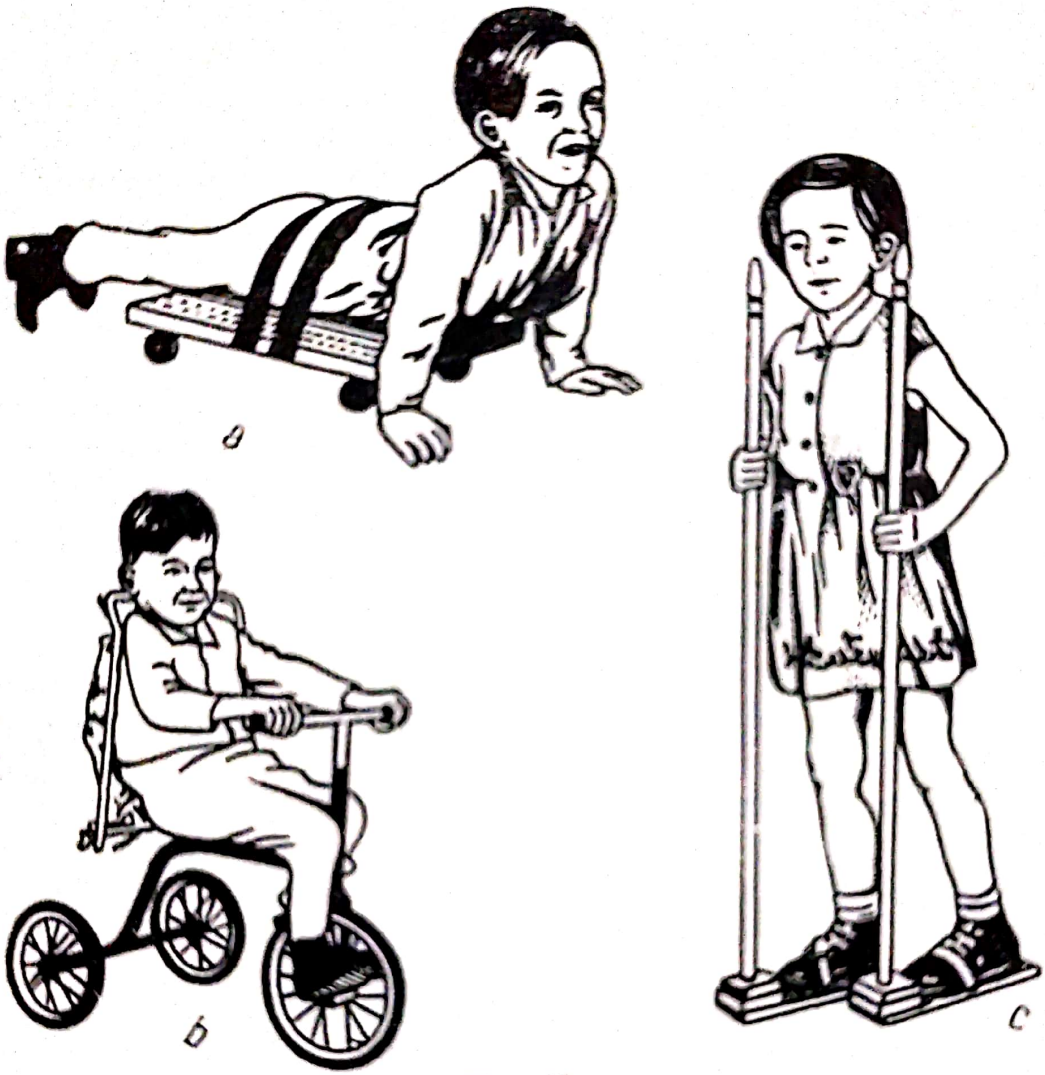

Fig. 45.
a — Platformă mobilă Schede ; b — Tricicletă ; c — Schiuri.

Mersul va fi realizat, în cazuri mai grave, cu ajutorul suspensiei cu căpăstru și barelor paralele, sau numai pe simple bare paralele. Se continuă cu mersul pe teren accidentat, scări și mersul pe skiuri speciale (fig. 45 c), mijloace prin care copilul își va dezvolta ritmul mersului (Kaiser). Se completează cu cîteva exerciții sportive.

Tratamentul chirurgical este frecvent indicat în piciorul spastic : aproximativ 50% din totalul intervențiilor pentru I.C.M. sînt efectuate pentru picior. Se intervine cînd tratamentul func-

Scanned with OKEN Scanner

țional și balneo-fizioterapic se dovedește ineficace. Acțiunea corectoare a unei intervenții pentru echinism poate avea efect favorabil și asupra coordonării membrelor superioare și trunchiului (Silver). Stările spastice beneficiază de tratamentul chirurgical, atetoza rareori, iar ataxia deloc. În atetoză, artrodezele și osteotomiile dau rezultate mai sigure decît operațiile musculo-tendinoase.

Indicația operatorie trebuie pusă după un atent bilanț morfofuncțional al mușchilor. Dacă și mușchii antagoniști sînt spastici, ei pot provoca inversarea deformației, cu deficit și mai important. În aceste cazuri, se preferă un tratament mai conservator.

Transplantările musculare, din cauza leziunilor cu caracter difuz și deficienței psihice sînt contraindicate.

Vîrsta cea mai favorabilă este după 8 ani ; după 14 ani, rezultatele sînt și mai bune, pentru că atunci creșterea osoasă se termină, aportul psihicului este mai substanțial și recidivele sînt mai rare. Gravitatea leziunilor psiho-motorii constituie un factor decisiv în stabilirea indicației : inutil a se corecta piciorul unui copil cu ataxie și deficiențe psihice accentuate.

Rezultatele unei intervenții bine executate sînt compromise dacă nu se asigură și un tratament postoperator adecvat prin aparate de menținere și prin reeducare funcțională.

A. *Piciorul echin dinamic (contractat).* Echinismul moderat beneficiază de aplicarea aparatelor gipsate sau ortopedice. Corecția piciorului se va face gradat, deoarece reducerea brutală exagerează contractura prin intermediul reflexului miotatic de întindere.

Se preferă, pe cît posibil, la copii, reducerea ortopedică, pentru că intervențiile chirurgicale la această vîrstă nu scutesc de recidivă, ce se produce și prin faptul că osul crește mai repede decît sistemul tendino-muscular. Se asociază kineziterapia, cu rezultate satisfăcătoare.

Ca intervenții chirurgicale se practică denervarea.

Denervarea prin neurectomie, se aplică în contractura spastică și clonus cu deficit important. Procedeul constă din neurectomia selectivă a filetelor din nervul S.P.I., care inervează mușchii gemeni și solear (operația Stoffel II) abordați în regiunea poplitee după tehnica Phelps sau Eggers.

Se preferă denervarea combinată a gemenilor și parțială a solearului, altfel, în 60% din cazuri, solearul rămas inervat se poate hipertrofia și reproduce deformația. Denervarea totală de gemeni și solear poate însă duce la picior talus. Rezultatele globale sînt favorabile numai în 10% din cazuri (Phelps), de aci necesitatea asocierii cu alte intervenții.

Scanned with OKEN Scanner

Denervarea prin alcoolizare este un procedeu propus de Tardieu în 1962. Constă din injectarea a 2 ml alcool 35—50°, la nivelul punctului motor al gemenilor, după o prealabilă testare cu novocainã. Rezultatele se menţin 1—3 luni şi au efect mai net asupra clonusului decît asupra contracturii musculare.

Alcoolizarea nervului este mai puţin utilizată pentru că produce o paralizie definitivă.

B. *Piciorul echin retractat.* În cazurile înaintate, cu diformitate ireductibilă prin retracţie şi fibroză musculară, indicaţiile sînt diferite. Intervenţiile mai curente sînt :

1. Dezinserţia superioară a muşchilor gambieri retractaţi (Silverskjöld) este utilizată mai ales în caz de genu flexum asociat cu echinism.

Operaţia acţionează prin transformarea unui muşchi biarticular, într-unul monoarticular. Statica şi mersul sînt mai bune decît după o simplă alungire ahiliană, prin faptul că reflexul exagerat de întindere este suprimat, iar forţa musculară nu scade.

Se poate asocia cu denervarea parţială a gemenilor, care are efect asupra contracturii ; denervarea simplă este inutilă în echinul retractat.

2. Tenotomia gemenilor (Vulpius-Strayer) este o operaţie simplă în retracţia gemenilor, care se testează prin dispariţia echinului în genuflexie. Constă în secţiunea tendonului gemenilor, cu conservarea solearului. Se înlătură astfel producerea reflexului de întindere, urmat de exagerarea clonusului.

3. Cînd şi muşchiul solear este retractat se va face alungirea tendonului Ahile, prin dedublare în Z, la care se poate adăuga capsulotomia tibio-tarsiană posterioară. Operaţia permite, în acelaşi timp, corecţia echinului şi a genunchiului. Se va indica numai la copiii mai mari.

În caz de spasticitate asociată se poate face şi o neurectomie.

În corectarea echinului nu se va depăşi o dorsiflexiune de 90°, pentru a evita dezechilibrul cu răsturnarea piciorului în talus. Uneori, după o alungire moderată a tendonului ahilian se poate observa recidiva echinului.

4. Pentru profilaxia recidivei echinismului, mai eficace este operaţia de frenare Scholder care constă în confecţionarea din tendon a unei langhete pediculate care se fixează de tibie. În acest mod, se limitează cursa tricepsului. Postoperator, în toată perioada creşterii, copilul va menţine noaptea o atelă.

Alungirile tendinoase, cînd sînt bine indicate, dau rezultate bune, mai ales varianta Scholder.

Scanned with OKEN Scanner

C. *Piciorul strîmb echin-valgus sau varus.* În piciorul uşor deviat o simplă încălţăminte ortopedică este suficientă.

Cazurile mai avansate se vor trata după gradul diformităţii.

În piciorul echin-varus la copii se face tenoligamentocapsulotomia părţilor moi retractate (operaţia tip Codivilla), ca în piciorul strîmb congenital.

După vîrsta de 12 ani, se face dubla artrodeză modelantă a piciorului, sau operaţia Lambrinudi, combinată, după caz, cu transplantarea jumătăţii externe a gambierului anterior pe cuboid. În orice caz, nu se va transplanta tendonul gambier în întregime, pentru evitarea unei hipercorecţii în valgus.

În piciorul echin-valgus, la copii, este utilă artrodeza subastragaliană extra-articulară Grice, sau transplantarea tendonului scurt peronier la partea internă a piciorului, după vîrsta de 8 ani.

La adolescenţi, soluţia este dubla artrodeză a piciorului, la care se poate asocia transplantarea scurtului peronier.

În diformităţi grave sau după recidive, se indică artrodeza tibio-tarsiană, mijlocul cel mai sigur de stabilizare a piciorului.

D. *Piciorul echin scobit.* Formă mai rară, în care se recomandă operaţia Steindler, care constă în dezinserţia muşchilor plantari de pe calcaneu, asociată, la nevoie, cu alungirea tendonului ahilian.

Printre complicaţiile cele mai de temut după alungirea tendonului ahilian, executată necorespunzător, este piciorul strîmb talus. În această situaţie copilul merge penibil pe călcîie şi cu genunchii flectaţi.

Remedierea cu aparate ortopedice sau atele de postură este utilă numai în cazuri uşoare. Cazurile cu diformităţi grave beneficiază numai de tratamentul chirurgical: operaţia de scurtare a tendonului Ahile sau, mai sigură, artrodeza tibio-tarsiană, care stabilizează piciorul.

E. *Degetele în gheară* (grifă). Diformitatea este provocată prin creşterea tonusului muşchilor scurţi plantari sau prin spasmul exagerat al muşchilor flexori.

Lelièvre recomandă o operaţie stabilizatoare, care întăreşte acţiunea interosoşilor şi constă din rezecţia articulaţiei interfalangiene proximale, dezinserţia tendoanelor scurtului flexor plantar, trecerea lor prin spaţiul de neoartroză interfalangiană şi reinserarea pe extensorul comun al degetelor.

Cînd contractura muşchilor plantari este exagerată, se recomandă secţionarea nervului plantar extern, sau chiar denervarea plantară (Garceau).

Scanned with OKEN Scanner

În hallux flexus remediul este artrodeza metatarso-falangiană prin avivare și fixare cu broșă Kirschner.

Aparatele ortopedice în paralizia cerebrală completează tratamentul dar aplicarea lor trebuie supravegheată, deoarece pot exagera contracturile prin stimularea reflexelor miotatice. Obiectivele acestor aparate sînt corecția la spastici și controlul diskineziilor la atetozici.

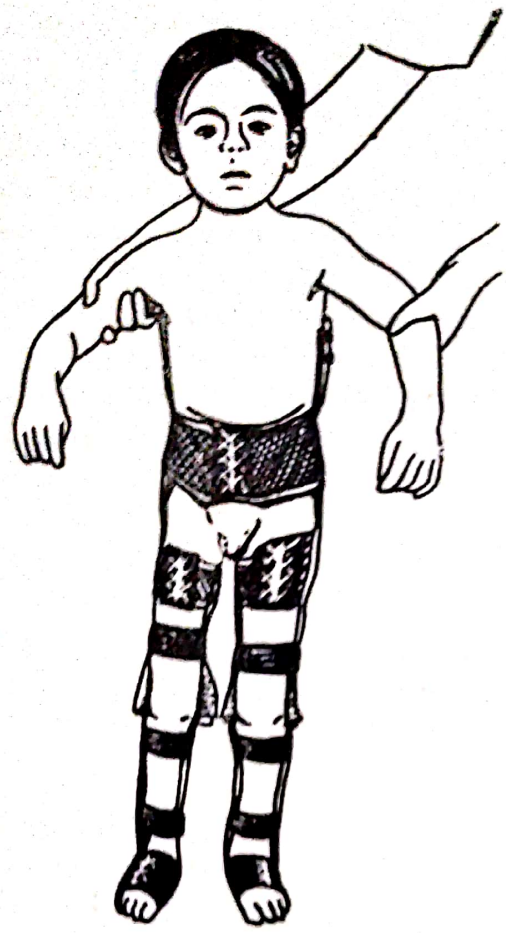

Fig. 46. — Aparat pelvipodal în paralizia difuză.

Ele se confecționează din materiale mai grele și rezistente în special pentru atetozici, spre deosebire de cele pentru poliomielită.

Se recomandă după necesitate :

1. Aparate de noapte, pentru împiedicarea echinismului, care se accentuează noaptea sau pentru consolidare după o alungire de tendon ahilian. Se fac din gips sau din mase plastice.

2. Aparatul ortopedic este constituit dintr-o șină gambieră laterală cu manșetă, montată la talpa unei ghete ortopedice. Șina împiedică revenirea echinului sau a atitudinii de varus-valgus. În caz de paralizii difuze la ambele membre inferioare se aplică aparate pelvipodale (fig. 46).

3. Ghetele ortopedice au în talpă o placă metalică, care se opune contracturii în echin și un sistem de închidere cu șiret, care împiedică flexiunea degetelor și depărtarea călcîiului de talpă. În gheată, se adaugă și un susținător plantar.

III. PICIORUL POLIOMIELITIC

Sechela cea mai frecventă după poliomielită este piciorul strîmb, cu aspect polimorf, după cum paraliziile musculare sînt izolate, combinate sau globale.

Diformitățile sînt rezultanta dezechilibrului dintre mușchii paralizați și mușchii antagoniști. Ele sînt la început reversibile, dar, prin retracția musculaturii antagoniste devin ulterior ire-

Scanned with OKEN Scanner

versibile. Concomitent, la copil, se adaugă diformitatea osoasă, produsă în locurile unde presiunea funcțională normală diminuă, conform legii Wolff-Delpech.

Atitudinea vicioasă rezultată îmbracă, după caz, aspectul caracteristic de picior echin, valgus, varus, talus, sau mai frecvent combinații ale acestor forme.

Polimorfismul clinic se explică prin aceea că inervația mușchilor are origini diferite în nucleii coarnelor anterioare din măduvă. Mușchii care au nucleii motori într-un singur segment medular scurt sînt total vulnerabili de către virusul poliomielitic (de exemplu, gambierul anterior) ; cei cu origine în mai multe segmente medulare, pot să nu fie atinși deloc sau numai parțial ca extensorul propriu al halucelui.

Acest aspect morfologic variat al piciorului poate surveni singur sau însoțit de cele mai multe ori de alte leziuni ale membrului inferior sau superior. După intensitatea atingerii nervoase, leziunile pot fi de la ușoare pareze pînă la paralizii musculare totale. Pentru uniformizarea aprecierii gradului leziunii musculare, se utilizează baremul în care forța musculară restantă se cotează cu cifre de la 0 la 5.

Electrodiagnosticul este, de asemenea, o metodă de investigație a funcțiunii musculaturii, dar nu aduce precizări superioare metodei clinice, datorită faptului că leziunile nu sînt uniforme ci în „mozaic", și fibre musculare intacte alternează cu fibre lezate (Markov). Iordănescu și Baciu au realizat un barem de investigație mixtă electro-clinică, care redă mai eficient gradul de capacitate musculară.

O metodă prețioasă este electromiografia, care înscrie potențialele de acțiune musculară. Cu ajutorul electromiografului se obțin date mai precise asupra funcțiunii musculare, asupra evaluării evoluției și a indicațiilor transplantărilor musculare.

În afară de leziunile musculare tipice, în tabloul clinic, mai intervin tulburări trofice și circulatoare periferice, cu răsunet în creșterea și structura osoasă, caracterizate prin : scurtări scheletice, osteoporoză, modificări de tegumente etc.

Tratamentul se va institui în raport cu evoluția bolii, forma clinică și vîrsta bolnavului.

Măsurile terapeutice încep prin profilaxia atrofiilor musculare și atitudinilor vicioase ale piciorului, chiar din perioada de stare a bolii cînd se aplică atele gipsate posterioare, căptușite cu vată, cu piciorul în unghi drept. Spasmul și durerile se combat prin împachetări, băi calde, mobilizări pasive după procedeul Kenny.

În faza regresivă a paraliziilor și în perioada sechelelor se continuă profilaxia cu atele de noapte și hidrokineziterapie.

Scanned with OKEN Scanner

Pentru eficiența rezultatelor în profilaxie, se impune cooperarea între medicul pediatru și ortopedist.

Tratamentul curativ se adresează diformităților ireversibil constituite din perioada sechelelor și se va aplica în funcție de forma anatomoclinică a piciorului.

A. PICIORUL ECHIN

Tabloul clinic frecvent întîlnit se caracterizează prin paralizia mușchilor extensori ai piciorului. Diformitatea, la început suplă, devine treptat ireductibilă, prin retracția mușchiului triceps sural, a capsulei tibio-tarsiene posterioare și prin alterările osoase secundare (fig. 47).

Dacă uneori musculatura anterioară poate să-și revină, atitudinea vicioasă a piciorului continuă să se mențină prin retracțiile musculo-capsulare.

Trebuie subliniată importanța forței mușchiului gambier anterior : cînd rămîne intact, se opune căderii piciorului în echin, iar dacă este paralizat, ceilalți extensori rămași valizi nu sînt capabili să împiedice echinismul.

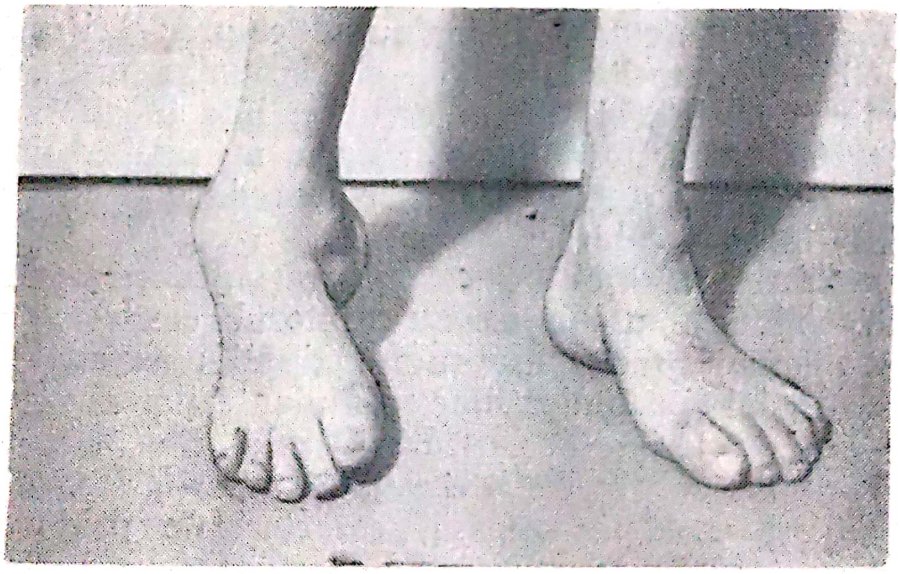

Fig. 47. — Picior echin paralitic.

În cazurile mai avansate, apar durioane dureroase sub capetele metatarsienelor. Mersul devine șchiopătat, cu stepaj obositor și inestetic, cu flexiune mare a genunchiului și rotația externă a gambei pentru a evita atingerea solului în faza oscilantă.

Cînd echinismul este moderat, se poate produce un genu-recurvatum compensator, iar cînd este foarte grav, sprijinul ajunge digitigrad, sau chiar pe fața dorsală a antepiciorului.

Scanned with OKEN Scanner

Cu timpul, din cauza căderii mari a antepiciorului, se constituie şi deviaţia în cavus prin retracţia muşchilor intrinseci şi aponevrozei plantare, alteori se însoţeşte de un varus sau valgus al antepiciorului.

Diagnosticul de sechelă după poliomielită este simplu. În diagnosticul diferenţial se vor elimina pe rînd : piciorul strîmb congenital, spastic sau traumatic.

Tratamentul este variabil. În unele situaţii, piciorul echin nu trebuie corectat. Astfel, în scurtarea mare a membrului inferior, păstrarea echinismului favorizează egalizarea membrelor. În paralizia cvadricepsului, piciorul echin este folositor în stabilizarea genunchiului, prin deplasarea axei mecanice a genunchiului în spatele liniei de gravitaţie.

În celelalte cazuri, piciorul echin se va trata la început prin mijloace ortopedice. Prin atele gipsate posterioare şi kinezihidroterapie, se va lupta contra atitudinii vicioase reversibile. În formele parţial reversibile se prescriu aparate gipsate redresoare, cu rezultate bune la copiii mici. Ghetele ortopedice cu înălţare la toc şi cu resort la spate, sau cu atelă gambieră cu arc, vor menţine rezultatele obţinute prin corecţia ortopedică sau chirurgicală.

Indicaţiile pentru chirurgia piciorului strîmb poliomielitic se pun în faza de sechele definitive, la 2—3 ani de la terminarea fazei acute a bolii, cînd tratamentul ortopedic devine insuficient. Se vor indica după bilanţul morfo-funcţional al leziunilor, după forma clinică şi după vîrsta bolnavului.

Metodele sînt următoarele :

a) Operaţii de stabilizare pasivă a piciorului strîmb : tenodezele, fasciodezele sau artrorizele nu se mai folosesc decît rareori şi atunci numai ca operaţii de aşteptare pînă la vîrsta artrodezei.

Artrorizele sînt aproape abandonate pentru că au o serie de dezavantaje, ca fractura sau resorbţia grefonului, urmată de recidivă, redori dureroase, tehnică uneori complicată, insuficientă în laxităţi articulare etc. Tenodezele şi fasciodezele sînt deseori ineficace, pentru că se destind repede şi refac poziţia vicioasă.

Artrodeza este operaţia de bază în corectarea şi stabilizarea piciorului strîmb. Această intervenţie menajează muşchii rămaşi indemni sau slăbiţi după paralizie, prin reducerea numărului de articulaţii pe care aceşti muşchi le controlează. Poate de asemenea reechilibra forţele musculare prin ameliorarea pîrghiei piciorului, ca de exemplu prin transpoziţia posterioară a piciorului ca în operaţia Dunn.

Rezultatele acestor artrodeze sînt dintre cele mai bune şi constante în 80% din cazuri.

Scanned with OKEN Scanner

Eşecurile sau recidivele posibile sînt datorite dezechilibrului muscular rămas, imobilizării prea scurte în aparat gipsat, pseudartrozelor, pierderii poziţiei cîştigate în timpul schimbării aparatului gipsat etc.

Curent folosite după 10 ani, sînt dubla artrodeză a piciorului Ducroquet-Launay şi artrodeza Lambrinudi, cu efect de artroriză posterioară.

b) Operaţiile de stabilizare activă sau transplantările musculare caută să restabilească funcţia muşchilor paralizaţi, cu ajutorul unor muşchi rămaşi intacţi. Actualmente, se folosesc pe scară largă, aplicîndu-se principii rămase clasice de la Biesalski, Mayer, Scherb etc. Reamintim cîteva principii importante pentru transplantările musculare :

1. Vîrsta copilului să fie de cel puţin 8 ani, pentru ca el să colaboreze cu medicul în faza postoperatorie, în scopul reeducării funcţionale.

2. Piciorul paralizat să fie reductibil şi să aibă articulaţiile libere ; altfel, necesită, în prealabil, o intervenţie de corecţie pe părţile moi sau osoase.

3. Muşchiul transplantat să fie intact (cotat cel puţin 4) şi să aibă o forţă mai mare decît cel paralizat, pe care îl înlocuieşte. Muşchiul transplantat trebuie să fie în raport de 3/1 cu muşchiul paralizat după Beck. Aceasta, pentru că muşchiul transplantat îşi pierde mult din forţa şi mişcarea sa, din cauza condiţiilor noi, în care va lucra : schimbarea direcţiei de acţiune, apariţia tulburărilor trofice prin întinderea pediculului vasculonervos sau prin imobilizări prelungite ; aderenţe cu ţesuturile vecine cînd muşchiul este transplantat fără teaca lui. Aprecierea capacităţii funcţionale a muşchiului de transplantat se poate face după schema lui Fick, care exprimă în cm scurtarea muşchiului în *contracţie şi suprafaţa* lui de secţiune.

Electromiografia va da paralel cu aprecierea clinică, relaţii preţioase despre forţa unui muşchi aparent normal. La nevoie, se pot asocia 2—3 muşchi, pentru a obţine forţa necesară.

4. În alegerea muşchilor, se vor prefera *agoniştii,* cu acţiune mecanică asemănătoare celor paralizaţi, dacă sînt disponibili (Scherb).

5. În tehnica transplantării, se vor respecta : axul de funcţiune cît mai asemănător cu cel al muşchiului paralizat, păstrarea, pe cît posibil, a tecii tendinoase (pentru prevenirea aderenţelor) sau asigurarea unui pat celulo-grăsos, pentru o bună alunecare. Muşchiul transplantat nu trebuie fixat în tensiune exagerată. Inserţia tendonului să fie solidă, de preferat transosoasă (Putti).

Scanned with OKEN Scanner

Excepțional, lipsa mușchiului transplantat duce la un dezechilibru al piciorului, pentru că intervine compensarea prin musculatura învecinată. După o imobilizare postoperatorie în aparat gipsat pentru 3 săptămîni, tratamentul de recuperare funcțională trebuie să dureze cel puțin 6 luni.

c) Operații corectoare sînt alungirile sau scurtările tendinoase, capsulotomia posterioară, aponevrotomia plantară, osteotomia și artrodeza modelantă.

Indicațiile operatorii pentru piciorul echin sînt următoarele :

a) Înainte de vîrsta de 10 ani (socotită vîrsta artrodezei), se face alungirea tendonului Ahile, simplă sau combinată cu o capsulotomie tibio-tarsiană. Această operație corectează și reface oarecum echilibrul muscular, cînd nu toți mușchii anteriori sînt paralizați.

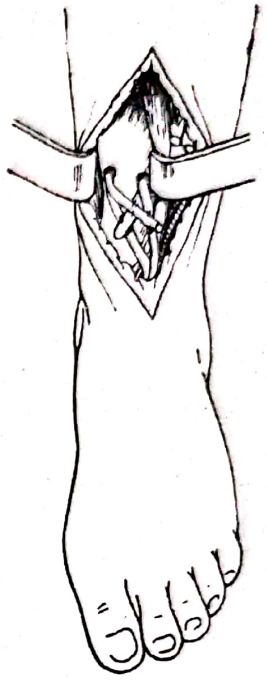

Fig. 48. — Tenodeza extensorilor (Ciaklin).

Alungirea se face prin dedublarea tendonului în plan frontal (Vulpius) sau în plan sagital, în caz de varus asociat (Von Bayer). Cînd mușchii extensori sînt paralizați în totalitate, această alungire nu mai este suficientă. Ea se poate completa cu tenodeza extensorilor la tibie (Ciaklin) sau cu o fasciodeză (fig. 48). Aceste țesuturi însă se destind cu timpul, sau, din contră, pot provoca exagerarea diformității prin dezechilibrul dintre creșterea osoasă mai rapidă decît aceea a părților moi.

După vîrsta de 8 ani, transplantările musculare sînt intervențiile care înlocuiesc tenodezele sau artrorizele, cu condiția ca piciorul să fie corectat.

Cînd toți flexorii dorsali sînt paralizați, pentru a opri căderea piciorului în echin, se recomandă transplantarea scurtului peronier lateral pe fața dorsală a piciorului.

Aceasta este superioară altor intervenții ca transplantarea lungului peronier, care aduce riscul prăbușirii bolții longitudinale a piciorului. De asemenea, este mai eficace decît utilizarea gambierului posterior trecut prin membrana interosoasă, în care mușchiul își pierde forța, contractînd aderențe cu această membrană. Extensorul propriu al halucelui, transplantat pe fața dorsală a piciorului, nu reușește să supleeze forța gambierului anterior, dimpotrivă, poate produce inconveniente, prin căderea halucelui în flexiune, dacă capătul distal rămas liber nu se suturează de tendonul pediosului.

Scanned with OKEN Scanner

O operație cu efecte asemănătoare, dar mai simplă, este translocația anterioară a gambierului posterior (Zațepin), care poate fi făcută ca atare sau asociată unei transplantări.

b) După vîrsta de 10—12 ani, rezultatele cele mai bune le dă artrodeza dublă a piciorului sau artrodeza tip Lambrinudi (fig. 49 a, b, c).

Artrodeza, operație stabilizantă se asociază cu o transplantare de scurt peronier sau extensor propriu al halucelui pe fața dorsală a piciorului. Aceste 2 categorii de operații nu trebuie

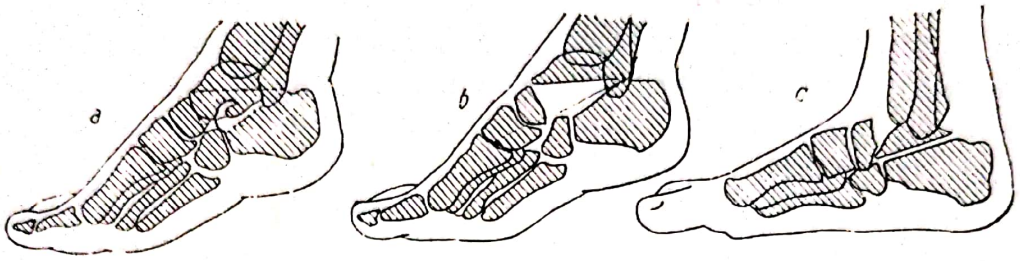

Fig. 49. — Artrodeza Lambrinudi-Boppe.
a, b — Rezecție cuneiformă cu baza anterioară în articulația subastragalină ; c — Ciocul astragalului se introduce în scobitura creată operator în scafoid.

să se facă simultan. Mușchiul transplantat necesită o reeducare precoce, în timp ce artrodeza cere o imobilizare mai îndelungată, ceea ce împiedică reeducarea mușchiului transplantat. În convalescență, copilul va purta ghete ortopedice.

B. PICIORUL VARUS-ECHIN

Diformitatea este produsă de paralizia mușchilor peronieri laterali și flexorilor dorsali ai piciorului.

La examenul clinic aspectul de supinație (fig. 50), adducție și căderea piciorului este caracteristic. Uneori, este însoțit și de deviația în cavus.

Treptat, această poziție vicioasă devine ireductibilă prin retracția mușchilor antagoniști : gambieri și triceps sural. Scheletul tarsian suferă, de asemenea, deplasări : scafoidul se deplasează și proemină intern, iar calcaneul tinde să se așeze pe fața externă, antrenînd restul tarsienelor în poziție de supinație. Consecutiv, conform legii Wolf-Delpech, suprafețele osoase se deformează și împiedică reducerea. La deformațiile osoase se adaugă și retracția capsulelor articulare și ligamentelor de la partea postero-internă a piciorului, retracția aponevrozei plantare precum și atrofia gambei și tulburări circulatorii : cianoză, tegumente reci etc.

Paralizia lungului peronier lateral, pronatorul principal al piciorului, produce și un deficit de sprijin al antepiciorului.

Mersul este modificat: se produc stepajul și sprijinul pe partea antero-externă a piciorului, unde apar, cu timpul, durioane. Electromiograma completează examenul clinic, iar radiografia indică gradul deformației și al troficității osoase.

În diagnosticul diferențial vor fi excluse: piciorul malformat congenital, piciorul neurologic sau traumatic.

În cadrul tratamentului ortopedic, se vor indica atele gipsate profilactice, încă din faza de regresiune a paraliziei infantile, alternînd cu tratamentul funcțional. În formele cu retracție ușoară, se va corecta poziția vicioasă sub anestezie generală și se vor aplica aparate gipsate succesive, pînă la obținerea corecției definitive.

Fig. 50. — Picior varus paralitic.

Rezultatele vor fi menținute prin ghete ortopedice, cu ștaif înalt și cu adaos la partea externă a tălpii și tocului, pentru corectarea varusului. Talpa va avea vîrful mai ridicat.

În cazurile mai avansate, se va adăuga la gheată o șină gambieră, care va menține corecția (fig. 51).

Pentru tratamentul chirurgical, indicația se pune în raport cu vîrsta bolnavului și cu varietatea anatomopatologică. Înainte de vîrsta artrodezei dacă piciorul nu se poate corecta prin mijloace ortopedice, se va recurge la alungirea moderată a elementelor retractate de la partea internă a piciorului, a tendoanelor mușchilor gambieri și flexorilor plantari, a tendonului ahilian, asociate eventual cu sindesmotomie internă, capsulotomii intertarsiene diferite, aponevrotomie plantară sau operația tip Codivilla, ca în piciorul strîmb congenital.

Intervențiile sînt de așteptare, și trebuie completate cu o gheată ortopedică.

După vîrsta de 8 ani, se poate stabiliza activ piciorul strîmb prin transplantarea gambierului anterior pe cuboid (Biesalski-Mayer) și fixat într-un tunel osos. Este o operație care dă rezultate foarte bune, corectînd forma piciorului și mersul. Sprijinul

antepiciorului fiind ameliorat, durioanele dureroase vor dispărea (fig. 52 a, b).

Pentru prevenirea valgusului sau plat-valgusului, care ar putea apărea după operație, se poate transplanta și tendonul

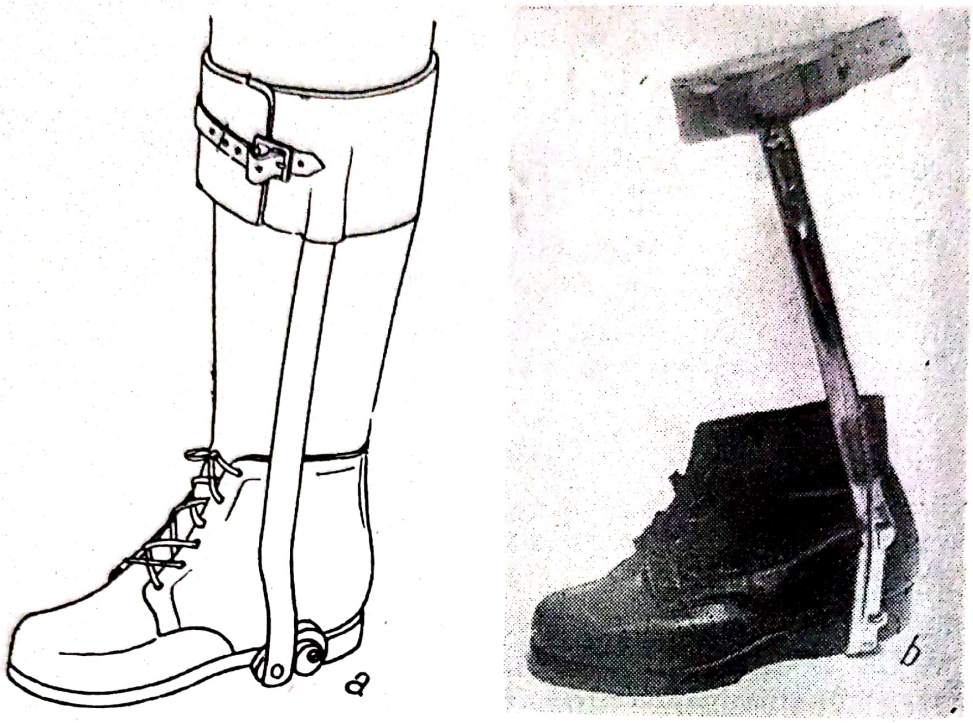

Fig. 51. — Ghete cu șină gambieră în paralizii.

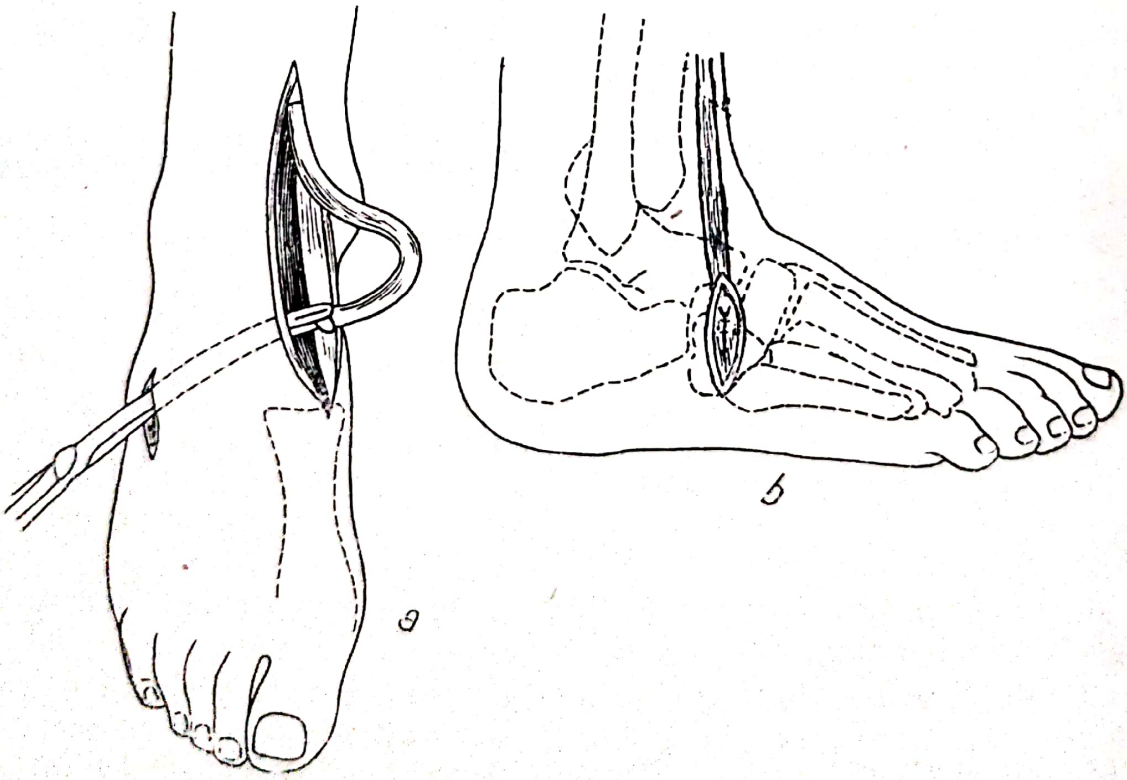

Fig. 52. — Transplantarea gambierului anterior pe cuboid.

extensor propriu al halucelui în locul tibialului anterior (O'Donoghue).

Se mai poate folosi transplantarea gambierului posterior (Ludloff), pe fața dorso-externă a piciorului, cînd gambierul anterior este inutilizabil, însă rezultatele sînt mai slabe.

Frații Judet, în scopul remedierii varusului paralitic și congenital au propus transplantarea 1/3 externe a tendonului Ahile la fața externă a calcaneului, prin intermediul unei benzi cutanate. Rezultatele sînt favorabile pe 20 de cazuri publicate.

Sprijinul deficient al antepiciorului pe sol prin paralizia lungului peronier lateral se corectează prin transplantarea lungului flexor al halucelui pe metatarsian, care va aplica la sol articulația metatarso-falangiană a halucelui (Lapidus).

La copilul de peste 10—12 ani, operația cea mai sigură este dubla artrodeză modelantă în cuplul de torsiune a piciorului sau dubla artrodeză cu efect de artroriză posterioară Lambrinudi.

În formele mai accentuate de echin, se asociază alungirea tendonului Ahile.

Postoperator, imobilizarea în aparat gipsat durează 3—4 luni, pînă la consolidarea radiologică. După rezolvarea piciorului varus-echin, rămîne, uneori, din cauza paraliziei extensorului comun al degetelor, căderea în echin a antepiciorului. Aceasta se poate remedia în formele simple, prin transplantarea extensorului propriu al halucelui pe metatarsienele II—III—IV , asociate cu scurtarea tendoanelor extensorului comun.

Rădulescu recomandă în aceste cazuri începuirea transmetatarso-cuneo-scafo-astragaliană cu grefon tibial, care menține mai bine corecția piciorului.

C. PICIORUL VALGUS

Această formă de picior poliomielitic se întîlnește rar ca atare, de obicei este combinată sub formă de valgus-echin, plat-valgus sau valgus-talus (fig. 53). Este produs prin paralizia mușchilor gambieri. Cînd numai gambierul anterior este paralizat, predomină forma de echin-valgus ; cînd predomină paralizia gambierului posterior, apare plat-valgus. La început suplu, piciorul se fixează cu timpul definitiv în poziție vicioasă, prin retracția mușchilor antagoniști : peronierii laterali și fasciculele externe ale extensorului comun al degetelor și ale ligamentelor laterale intertarsiene.

În piciorul valgus-echin, poziția de echin tinde să fie contracarată de retracția extensorului propriu al halucelui, cu

Scanned with OKEN Scanner

hiperextensiunea consecutivă a halucelui, ceea ce este greu de suportat.

Oasele tarsului se deplasează şi suferă transformări : capul astragalului se subluxează înăuntru şi în jos, iar calcaneul se apleacă spre partea internă. Mersul accentuează devierea piciorului în valgus.

Fig. 53. — Picior paralitic valgus în dreapta şi varus echin în stînga.

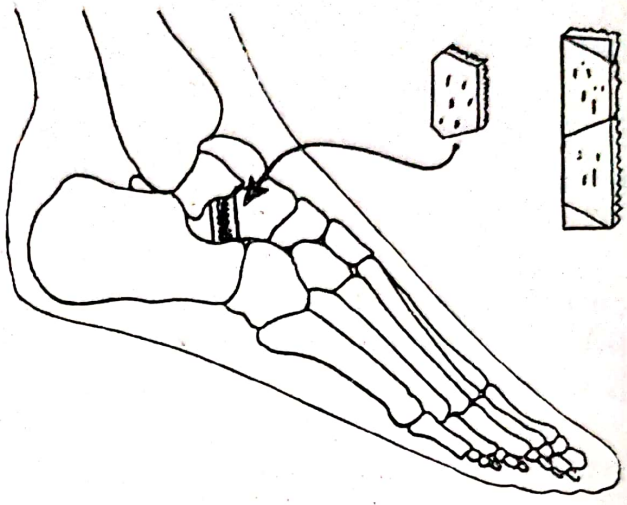

Fig. 54. — Artrodeză extraarticulară subastragaliană (Grice).

Examenul clinic constată diformitatea caracteristică. Se va cerceta forţa musculară şi atitudinea în ortostatism. Privit din spate, axa gambă-călcîi face un unghi deschis în afară, care se exagerează în sprijinul unilateral. Devierea poate fi apreciată şi prin examenul radiografic făcut din faţă, bilateral, cu un fir metalic trecut în ansă peste călcîi şi gleznă (Méary).

În investigaţia clinică, nu trebuie să lipsească podograma, eventual examenul podoscopic (Lelièvre) şi mulajul piciorului.

Tratament. Tratamentul ortopedic se adresează formelor reductibile ale copilului mic şi va consta din ghete ortopedice cu susţinător plantar din plută, după mulaj. În exterior, tocul va avea un adaos la marginea internă, pentru a favoriza supinaţia tarsului posterior. La nevoie, se va aplica la toc şi o atelă gambieră.

Aparatele gipsate corectoare vor fi alternate cu atele nocturne şi completate cu tratamentul funcţional, pînă la vîrsta intervenţiilor chirurgicale.

Tratamentul chirurgical este indicat pentru corectarea şi stabilizarea activă a piciorului. Înainte de 8 ani artrodeza extraarticulară subastragaliană (Grice) cu grefon tibial introdus în sinus tarsi (fig. 54) sau cu grefon peronier după Chigot

este operația cea mai eficace. La nevoie se poate folosi încastrarea unei grefe osoase conservate. Este o operație cu rezultate excelente, ceea ce face să fie considerată ca tratament optim la copiii de la 3 pînă la 8 ani. Statica și funcția piciorului devin și mai bune, dacă se asociază transplantarea extensorului propriu al halucelui pe scafoid. Excepțional se constată recidive, prin resorbția grefonului.

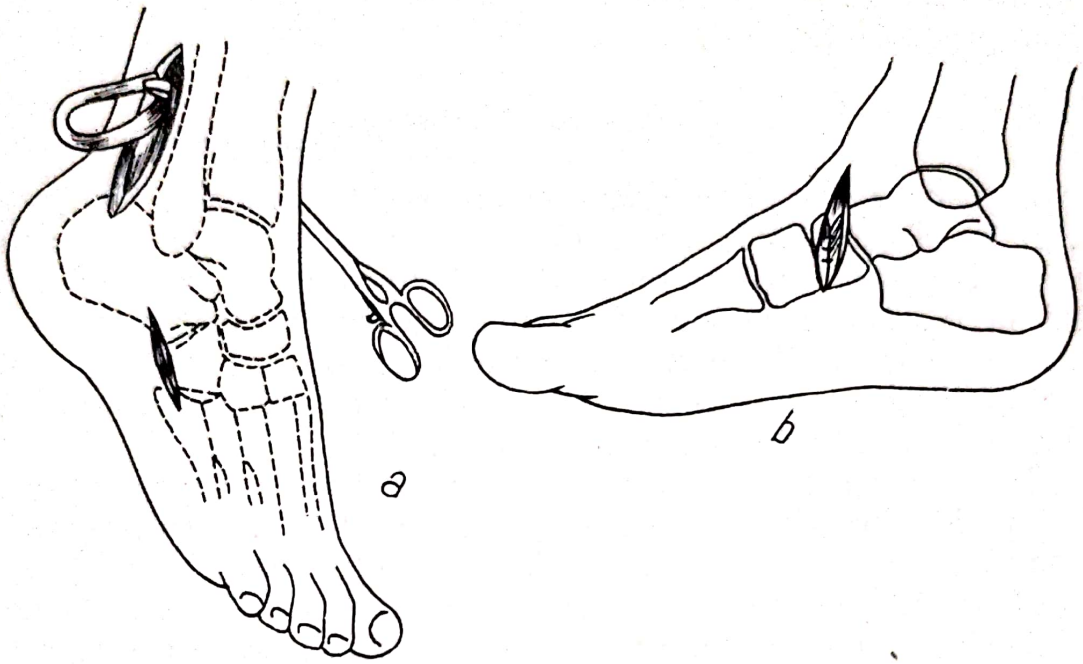

Fig. 55. — Transplantarea scurtului peronier pe scafoid pentru picior valgus paralitic.

Altădată, la copilul mic, se făcea începuirea bicefalică după Ombredanne, cu un grefon tibial introdus în extremitățile anterioare ale astragalului și calcaneului. Tehnica este mai delicată și rezultatele nu se pot compara cu cele date de artrodeza extra-articulară.

J. Judet a propus de curînd operația „călărețului". Pe cale anterioară, el ajunge la capul astragalului subluxat înăuntrul piciorului, corectează această deplasare și fixează corecția cu un șurub trecut prin astragal și calcaneu.

După vîrsta de 8 ani s-au propus o serie de transplantări, dar nu toate pot suplea paralizia gambierului anterior.

Cea mai indicată rămîne transplantarea scurtului peronier lateral la partea internă a piciorului, pe scafoid (Biesalski-Mayer) (fig. 55 a, b). Lungul peronier lateral nu este recomandabil a fi transplantat, pentru că își pierde rolul important pe care îl are în menținerea activă a bolții interne a piciorului, ceea ce a făcut pe Lelièvre să-l denumească paznicul bolții piciorului.

Scanned with OKEN Scanner

Extensorul propriu al halucelui este mult prea slab pentru transplantare, fiind în raport de 1/7 față de forța gambierului anterior, după tabela Fick. Utilizarea extensorului comun al degetelor nu se recomandă, pentru că este slab și lasă consecutiv insuficiența extensiei degetelor și antepiciorului, fapt neplăcut în mers.

După vîrsta de 10 ani, intervenția de elecție este dubla artrodeză la care se poate adăuga ulterior transplantarea extensorului propriu al halucelui.

D. PICIORUL TALUS

Este o sechelă mai rară. Se datorește paraliziei tricepsului sural, cu dezechilibrul piciorului produs de retracția mușchilor antagoniști extensori ai piciorului. Talusul poate ajunge astfel pînă la un unghi ascuțit. Acțiunea mușchilor scurți plantari și căderea compensatoare a antepiciorului formează o nouă atitudine vicioasă, cavusul, care, împreună cu talusul, realizează forma mai frecventă de picior talus-cavus.

La examenul clinic și radiografic, calcaneul este verticalizat, dînd piciorului aspectul caracteristic de călcîi voluminos ca un pilon în prelungirea gambei. Sub călcîi, proemină o bătătură hipertrofică. Piciorul este adus în flexiune dorsală, cu scobitură plantară și cu degetele în flexiune. Deseori, se asociază și un valgus prin paralizia gambierului posterior.

Mersul este alterat prin imposibilitatea desfășurării piciorului, cu suprimarea pasului posterior.

Profilaxie și tratament. Profilactic, se aplică atele gipsate corectoare și se instituie exerciții de cultură fizică medicală. În cazurile mai înaintate, se fac redresări și imobilizări în aparate gipsate.

Ghetele ortopedice recomandate vor avea un toc proeminent înapoi (fig. 56 a), care tinde să orizontalizeze călcîiul, în faza de sprijin. Sub partea anterioară a tălpii, contra cavusului se aplică o bară transversală (fig. 56 b).

Intervențiile chirurgicale, în formele ireductibile, caută să reechilibreze și să stabilizeze piciorul, ceea ce se realizează mai dificil decît în celelalte sechele după poliomielită.

La copii mici, ca operație de așteptare se recomandă tenodeza cu întreg tendonul fixat la tibie după Dicescu sau numai cu jumătate din tendon (Zațepin) (fig. 57).

Rezultatele sînt mai bune decît cele după scurtarea tendonului sau artroriza anterioară. Dezavantajul tenodezei este că nu dă o stabilitate definitivă și ea poate ceda ulterior, permițînd recidive.

După vîrsta de 8 ani, se poate continua cu operații de stabilizare activă, ca transplantarea scurtului peronier lateral și a gambierului posterior trecuți în ansă prin marea tuberozitate a calcaneului (Leveuf-Bertrand) (fig. 58). Aceasta este o

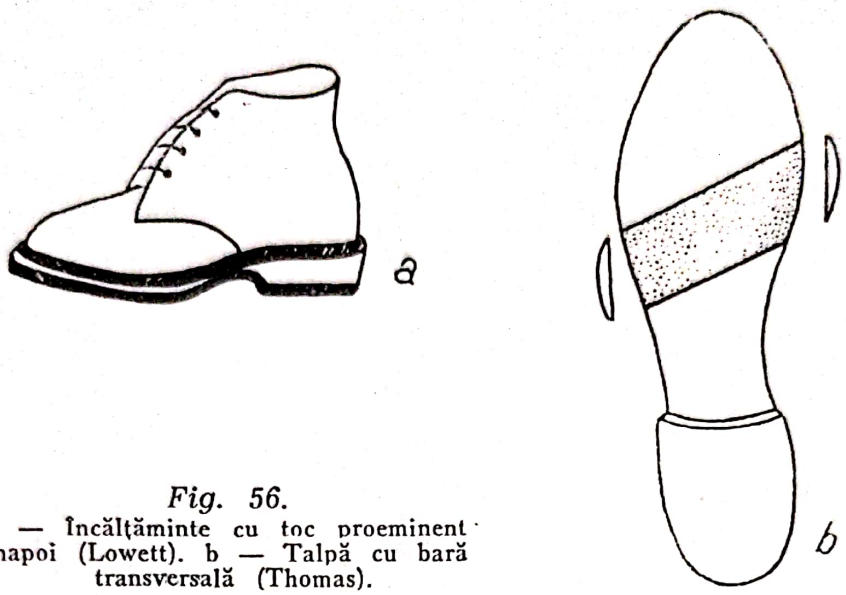

Fig. 56.
a — Încălțăminte cu toc proeminent înapoi (Lowett). b — Talpă cu bară transversală (Thomas).

operație larg întrebuințată, cu rezultate satisfăcătoare cînd se adaugă și tenodeza ahiliană. Acțiunea tricepsului nu poate fi înlocuită în totalitate : statica și mersul sînt ameliorate, însă pasul posterior, în faza de sprijin, rămîne totuși insuficient.

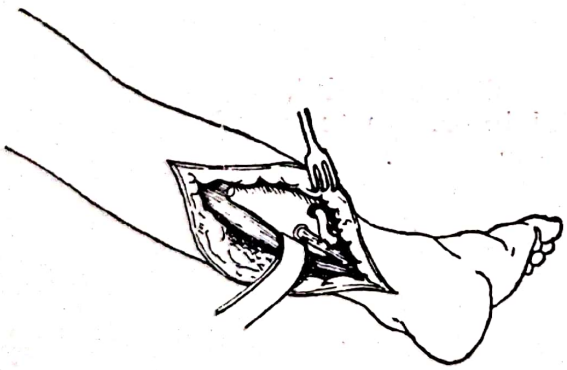

Fig. 57. — Tenodeză în picior talus (Zațepin).

Fig. 58. — Transplantarea scurtului peronier lateral și a gambierului posterior pe calcaneu.

Pentru a înlocui mai bine această deficiență funcțională, se pot transplanta simultan cei 2 peronieri laterali, împreună cu gambierul posterior (Speed).

Scanned with OKEN Scanner

Cînd mușchiul gambier posterior este inutilizabil, se poate recurge la transplantarea flexorului sau a gambierului anterior, trecut în spate prin membrana interosoasă. Lungul peronier lateral va fi cruțat, pentru că este foarte util în faza finală a poziției de sprijin, prin menținerea antepiciorului pe sol (Bertrand).

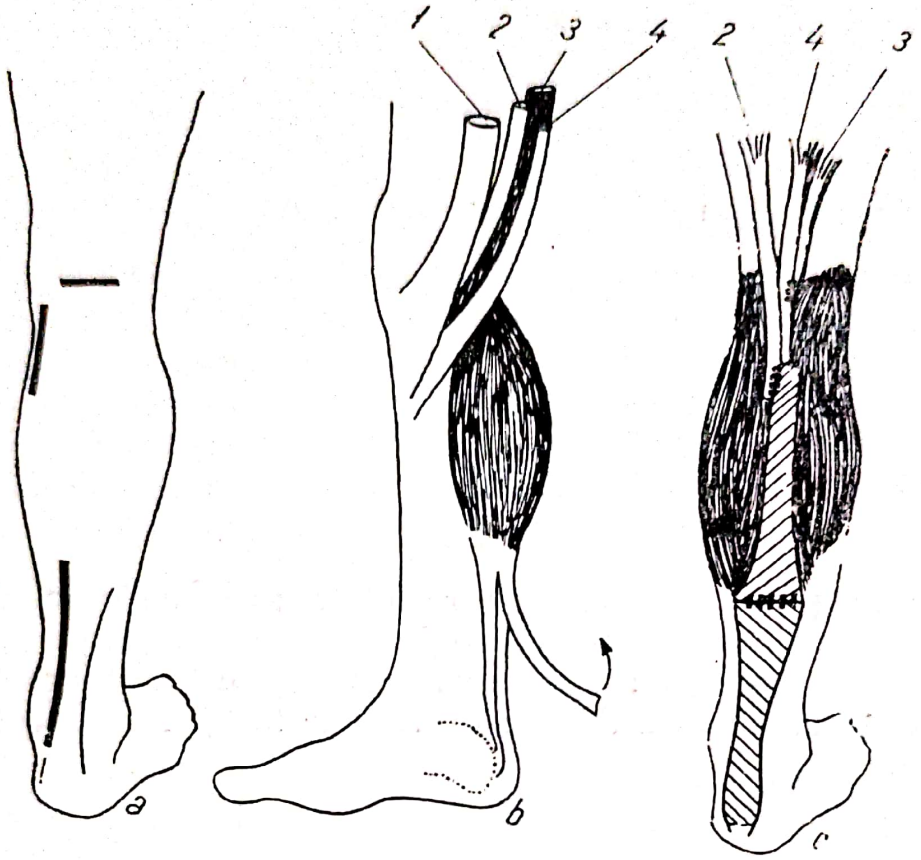

Fig. 59. — Transplantarea semitendinosului, semimembranosului și dreptului intern pe tendonul Ahile (Emmel—Le Cocq).

a — Incizii : b — Dedublare frontală a tendonului Ahile. 1 — croitor : 2 — drept intern : 3 — semimembranos ; 4 — semitendinos ; c — Lama superficială ridicată în balama cu pedicul superior și suturată la cele 3 tendoane superioare dezinserate.

S-a mai recomandat pentru supleerea deficitului funcțional transplantarea bicepsului, semitendinosului și semimembranosului pe triceps (fig. 59). Tendonul ahilian este dedublat de jos în sus și ridicat pînă în regiunea poplitee, unde se fixează de tendoanele celor 3 mușchi (Emmel-Le Cocq). Niconenco folosește numai transplantarea semitendinosului pe triceps. Aceste transplantări încă nu s-au generalizat.

O intervenție mai simplă, dar rar folosită, este translocația lungului peronier lateral pe fața postero-inferioară a tuberozității calcaneene (von Bayer, Elkins) (fig. 60).

Cînd rămîn valizi numai mușchii peronieri laterali, se poate recurge la transplantarea acestora pe tendonul ahilian (Nicola-

Scanned with OKEN Scanner

doni, Lange) sau, mai bine, pe calcaneu, fixați într-un canal transversal al osului (Hohmann).

Transplantarea rămîne o bună intervenție pentru piciorul talus, cu condiția ca piciorul să fie suplu. Singurul risc este, uneori, o deplasare secundară în valgus, prin dezechilibrul mușchilor.

Cînd deformările osoase sînt nereductibile, după vîrsta de 10 ani, este indicată artrodeza dublă, care rezolvă corecția și stabilizarea piciorului. Se execută, ca atare, sau poate fi urmată de o transplantare musculară, în al 2-lea timp, cu rezultate și mai sigure.

În cazurile simple, dubla artrodeză clasică este suficientă. În diformități mai mari, talusul va fi corectat însă prin dubla artrodeză cuneiformizantă, cu retropulsia piciorului, varianta Bertrand (fig. 61).

Această operație excelentă reușește să orzontalizeze calcaneul, să corecteze cavusul asociat și să stabilizeze piciorul. Se poate asocia tenodeza ahiliană și aponevrotomia plantară, care ameliorează rezultatul.

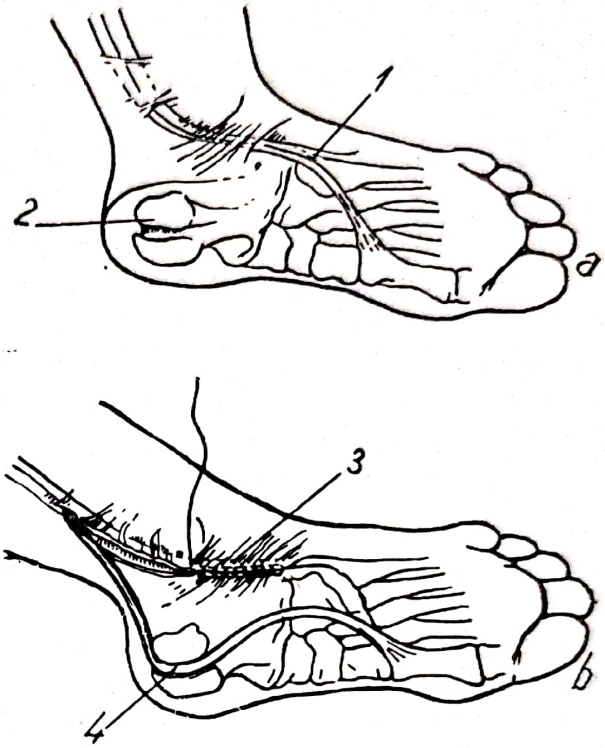

Fig. 60. — Translocația lungului peronier lateral pe fața postero-inferioară a tuberozității calcaneene. 1 — lung peronier ; 2 — șanț calcaneean ; 3 — vechea teacă a tendonului lung peronier ; 4 — lung peronier translocat.

Pentru corecția talusului, s-au mai propus și artrodezele tip Hoke sau Dunn, însă ele pretind o tehnică mai complicată, iar rezultatele nu sînt superioare artrodezei Bertrand.

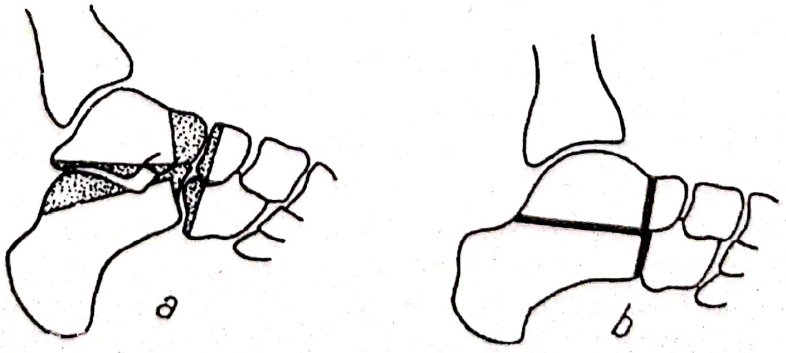

Fig. 61. — Dublă artrodeză (Bertrand)

Tripla artrodeză rămîne ultima indicație în cazurile grave sau după recidivele postoperatorii. Se preferă, de asemenea, această artrodeză la cei care au nevoie de un picior stabil și solid în exercitarea profesiei, de exemplu la agricultori.

Osteotomia marii tuberozități a calcaneului (Hoffa) sau astragalectomia sînt operații, care nu mai trebuie utilizate, din cauza dezavantajelor pe care le prezintă.

E. PICIORUL CAVUS SAU SCOBIT

Se întîlnește, de obicei, asociat la piciorul strîmb talus-valgus și la piciorul echin.

Mecanismul de producere este mai complex : tricepsul sural și gambierul posterior fiind paralizați, mușchii antagoniști, extensorii degetelor și gambierul anterior se retractă. La aceasta, se adaugă retracția mușchilor scurți plantari, a lungului peronier lateral și a aponevrozei plantare, ceea ce contribuie la formarea și definitivarea cavusului.

Din acest dezechilibru muscular, prima falangă a degetelor se așază în hiperextensiune, iar capul metatarsian basculează și proemină în plantă. În faza de sprijin, în formele simple, cavusul tinde să se reducă și proeminența capului metatarsianului dispare, reapărînd în faza oscilantă. Cu timpul, prin retracțiile difuze, cavusul se permanentizează.

În tabloul clinic, se remarcă scobitura plantară mai mult sau mai puțin profundă, vizibilă mai ales la partea internă a piciorului. Tendoanele gambierului anterior proemină, ca și cele ale extensorilor degetelor, cu prezența degetelor în grifă. Apar durioane dureroase la fața dorsală a degetelor și în plantă, sub capetele metatarsiene. Mersul este penibil și se face cu stepaj. Văzut din spate, călcîiul este deviat în supinație în formele mai avansate și dureroase.

Tratamentul. La copii, în fazele reductibile, manevrele de reducere, completate de atele pentru noapte realizează în special profilaxia agravărilor. Aparatele gipsate succesive sînt utile în fazele mai avansate.

Pentru menținerea rezultatelor, în faza de convalescență sau postoperator se recomandă ghete ortopedice. Aceste ghete sînt prevăzute cu susținător pentru bolta anterioară a piciorului și o bară transversală oblică sub talpa antepiciorului pentru menținerea flexiunii dorsale a antepiciorului. Bolnavii sînt ușurați, mersul efectuîndu-se fără dureri (fig. 65).

Tratamentul chirurgical va asigura stabilizarea piciorului.

Dintre operațiile de așteptare mai eficace reținem : operația Steindler (dezinserția aponevrozei plantare și a mușchilor

plantari de pe suprafaţa inferioară a calcaneului, care se completează cu capsulotomia calcaneo-cuboidiană (fig. 62). Corecţia va fi menţinută în aparate gipsate succesive. Este o operaţie de elecţie şi cu rezultate bune.

S-a mai propus operaţia Garceau şi Brahms, care constă în secţiunea nervului plantar intern, care inervează muşchii retractaţi (adductorul, scurtul flexor al halucelui, scurtul flexor al degetelor), ca în denervarea din piciorul spastic.

Simpla aponovrotomie plantară nu este suficientă, decît ca intervenţie complementară.

Ca transplantare musculară, se recomandă operaţia Scherb, numai în formele reductibile. Aceasta constă în transplantarea extensorului propriu al halucelui la gîtul primului metatarsian. Are un efect util, pentru că se opune formării cavusului şi corectează hiperextensiunea halucelui. Rezultatele sînt bune, dar nu şi durabile.

Mai sigură este transplantarea combinată : transpoziţia tendoanelor muşchilor extensori pe gîtul metatarsienelor şi a flexorilor digitali pe prima falangă în hiperextensiune (Girdlestone). Pentru ca degetele să nu cadă în flexiune, capetele extensorilor secţionaţi se fixează la tendoanele pediosului. Se poate asocia cu capsulotomia dorsală metatarso-falangiană.

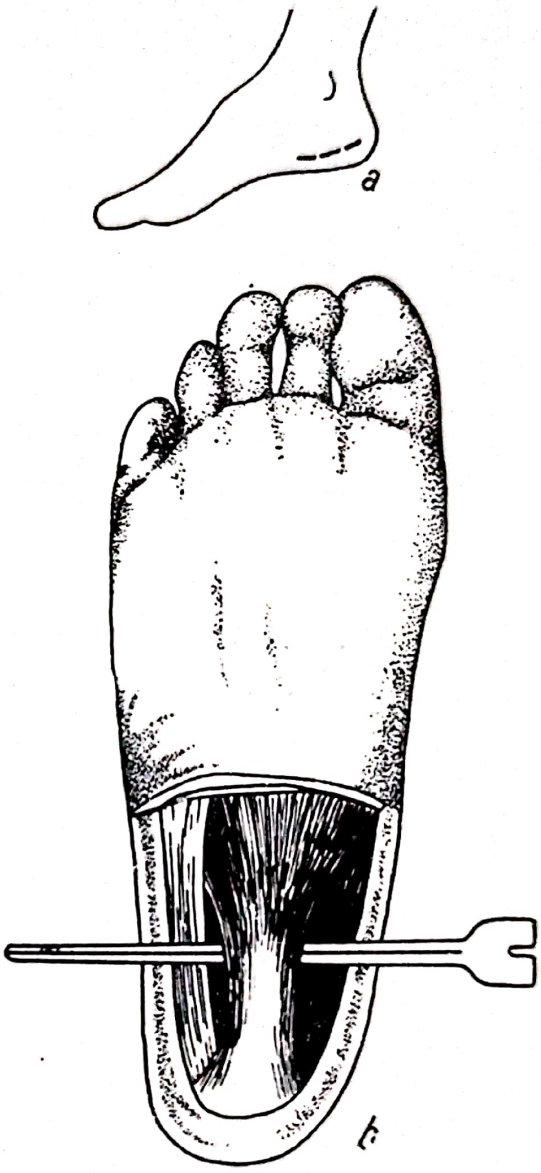

Fig. 62. — Operaţia Steindler (dezinserţia aponevrozei şi muşchilor plantari de pe calcaneu).

Halucele căzut şi retractat definitiv în flexiune plantară *(hallux-echinus)* este foarte supărător în timpul mersului. Se va remedia prin artrodeza metatarso-falangiană, fixată cu o broşe Kirschner. Fazekaş şi Gherman au descris artroriza la acest nivel, care redresează halucele şi ar evita dezavantajele artrodezei.

În diformitatea fixată, după vîrsta de 10 ani, se recurge la artrodeza medio-tarsiană cuneiformă cu baza dorsal, asociată cu aponevrotomia plantară. Întrucît vîrful unghiului cavusului este situat, de obicei, mai anterior de articulația mediotarsiană, Cole deplasează tarsectomia mai anterior, atacînd scafoidul, oasele cuneiforme și chiar baza metatarsului al II-lea (fig. 63).

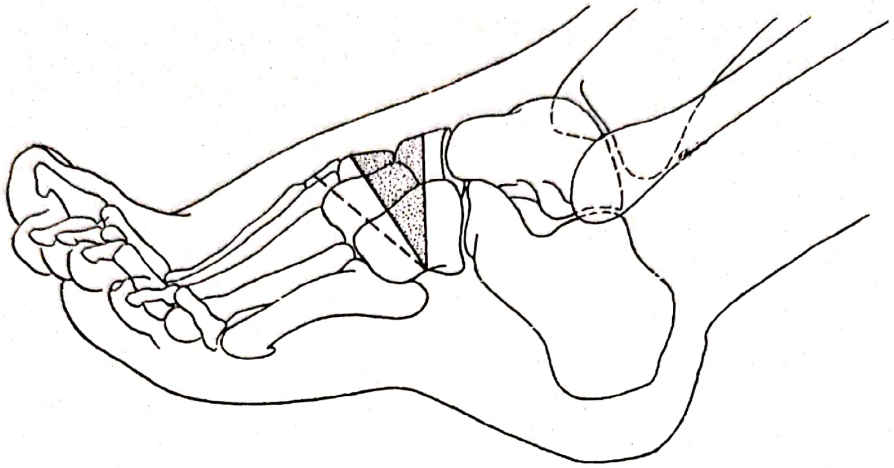

Fig. 63. — Corectarea piciorului cavus prin osteotomie cuneiformă dorsală a tarsului (Cole). Articulația mediotarsiană este păstrată. Linia punctată arată limitele distale ale operației.

Lelièvre a mers și mai anterior, propunînd metatarsectomia cuneiformă din articulația Lisfranc, dar este o operație nefavorabilă, fiind urmată de o deformație în baionetă.

Recent, Dwyer a propus osteotomia valgizantă a calcaneului deviat în supinație. Constă dintr-o osteotomie frontală cuneiformă cu bază externă, în regiunea retrotalamică. Se ameliorează stabilitatea, astfel ca axa gravitației să cadă în interiorul poligonului de susținere a corpului. Se poate combina cu operația Steindler.

F. PICIORUL BALANT

Rezultă din paralizia globală a mușchilor piciorului (excepțional rămîn conservați mușchii scurți flexori plantari).

Laxitatea exagerată din articulația tibio-tarsiană, care însoțește acest picior, compromite și mai mult mersul și statica. Din cauza greutății și laxității articulare, piciorul deviază, de obicei, în valgus-echin. Apar tulburări trofice și circulatoare locale ca : cianoză, ulcerații, atrofie osoasă etc., care contribuie la agravarea evoluției.

Scanned with OKEN Scanner

Mersul este foarte dificil și obositor ; copilul aruncă piciorul înainte, apoi pentru sprijin așază deodată pe sol toată talpa piciorului.

Tratamentul. La copii, înaintea vîrstei artrodezei, singura resursă terapeutică rămîne gheata ortopedică, care stabilizează piciorul și oprește căderea în echin. Pentru mai multă stabili-

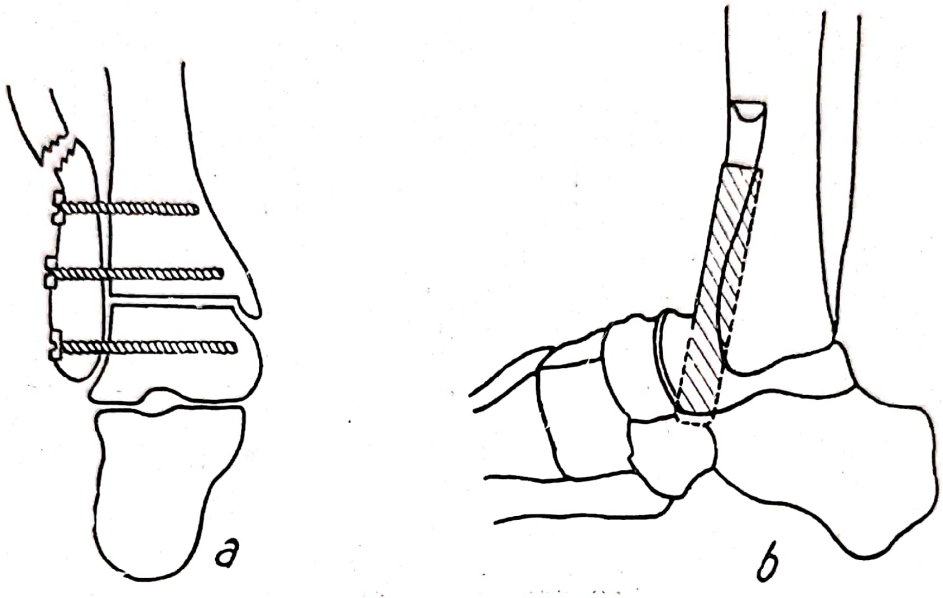

Fig. 64.
a — Artrodeză tibio-astragaliană cu grefon peronier. b — Artrodeză tibiotarsiană prin zăvorîre cu grefon tibial.

tate, la tocul ghetei se adaptează o șină gambieră cu arc.

După vîrsta de 8—10 ani, cînd laxitatea tibio-tarsiană devine foarte pronunțată cu deficit funcțional corespunzător, tripla artrodeză sau panartrodeza va stabiliza definitiv piciorul.

Sînt descrise numeroase procedee, care urmăresc fixarea piciorului balant. Dintre acestea, două sînt de reținut :

a) artrodeza triplă prin avivare tibio-astragaliană, subastragaliană și mediotarsiană, și fixare cu grefon tibial alunecat în tars pe cale antero-externă (fig. 64 b), ca în operația tip Max Lange, Putti-Scaglietti, W. Jones etc.

Pe cale laterală, Adams și D'Aubigné folosesc, după avivarea articulară, peroneul secționat și fixat la pilonul tibial și tars cu șuruburi ca o atelă (fig. 64 a). După această tehnică, fuziunea osoasă este mai bună. Meary recomandă o tehnică simplificată : avivare și fixare tibio-astragalo-calcaneană cu 3 șuruburi încrucișate, care dă aceleași rezultate.

Cînd regiunea antero-externă este inabordabilă, Campbell recomandă artrodeza posterioară tibio-tarsiană extraarticulară.

b) Artrodeza tibio-tarsiană prin compresiune metalică tip Greiffensteiner permițînd o bună imobilizare, conferă o conso-

lidare rapidă. Tehnica este eficace, însă necesită un dispozitiv special şi uneori survin complicaţii din cauza broşelor. Compresiunea se poate realiza fie cu ajutorul unui dispozitiv metalic special preconizat de Doboşiu (fig. 65 a), fie, cînd nu există acesta, prin simple tuburi din cauciuc (fig. 65 b) introduse sub tensiune pe broşe (Medrea).

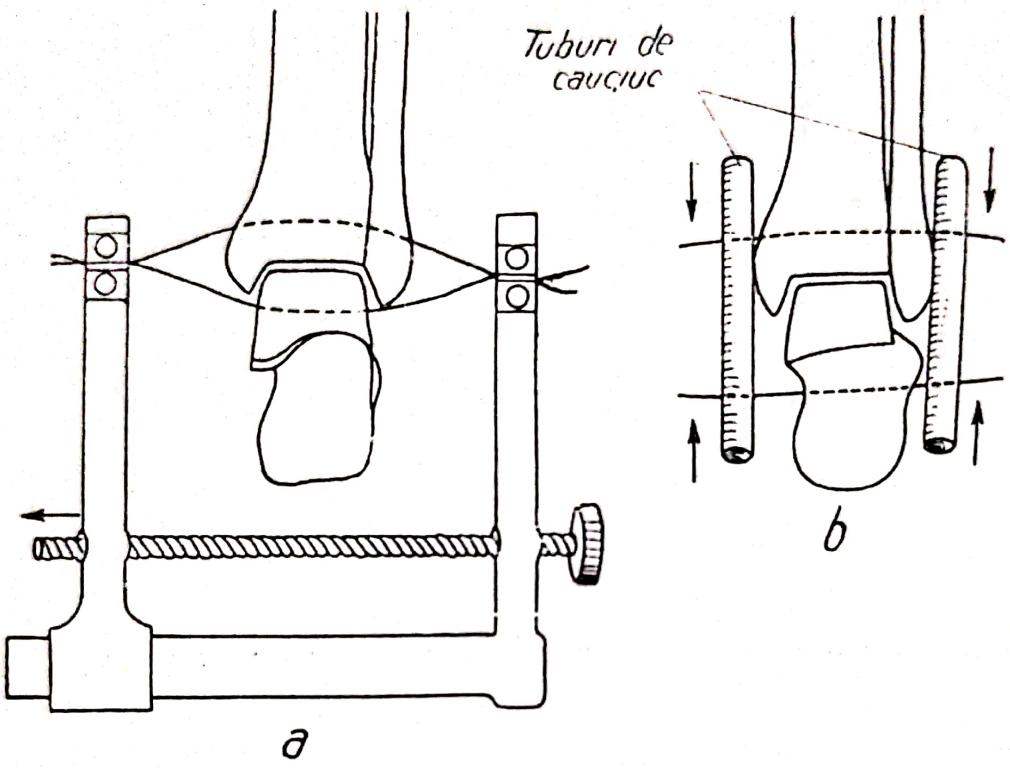

Fig. 65.
a— Atrodeză tibiotarsiană prin compresiune cu potcoavă (Rădulescu—Doboşiu).
b — Artrodeză tibiotarsiană prin compresiune cu tuburi de cauciuc.

Experienţa clinică din ultimul timp, îndreptăţeşte ca artrodezele tip Merle D'Aubigné sau prin compresie osoasă să fie cele mai întrebuinţate. Rezultatele foarte bune şi bune cu fuziune osoasă solidă şi mai rapidă decît în alte procedee, merg de la 86% pînă la 91% (M. Lange ; Susan, Medrea şi Doboşiu).

Cînd stabilitatea articulaţiei gleznei este păstrată, dubla artrodeză este suficientă, mai ales pentru cei ce nu au o activitate cu eforturi fizice. În caz de anchiloză a genunchiului de aceeaşi parte, se preferă tot dubla artrodeză, pe cîtă vreme cînd este prezentă şi paralizia cvadricepsului, se indică tripla artrodeză, cu piciorul în poziţie de uşor echin.

Scanned with OKEN Scanner

OSTEOCONDROZELE PICIORULUI

(epifizite, apofizite)

Sub această denumire sînt cuprinse o grupă de afecţiuni osteo-articulare, care se întîlnesc la copii şi adolescenţi, interesînd epifizele sau apofizele unor oase, sau chiar oase mici în totalitate, care se caracterizează anatomic prin leziuni de osteonecroză aseptică de origine ischemică, iar etiologia lor este încă necunoscută sau discutată.

Denumirea de osteocondrite (apofizite, epifizite) creează confuzii, căci lasă impresia de leziune inflamatoare, iar denumirea după autorul care le-a descris prima dată maschează caracterele comune pe care le au. De aceea este mai corect să le denumim osteocondroze.

Cauzele acestor osteocondroze nu se cunosc în mod sigur. Au fost incriminaţi o seamă de factori, fără a se putea face dovada sigură a participării lor.

Factorul constituţional, sub forma unei fragilităţi vasculare (Nielsen) sau a unei conformaţii epifizare slabe (Lehmann) este susţinut de cazurile de observaţie clinică ce arată că deformaţii congenitale ca displazia coxo-femurală, coxa vara, se însoţesc uneori de osteocondroză. La membrii aceleiaşi familii, Ribbing găseşte leziuni epifizare la copii mici, şi leziuni de osteocondroză disecantă la cei mai mari, ceea ce îi permite să afirme că în epifiză rămîn fragmente osoase izolate prin ţesut cartilaginos şi care se pot detaşa cu ocazia unui traumatism obişnuit.

Factorul glandular a fost incriminat în osteocondrozele ce evoluează în perioada pubertăţii, cînd dezechilibrul hormonal este prezent. Astfel, Schäffer, la un număr de 258 de copii cu tulburări glandulare, găseşte leziuni de osteocondroză în proporţie de 35,2% din cazuri. Osteocondroza a fost semnalată, în special, la bolnavii cu insuficienţă tiroidiană sau a glandelor genitale.

Scanned with OKEN Scanner

Factorul vascular este actualmente cel mai frecvent invocat în producerea osteocondrozelor. Pentru König, osteocondroza apare ca urmare a tulburărilor produse de endarterita obliterantă, în vreme ce pentru Rieger obliterarea vasculară este produsă de embolusuri grăsoase. Axhausen admite că tulburarea vasculară este determinată de o embolie microbiană care produce osteonecroză septică, căreia îi urmează o fractură patologică secundară.

Schäffer arată că obliterarea vasculară poate fi rezultatul unei acțiuni nervoase reflexe produse de un traumatism unic sau mai ales de microtraumatisme. Bernbeck susține că tulburarea vasculară, care stă la baza producerii osteocondrozei, este datorită unui proces de compresiune mecanică a vaselor care irigă nucleul osos prin edemul degenerativ al cartilajului. Acest edem degenerativ poate fi produs prin cauze diverse, dar cel mai adesea el se datorește traumatismului.

Factorul traumatic. În ultima vreme, s-a acordat o mare importanță traumatismului și mai ales microtraumatismelor, care produc necroza osului prin ischemie și anoxie.

În vreme ce, pentru Axhausen, microtraumatismele produc fracturi microscopice ale traveelor osoase pe un teren modificat prin tulburări vasculare (embolie microbiană), pentru Barth și Nagura microfracturile trabeculare ale nucleului osos sînt primitive, iar modificările caracteristice osteocondrozei sînt secundare.

O înțelegere mai largă a rolului factorului traumatic în producerea osteocondrozei o dovedește Rutishauser. După acest autor, forța traumatică poate acționa asupra osului, fie din afară, și în cazul că ea depășește rezistența mecanică a osului produce fractura, fie din interiorul organismului, sub forma supraîncărcării și a contracției musculare crescute. În această ultimă situație, cînd rezistența osului nu este depășită, se produc fenomene de oboseală a osului, care se manifestă după cîtva timp sub forma unei necroze celulare. Tulburările principale apar la nivelul osteocitelor, care sînt foarte sensibile la orice suprapresiune, precum și la nivelul vaselor de calibru foarte mic. În acest mod, se constituie zone de necroză (osteoliză osteocitară), care nu se mai pot reface decît sub forma unui țesut osteoid în care se găsesc și zone de țesut cartilaginos. Pentru Soeur, supraapăsarea duce la compresiunea progresivă a vaselor sanguine și osteonecroza apare ca o consecință a acestui fapt, tot așa cum apar escarele de decubit.

În general, trebuie să remarcăm că tot mai mulți autori privesc aceste leziuni ca fiind de natură vasculară, iar factorul traumatic, reprezentat prin supraapăsare sau microtraumatism,

Scanned with OKEN Scanner

declanşează osteonecroza pe seama sensibilităţii osteocitelor ca şi a leziunilor vasculare şi anoxice pe care le antrenează.

Anatomia patologică. Indiferent de localizarea osteocondrozei, din punctul de vedere al evoluţiei histologice, aceasta trece prin trei faze :

a) *Faza de necroză osoasă,* caracterizată prin moartea celulelor, atît de la nivelul lamelor osoase (osteocitele), cît şi a celor din măduvă. După expresia lui Recklinghausen, această moarte a celulelor lasă osteoplastele ca nişte morminte goale.

b) *Faza de regenerare* începe prin invadarea zonei de necroză osoasă de către mugurii conjunctivo-vasculari. Aceştia, plecaţi de la nivelul periostului metafizar, prin efracţia zonei dintre cartilajul articular şi cel de conjugare, invadează spongioasa epifizară şi, printr-un proces de osteoclazie, resoarbe osul mort, fragmentîndu-l în zone secundare şi în acelaşi timp, construieşte osul nou printr-un proces de osteogeneză.

Îngroşarea metafizei şi a diafizei învecinate s-ar datori, după Axhausen, excitării osteogenezei de origine periostală.

În această fază, dacă se exercită o presiune chiar normală asupra traveelor osoase, acestea fiind foarte puţin rezistente, epifiza se poate deforma, ceea ce duce mai tîrziu la instalarea artrozei.

c) *Faza de vindecare* este marcată prin înlocuirea în totalitate sau în parte a zonei osoase necrozate prin ţesut osos viabil. În cazul cînd înlocuirea ţesutului osos necrozat nu a fost totală, se observă persistînd un fragment necrotic care este izolat de osul viu printr-o bandă de ţesut conjunctiv, realizînd aspectul de osteocondroză disecantă. În rare cazuri, cînd suprimarea sprijinului pe picior a fost respectată pe toată perioada evoluţiei osteocondrozei, se poate constata o refacere normală a conturului epifizar.

A. OSTEOCONDROZA SCAFOIDULUI TARSIAN

Afecţiunea a fost descrisă pentru prima dată de Köhler în 1918, care o atribuia unei anomalii de dezvoltare. Astăzi, afecţiunea este considerată de majoritatea autorilor drept o osteomalacie localizată, determinată de o osteonecroză aseptică.

Etiologie. Osteocondroza scafoidului tarsian (boala I-a Köhler) se întîlneşte destul de rar în clinică, la copii între 3 şi 8 ani. Băieţii sînt mai frecvent lezaţi decît fetele, proporţia variind de la autor la autor. Astfel, pentru Sonntag, afecţiunea se întîlneşte de două ori mai frecvent la băieţi, în vreme ce pentru Goff, raportul este de 6 băieţi pentru o fată.

Scanned with OKEN Scanner

Müller şi Weiss au descris şi o scafoidită tarsiană la adulţi cu etiologie asemănătoare.

De obicei, un singur picior este interesat, dar în o treime din cazuri afecţiunea poate fi bilaterală (Köhler). În caz de bilateralitate, leziunea nu se găseşte în acelaşi stadiu de evoluţie clinică.

Examenul clinic. Debutul afecţiunii este insidios şi simptomatologia foarte neprecisă. În general, fără nici o cauză aparentă, sau uneori după un traumatism uşor, copilul începe să meargă şchiopătat şi să se sprijine mai mult pe marginea externă a piciorului, ferind marginea internă. Din această cauză, Nieden semnalează existenţa unui picior uşor scobit şi a unei discrete adducţii a primului metatarsian de partea lezată.

Un alt semn îl constituie durerea. La început, aceasta se manifestă numai în timpul mersului ; mai tîrziu, ea poate apărea spontan şi în cursul nopţii, ceea ce face ca somnul copilului să fie agitat şi adesea să plîngă.

La examenul piciorului, se constată o uşoară tumefacţie pe faţa dorsală a acestuia, în dreptul osului scafoid, iar tegumentele la acest nivel pot apărea uneori uşor eritematoase. Palparea apreciază un grad uşor de hipertermie locală, iar presiunea pe regiunea tumefiată produce o durere mai accentuată.

Mişcările piciorului se fac în limite normale şi, în general, musculatura nu este interesată. În cazurile cu o evoluţie clinică mai îndelungată, se poate întîlni un uşor grad de atrofie musculară.

Examenul radiografic are o importanţă deosebită şi aşa cum remarca Mouchet, „clinica nu este aproape nimic, radiografia e totul“ în stabilirea diagnosticului acestei afecţiuni.

În această afecţiune, scafoidul singur este modificat, volumul său fiind redus adesea la un sfert din volumul osului normal, în vreme ce celelalte oase ale piciorului au un aspect normal. Modificările interesează atît forma, cît şi structura osului.

Modificările de formă sînt evidente atît pe radiografia din faţă, dar mai ales pe cea din profil a piciorului : nucleul scafoidului apare mai mic, turtit în sens antero-posterior şi adesea ia o formă biconcavă cu marginile neregulate, dinţate, contrastînd cu forma sferică sau ovoidă a osului normal (fig. 66).

Structura osului este de asemenea modificată în sensul unei densităţi crescute care se apropie de opacitatea metalică. Alături de zonele de densificare osoasă se găsesc zone de rarefacţii, ceea ce face ca osul să aibă un aspect pătat, fragmentat.

Scanned with OKEN Scanner

Aspectele radiografice pot fi variabile în raport cu stadiul bolii. O dată cu regresiunea simptomelor, aspectul radiografic al scafoidului redevine normal ca volum, formă și structură.

Evoluție. Boala are o evoluție benignă, ducînd în mod spontan la vindecare. Simptomele clinice pot ceda după cîteva săptămîni, alteori după cîteva luni sau chiar ani. Dieterich

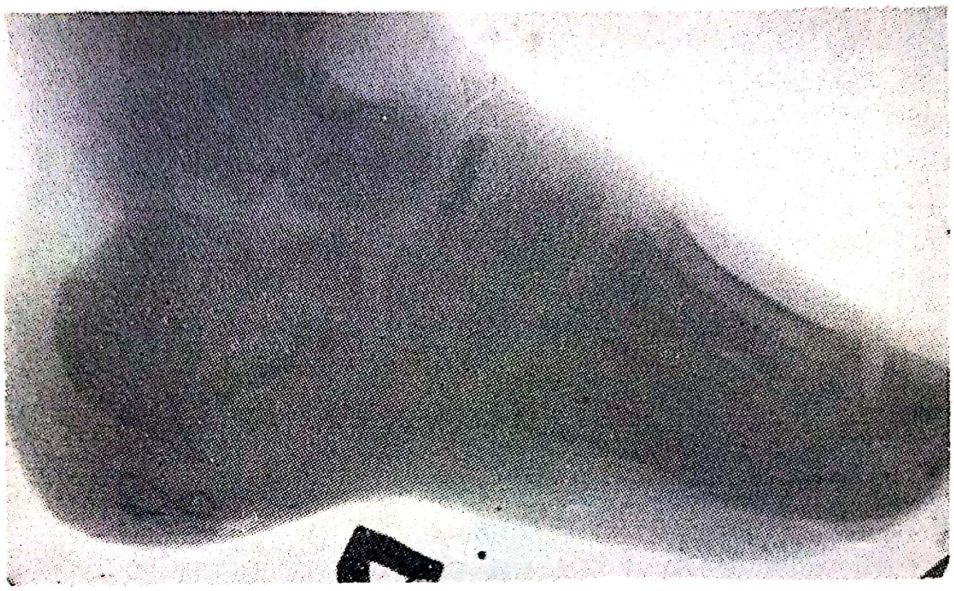

Fig. 66. — Osteocondroza scafoidului.

menționează un caz a cărei evoluție a durat 6 ani. În general, semnele clinice cedează după repaus, într-un timp mai scurt, în vreme ce repararea anatomică durează mai mult, în medie un an pînă la un an și jumătate.

Diagnostic. Aspectul radiografic, deosebit de caracteristic, împreună cu condițiile de apariție și semnele clinice sînt în măsură să precizeze diagnosticul osteocondrozei scafoidiene. În precizarea acestui diagnostic, trebuie îndepărtate unele afecțiuni inflamatoare :

— *scafoidita tuberculoasă* poate prezenta același aspect radiografic, însă evoluția este mai gravă, se pot pune în evidență semnele generale ale bolii și reacția la tuberculină este pozitivă;

— *scafoidita tifică* (Tancredi, Sentis și Aimes) poate preta la confuzie cu osteocondroza, dar antecedentele, cît și serologia lămuresc diagnosticul acestei entități foarte rare.

Confuzia cu *scafoidul bipartit,* anomalie congenitală realizînd aspectul de scafoid fragmentat, sau în formă de virgulă, cu vîrful îndreptat spre cuboid, se poate face mai des ; mai rar cu osul tibial extern.

Tratamentul osteocondrozei scafoidului este conservator, iar scopul acestuia trebuie să fie descărcarea de greutate a scafoidului pentru a nu tulbura regenerarea spontană a osului.

Scanned with OKEN Scanner

În cele mai multe cazuri, este suficientă aplicarea unui susținător plantar, într-o încălțăminte bine adaptată pentru susținerea marginii interne a piciorului și descărcarea greutății pe bolta externă.

În formele ușoare, puțin dureroase, se recurge la imobilizarea într-un aparat cu clei de zinc care menține totodată și bolta refăcută.

În cazurile dureroase și rebele la tratamentele anterioare, se recurge la imobilizare în aparat gipsat de mers, cu modelarea bolții piciorului ; gipsul se menține cîteva săptămîni, după care se aplică susținătorul plantar, pînă la refacerea completă a osului.

Tratamentul chirurgical este absolut contraindicat.

B. OSTEOCONDROZA CUNEIFORMULUI

Buchman, în 1933, descrie două cazuri de osteocondroză a primului cuneiform, iar Haboush, în același an, prezintă un caz de osteonecroză aseptică a cuneiformului coexistent cu boala Köhler I.

Lewin descrie în 1929 un caz de osteocondroza cuneiformului al II-lea, iar Wagner descrie o „malacopatie" a cuneiformului al III-lea.

În general, există o paralelă între osteocondroza cuneiformului și boala Köhler I. Afecțiunea se întîlnește la copii între 3 și 6 ani și în antecedentele acestora, traumatismul este adesea întîlnit.

Osteocondroza cuneiformului se manifestă cu ușoară tumefacție și dureri spontane localizate la nivelul oaselor cuneiforme, dureri ce sînt accentuate prin presiune. Din această cauză copilul merge șchiopătînd, sprijinindu-se pe marginea externă a piciorului, iar tegumentele din dreptul cuneiformului sînt mai calde, uneori ușor eritematoase.

Imaginea radiologică arată o condensare a nucleului osos al cuneiformului cu micșorarea și fragmentarea acestuia. Refacerea este lentă și durează o jumătate de an și chiar un an și jumătate.

Ca tratament se recomandă imobilizarea în aparat gipsat, pentru cazurile dureroase, sau susținătorul plantar care se menține pînă la refacerea completă a osului.

C. OSTEOCONDROZA APOFIZEI CALCANEULUI

Sever (1912) este acela care descrie cadrul clinic al acestei boli și arată că afecțiunea se datorește unor tracțiuni muscu-

Scanned with OKEN Scanner

lare excesive asupra apofizei calcaneene. Tot el face descrierea amănunțită a aspectului radiologic și indică tratamentul.

Etiologie. Boala apare mai frecvent la băieți, în vîrstă de 8—14 ani, în general bine dezvoltați și este unilaterală ; destul de des suferința poate fi bilaterală. Adesea în antecedentele acestor bolnavi se menționează existența unor momente de eforturi musculare intense, uneori chiar și a traumatismelor violente.

Examenul clinic. Debutul afecțiunii este insidios și se manifestă printr-o ușoară șchiopătare și durere la nivelul călcîiului. Durerea este surdă și nu totdeauna este spontană. Ea devine evidentă în timpul mersului și la sărituri, și mai ales la urcatul scărilor și la ridicatul pe vîrful piciorului. Dimpotrivă, durerea diminuă dacă bolnavul poartă încălțăminte cu tocul înalt.

La nivelul călcîiului, se observă o ușoară tumefiere a regiunii, iar tegumentele sînt mai calde.

Presiunea pe călcîi este dureroasă, mai ales la locul de inserție a tendonului ahilian și orice încercare de a mobiliza acest tendon intensifică durerea.

Flexiunea dorsală a piciorului este limitată și dureroasă. De aceea, piciorul ia în repaus o poziție de ușor echin și la palpare se constată o oarecare contractură a mușchiului triceps. Cu timpul, se ajunge la o atrofie a acestei musculaturi. În unele cazuri, pentru a menține în repaus tendonul ahilian, genunchiul și glezna sînt blocate în mod reflex și bolnavul merge cu piciorul în echin, fără a sprijini călcîiul pe pămînt.

Radiografia completează investigația clinică și precizează diagnosticul. Pe imaginea radiografică se constată un aspect de necroză a nucleului apofizar, cu condensare accentuată a acestuia și cu neregularități ale conturului, mai ales către cartilajul diafizo-apofizar. În interiorul zonei condensate osoase se evidențiază imagini pseudochistice ; alteori nucleul apofizar apare fragmentat prin spații clare și structura osoasă este neregulată, pătată, de aspect tigroid (fig. 67).

Diagnostic. Existența singură a semnelor radiologice nu este suficientă pentru afirmarea diagnosticului de osteocondroza apofizei calcaneului. Mulți autori, printre care Bergmann, Blencke, Merlini și alții, au arătat că osificarea apofizei calcaneene se face prin mai mulți nuclei și deci aspectul de fragmentare se întîlnește în mod normal fără vreo simptomatologie dureroasă. De aceea, acest aspect nu poate fi considerat patognomonic, și numai asocierea tabloului clinic descris cu aspectul radiologic mai sus arătat îndreptățește susținerea diagnosticului pozitiv.

Diagnosticul diferențial trebuie făcut cu bursita ahiliană, tenosinovita crepitantă, bătăturile frecvente din cauza încălță-

mintei defectuoase sau cu boala Haglund. În aceste cazuri, radiografia este negativă.

De asemenea, fracturile parțiale ca și tumorile sînt ușor de îndepărtat.

Diagnosticul diferențial trebuie făcut în special cu osteomielita, ale cărei semne clinice sînt mai acute și cu tuberculoza cal-

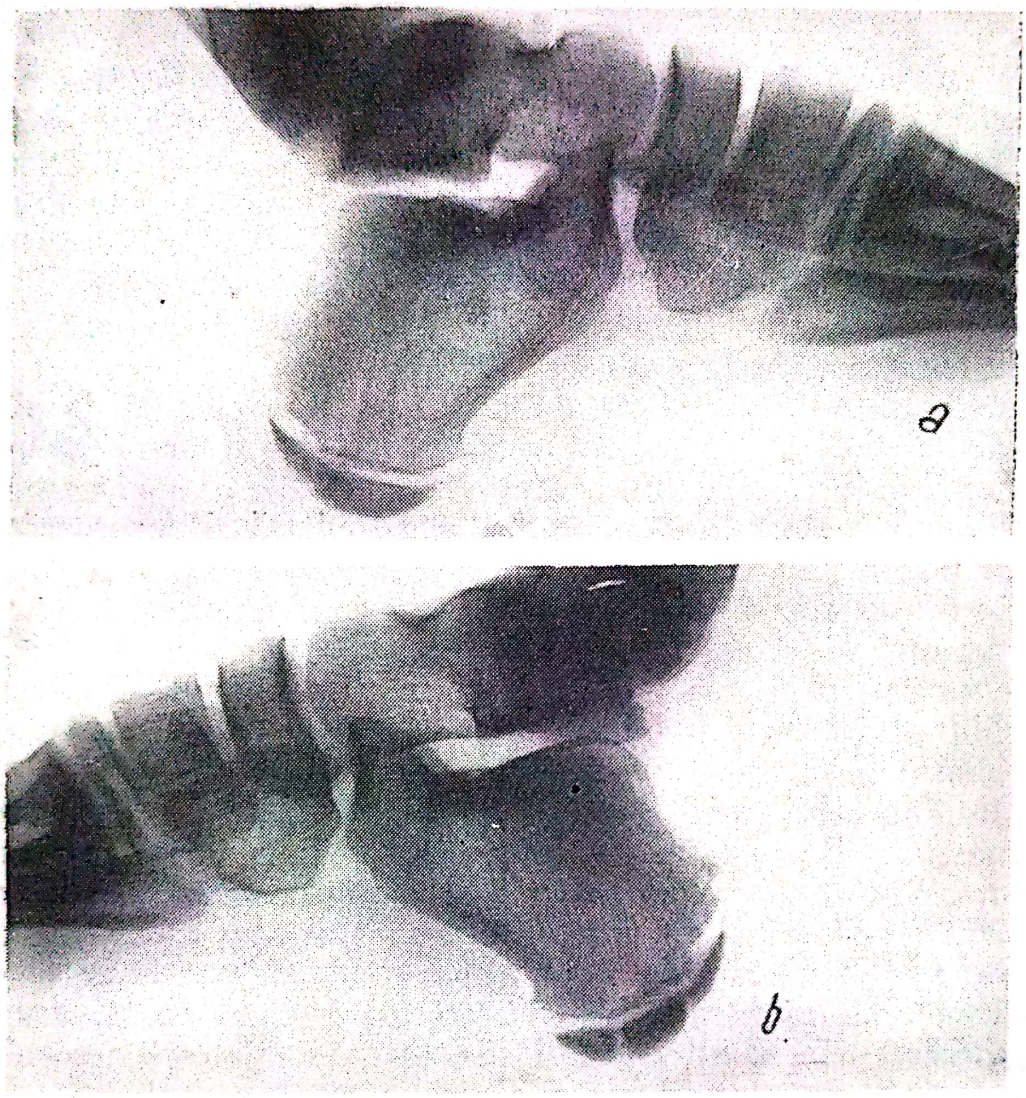

Fig. 67. — Osteocondroză calcaneană.

caneului, la care, pe lîngă semnele de impregnare bacilară, găsim o viteză de sedimentare mult crescută și intradermoreacția la tuberculină pozitivă.

Evoluția afecțiunii este benignă. După cîteva luni simptomatologia dureroasă diminuă și apoi dispare, iar vindecarea se obține fără sechele.

Tratament. O primă măsură ce trebuie luată în cazul osteocondrozei apofizei calcaneului este ridicarea tocului încălțămintei cu 1—2 cm (Haglund) sau aplicarea unei talonete în

Scanned with OKEN Scanner

încălțăminte (Sever), ușurînd în acest fel tensiunea tricepsului sural.

În formele foarte dureroase, se indică imobilizarea într-un aparat gipsat cu piciorul în poziție de echin moderat și genunchiul ușor flectat pentru o perioadă de 4—6 săptămîni.

În unele cazuri, se poate recurge la infiltrație locală cu hidrocortizon.

Folosirea extractelor tiroidiene sau a altor hormoni și a vitaminelor este utilă în unele cazuri.

Foarte important este ca tratamentul să nu fie întrerupt prea devreme, iar reluarea sporturilor să nu se facă pînă la sinostozarea apofizei calcaneene ; altminteri durerile reapar, putînd să se producă recidiva.

D. OSTEOCONDROZA CAPULUI METATARSIANULUI

Afecțiunea a fost semnalată pentru prima dată de către Freiberg în 1914, ca o „leziune a celui de-al doilea metatarsian". Köhler a descris-o în 1915. Ulterior Skiller (1915), Cambell (1917) și Painter (1921) au adus completări importante la tabloul clinic și fiziopatologic al bolii. Afecțiunea este cunoscută și sub denumirea de a doua boală Köhler.

Etiologie. Boala se întîlnește mai frecvent la fete, în vîrstă de 12—20 de ani și interesează capul metatarsianului al II-lea, mai rar al III-lea, și cu totul excepțional al IV-lea ; localizarea la capul metatarsianului al V-lea este o raritate. De asemenea, bilateralitatea leziunii este rară.

Afecțiunea se găsește mai frecvent la cazurile la care metatarsianul al II-lea este mai lung decît primul, fără ca aceasta să constituie o regulă. Mulți autori pun în legătură osteocondroza metatarsianului cu un picior răsfirat sau cu un picior scobit (Zarenka), iar Hohmann semnalează asocierea hallux-valgusului cu osteocondroza capului metatarsianului.

În producerea afecțiunii, s-a atribuit un rol important microtraumatizării și Axhausen menționează frecvența relativă a bolii la dansatori și la croitorese, care lucrează la mașini cu pedală etc. De asemenea, încălțămintea cu toc înalt a fost considerată ca jucînd un rol favorizant.

Examenul clinic. Boala debutează insidios și se manifestă cu dureri la nivelul capului metatarsienelor mijlocii, dureri ce devin mai accentuate în timpul mersului, cînd sprijinul se face pe antepicior, sau la urcarea treptelor unei scări. Pe fața dorsală a piciorului, în dreptul articulației metatarsofalangiene a degetului al doilea sau al treilea se constată, în cazurile incipiente, o ușoară tumefiere cu creșterea temperaturii locale, iar

Scanned with OKEN Scanner

uneori tegumentele au un aspect eritematos. Presiunea capului metatarsianului, ca și mișcarea în articulația respectivă accentuează durerea.

Din cauza durerii, bolnavul merge șchiopătînd, evitînd sprijinul pe antepicior și călcînd pe marginea externă (cu piciorul în supinație).

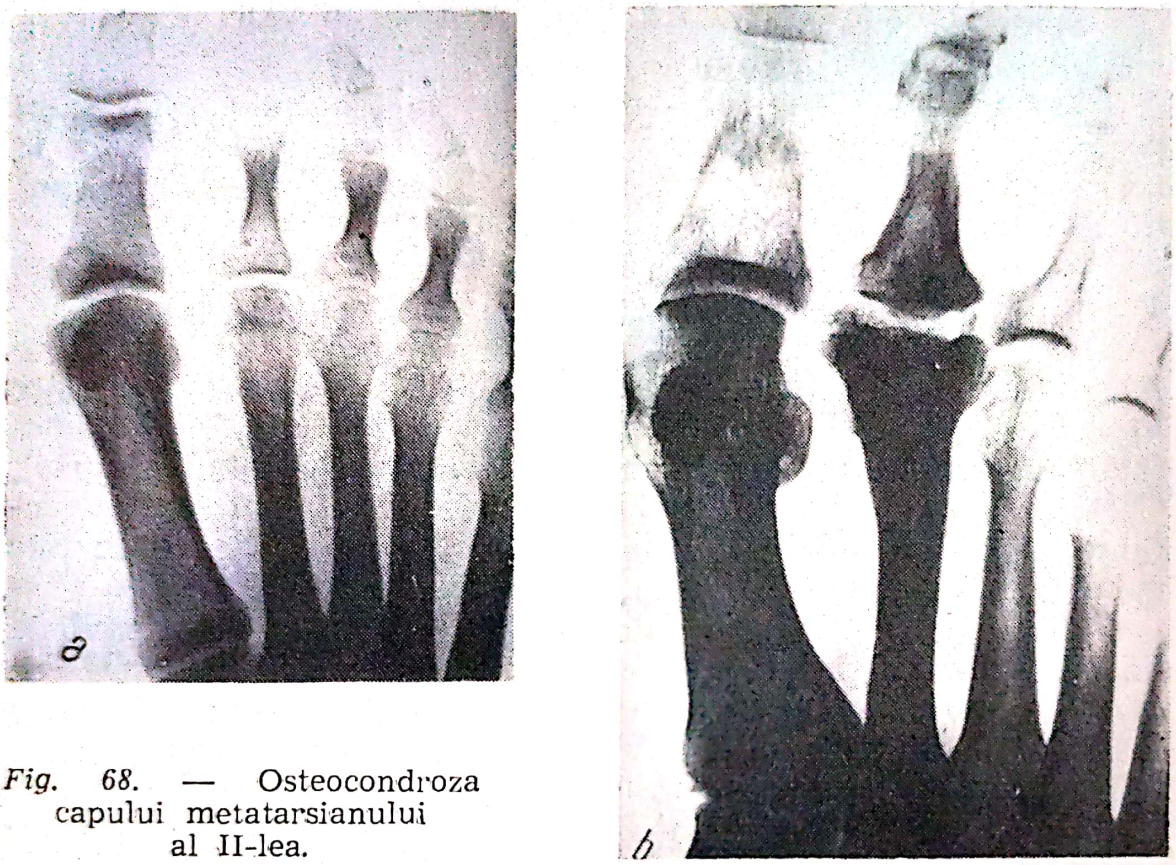

Fig. 68. — Osteocondroza capului metatarsianului al II-lea.

După o perioadă de timp, uneori destul de lungă, durerile diminuă pînă dispar pentru a reapărea mai tîrziu, o dată cu instalarea fenomenelor de artroză la nivelul capului deformat.

În această fază a bolii, articulația metatarso-falangiană este deformată de o exostoză ce se palpează pe fața dorsală, iar degetul corespunzător este mai scurt. Din cauza artrozei și a prezenței osteofitelor, mișcările în articulație sînt limitate și dureroase și impotența funcțională se accentuează.

Examenul radiologic, în faza de început a bolii, este adesea negativ. Uneori, se pune în evidență o ușoară modificare a structurii epifizei, al cărei contur devine mai puțin precis. În perioada de stare a bolii, apare o deformare a epifizei, care se lărgește și se turtește, astfel că diametrul transversal crește, în vreme ce înălțimea scade, iar spațiul articular devine mai larg. Pe măsură ce leziunile avansează epifizia ia un aspect tigrat, iar trabeculația normală dispare (fig. 68 a). În această

fază, se observă un semn aproape constant : lărgirea metafizei și a porțiunii alăturate a diafizei metatarsiene (Axhausen). În unele cazuri, se observă un aspect de „disecție" la nivelul zonei necrotice, delimitînd un sechestru cu aspect lenticular ce interesează marginea articulară (fig. 68 b).

Pe radiografie, capul afectat al metatarsianului al II-lea este situat sub linia orizontală ce trece prin extremitatea capului metatarsianului I și al III-lea. În mod normal, această linie taie capul metatarsianului al II-lea (semnul Alberti).

Mai tîrziu, capul metatarsianului începe să-și reia structura normală, dar trabeculația rămîne mai grosolană. Deformația capului persistă și se poate instala o artroză, cu osteofitoză marginală și uneori cu aspect de corp liber intraarticular.

Diagnosticul diferențial trebuie făcut cu *piciorul forțat* care se întîlnește mai ales la adulții tineri, în urma unui efort îndelungat de mers și care, radiologic, se caracterizează prin apariție tardivă a unui calus exuberant, de formă romboidală, la nivelul gîtului metatarsianului al II-lea. Capul acestuia nu are nici o modificare.

De asemenea afecțiunea trebuie diferențiată de *boala Morton*, determinată de un nevrom situat pe fața plantară a antepiciorului în dreptul capului metatarsianului al IV-lea și care dă dureri paroxistice.

Diagnosticul diferențial trebuie făcut cu *condromatoza* articulației metatarso-falangiene, cu *artropatia diabetică*, precum și cu artropatiile mutilante, care interesează, de obicei, capul metatarsianului al V-lea și se însoțesc de tulburări neurologice.

Disostoza encondrală epifizară Thiemann, care interesează prima articulație interfalangiană a degetelor, se întîlnește foarte rar.

Evoluție. Boala are un prognostic bun. După o perioadă variabilă de timp, de la cîteva săptămîni la cîteva luni, durerile cedează, în timp ce se instalează o deformare a articulației. Mai tîrziu, durerile pot reapare o dată cu limitarea mișcărilor și accentuarea deformației articulației, datorită artrozei secundare.

Tratament. În cazurile incipiente, trebuie suprimat sprijinul pe capul metatarsianului lezat, pentru a permite o refacere cît mai normală.

În acest scop, pentru a corecta tendința la răsfirare a metatarsienelor, se întrebuințează strîngerea circulară cu leucoplast a antepiciorului sau aplicarea unui scurt bandaj din clei de zinc, cu o bucată de pîslă plasată sub capul metatarsianului lezat (Brandes). De asemenea se recomandă purtarea unui

Scanned with OKEN Scanner

susţinător plantar, cu modelarea bolţii anterioare şi încălţăminte cu talpă groasă de crep.

În formele acute, dureroase, se poate recurge, de la început, la imobilizarea în aparat gipsat de mers, cu modelarea îngrijită a bolţilor.

Dacă, cu tot tratamentul conservator, nu se obţine în răstimp de 1—2 luni o ameliorare evidentă, ca şi în cazurile tardive cu artroză, se recomandă tratamentul chirurgical.

Mau preconizează rezecţia bazei metatarsianului respectiv pentru a scurta osul şi a scoate de sub presiune capul acestuia.

Erlacher, în formele incipiente, utilizează forajul capului metatarsianului, iar Güntz asociază o extensiune pe deget, pînă la refacerea epifizei.

Brandes, printr-o incizie pe faţa dorsală a metatarsianului, face extirparea ţesutului osos necrotic şi rezecţia exostozelor, cînd există, iar Smillie, după evidarea ţesutului necrozat, plombează capul cu ţesut osos spongios. Prin acest procedeu se obţine suprimarea durerilor şi o refacere a capului metatarsianului.

Rezecţia capului metatarsianului, mai ales cînd acesta este artrozic, constituie o metodă curent utilizată ; în cazurile incipiente sau la tineri ea este contraindicată. Rădulescu a înlocuit capul metatarsianului rezecat cu o proteză acrilică în formă de ciupercă.

E. OSTEOCONDROZA BAZEI APOFIZEI METATARSIANULUI al V-lea

În 1912, Marc Iselin descrie osteocondroza apofizei metatarsianului al V-lea care survine la copii şi se manifestă cu uşoară tumefiere a regiunii, durere la mers pe partea externă a piciorului şi uşoară deformare în valgus a piciorului. În unele cazuri, tegumentele de la nivelul bazei metatarsianului al V-lea sînt mai calde şi uşor eritematoase.

Radiografia arată o condensare neuniformă a nucleului apofizar, cu contur neregulat şi uneori o fragmentare a acestuia (fig. 69). Afecţiunea se va deosebi de os vesalianum, os supranumerar congenital sau de o smulgere traumatică a apofizei.

Tratamentul este conservator şi constă în imobilizarea într-un aparat gipsat de mers pînă la dispariţia durerilor.

Unii autori, pentru a scurta evoluţia bolii, au practicat extirparea chirurgicală a nucleului osos apofizar.

Scanned with OKEN Scanner

F. OSTEOCONDROZA SESAMOIDULUI HALUCELUI

Această localizare a osteocondrozei este foarte rară. Boala a fost descrisă pentru prima dată de Renander, în 1924. Ulterior, Gasser (1926), Trèves (1928), Kimmelster (1932), Lepoutre (1941), Caravias (1957) și Marchetti (1959) au adus noi cazuri și au completat cadrul clinic al afecțiunii.

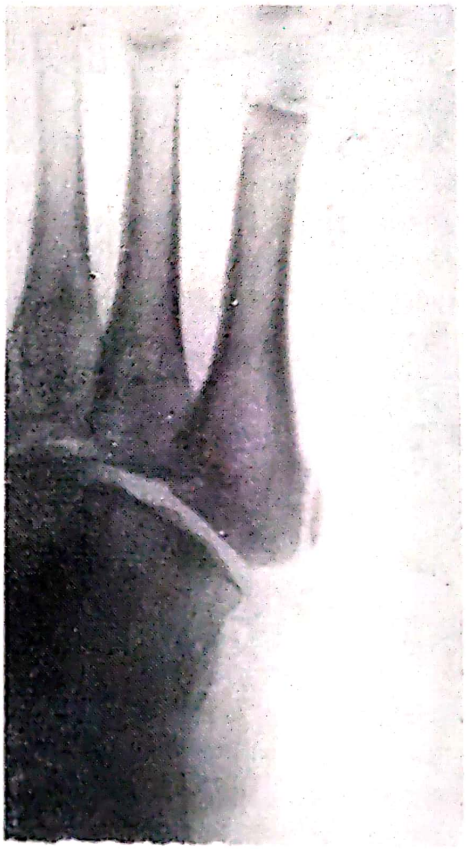

Fig. 69. — Osteocondroza apofizei metatarsianului al V-lea.

Etiopatogenie. Diferitele teorii expuse de-a lungul anilor, printre care cea inflamatoare, embolică, carențială, toxică nu sînt pe deplin edificatoare.

Casuccio susține că pe fondul unor alterări congenitale, factori foarte variați pot să determine apariția bolii și dintre aceștia, traumatismul sau microtraumatismul pare să fie cel mai frecvent. Acesta acționează nu numai prin efectul său mecanic, dar și prin modificările biochimice pe care le antrenează. Se produce astfel o alterare a substanței fundamentale cu tulburări ale procesului de remaniere osoasă și cu formarea unei zone de rezistență mecanică minimă.

Pentru Paltrinieri, osteocondroza tinerilor ar fi o fractură lentă sau de oboseală a nucleului de osificare, determinată de un dezechilibru între rezistența osului și cerințele funcționale, cu fenomene de necroză osoasă și procese reparatoare, care pot duce la reconstrucție, cu vindecare clinică și anatomică sau la artroză.

Examenul clinic. Boala se instalează insidios și se manifestă printr-o simptomatologie dureroasă localizată, care se accentuează progresiv și care determină, cînd este intensă, o diminuare a activității. La nivelul halucelui, se poate pune în evidență, uneori, o ușoară tumefacție, iar temperatura locală este, uneori, mai ridicată.

Examenul radiologic arată o modificare a densității sesamoidului lezat, care apare fragmentat, cu zone de densitate normală, alternînd cu zone de rarefacție osoasă, ceea ce conferă osului un aspect tigrat. Evoluția radiografică a leziunii se poate

face către o *restitutio ad integrum*, către o deformare a volumului și conturului, cu aspect de calcifiere exagerată, sau spre o decalcifiere a întregului os cu fragmentare ulterioară. Radiologic, afecțiunea se poate confunda cu sesamoidul congenital bipartit sau pluripartit, sau cu osteomielita sesamoidului (Ianăș).

Tratament. Extirparea chirurgicală a sesamoidului bolnav duce la o vindecare rapidă, evitînd o evoluție clinică lungă, dureroasă și infirmizantă. Intervenția apare cu atît mai justificată, dacă se are în vedere faptul că, în general, pentru un sesamoid al halucelui este dificil de aplicat un tratament conservator care, prin imobilizare, să elimine solicitarea funcțională pînă la obținerea vindecării.

Scanned with OKEN Scanner

PICIORUL PLAT

Diformitatea se caracterizează prin prăbuşirea bolţii longitudinale şi transversale a piciorului. Ea a fost studiată de numeroşi autori şi denumirile variate date diformităţii („picior plat valg static", „tarsalgia adolescenţilor", „crampa piciorului", „pes flexus pronatus reflexus" etc.) reprezintă tot atîtea încercări de a caracteriza clinic boala.

Dintre numeroasele studii făcute în ultima vreme asupra acestei probleme, menţionăm lucrările lui H. Hohmann, W. Thomsen, M. Hackenbroch şi monografia lui Al. Rădulescu şi N. Robănescu.

Etiopatogenie. Frecvenţă. Piciorul plat este destul de des întîlnit în practică. Cramer arată că din opt bolnavi care se prezintă la consultaţii, unul are picior plat, iar Zillmer menţionează că din tinerii prezentaţi la recrutare aproape o treime (28%) prezintă picioare plate.

Vîrsta. Deformaţia se observă destul de frecvent din copilărie, dar ea se face cunoscută mai cu seamă la vîrsta adolescenţei, o dată cu apariţia primelor dureri.

Piciorul plat se întîlneşte şi la vîrsta adultă, mai cu seamă la persoanele care fac eforturi îndelungate sau la persoanele care prin natura profesiunii lor trebuie să stea mult în picioare (frizeri, bucătari, ospătari, vînzători etc.). În statistica lui Rădulescu şi Robănescu, 32% dintre frizeri, 26% dintre ospătari, 21% dintre vînzătorii examinaţi sufereau de picioare plate.

După bolile infecţioase (scarlatina, rujeola) datorită imobilizării prelungite la pat şi a slăbirii musculaturii, se constată de asemenea apariţia piciorului plat.

Patogenie. Clasicii puneau un accent important pe poziţia de valgus a calcaneului, datorită căreia greutatea corpului nu mai cade în afara centrului corpului astragalului, ci înăuntrul lui. Din această cauză, se produce o hiperpresiune pe articulaţia scafo-astragaliană şi capul astragalului se înclină înăuntru şi în jos, ducînd la prăbuşirea bolţii interne.

Scanned with OKEN Scanner

Alţi autori au încercat să explice producerea piciorului plat printr-o insuficienţă a lungului peronier lateral şi nu prin pronaţia calcaneului. Existenţa picioarelor plate, uneori în forme foarte accentuate, dar care nu se însoţesc de devierea în valgus a piciorului, vin în sprijinul acestei afirmaţii.

Majoritatea autorilor moderni sînt de acord în a considera că în patogenia piciorului plat intervin în mod hotărîtor hiperlaxitatea ligamentară şi insuficienţa musculară. Această insuficienţă musculară interesează toţi muşchii piciorului şi în unele cazuri musculatura în general, ceea ce face ca piciorul plat să fie întîlnit adesea în cadrul scoliozei (Rădulescu). Această insuficienţă musculo-ligamentară poate să fie cauzată de factori diferiţi, de ordin endocrin, umoral, toxiinfecţioşi, traumatici etc., care produc o serie de modificări în structura acestor ţesuturi şi care scad rezistenţa lor biomecanică.

Prin cercetări de microscopie electronică, electromiografie şi microscopie obişnuită, s-au pus în evidenţă în astfel de cazuri, modificări profunde în structura şi funcţia formaţiunilor fibro-ligamentare şi musculare de la nivelul piciorului (Denischi şi Şerban).

În momentul în care rezistenţa biomecanică a formaţiunilor fibro-musculare de menţinere a bolţii piciorului scade, sub acţiunea continuă a greutăţii corpului, arhitectura piciorului începe să se modifice. Capul astragalului se înclină în jos şi înăuntru şi în coborîrea sa destinde şi mai mult ligamentul calcaneo-astragalian, iar scafoidul lunecă în sus.

În acelaşi timp, calcaneul îşi înclină apofiza anterioară în jos şi ia o poziţie orizontală, paralelă cu solul şi totodată se răsuceşte în pronaţie. Toate aceste modificări fac ca bolta să scadă în înălţime şi să se aplatizeze. La nivelul articulaţiei tarso-metatarsiene se produce o detorsiune a metatarsienelor, care, în loc să privească cu faţa lor dorsală înăuntru, prin supinarea lor, faţa dorsală priveşte cranial. În urma prăbuşirii bolţii interne, care este mai înaltă decît cea externă, prima rază a piciorului devine mai lungă şi antepiciorul este deviat în abducţie.

Examenul clinic. Simptomatologia piciorului plat la adolescent este variabilă, în raport cu stadiul evolutiv al deformaţiei. În general, se descriu trei faze evolutive.

I. *Piciorul plat reductibil.* Această fază se caracterizează prin manifestări dureroase fără contractură. Bolnavul prezintă la sfîrşitul zilei o stare de oboseală dureroasă, mai ales după un mers mai îndelungat, care cedează repede la repaus. Dimineaţa mersul este normal, însă examenul piciorului pune în evidenţă semnele deformaţiei :

Scanned with OKEN Scanner

pronaţia calcaneului — privit din spate calcaneul este deviat în valgus şi axa mediană a gambei face cu cea a calcaneului un unghi obtuz, deschis în afară (fig. 70 a);

abducţia antepiciorului — din faţă se constată că antepiciorul este deviat în afară şi metatarsienele sînt răsfirate, iar linia de-a lungul căreia marginea internă a piciorului se spri-

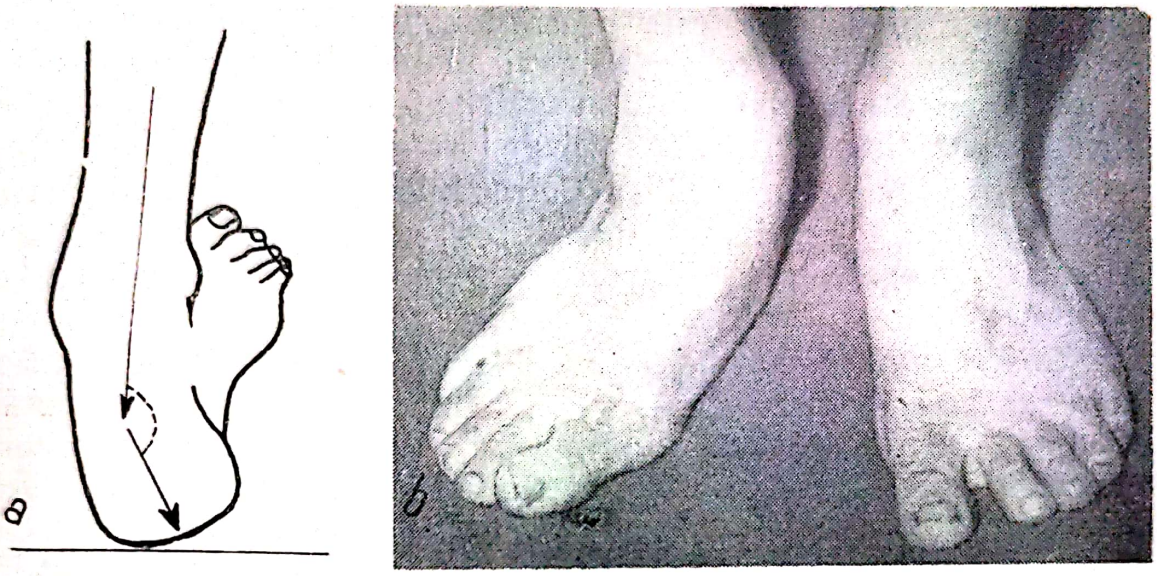

Fig. 70. — Picior plat.
a — Pronaţia calcaneului ; b — Abducţia antepiciorului.

jină pe pămînt formează un unghi deschis extern al cărui vîrf corespunde articulaţiei medio-tarsiene (fig. 70 b);

prăbuşirea bolţii — arcul intern al bolţii vine în contact cu solul, iar pe faţa internă a piciorului se observă două proeminenţe : una superioară, determinată de maleola tibială şi alta inferioară, produsă de capul astragalului înclinat.

Cînd deformaţia este mai accentuată poate apărea şi a treia proeminenţă, situată înaintea celorlalte şi care corespunde tuberculului scafoidian hipertrofiat.

Membrele inferioare sînt reci, cianotice, cu tulburări vasomotorii şi secretoare, care produc o transpiraţie abundentă.

Mobilizarea piciorului arată că acesta şi-a păstrat toată supleţea şi permite corectarea deformaţiei dacă se imprimă călcîiului o mişcare de supinaţie iar antepiciorului o mişcare inversă, de pronaţie.

II. *Piciorul plat contractat.* Acest stadiu evolutiv se caracterizează prin dureri vii, iradiate spre gambe, genunchi, şold sau lombe, care jenează mersul şi fac imposibilă staţiunea îndelungată în picioare. Durerile la nivelul gambei sînt determinate de starea de contractură a muşchilor, care încearcă să menţină bolta arcuită, şi ele au un caracter de crampă musculară. Dure-

rile de la nivelul genunchiului, şoldului şi cele lombare sînt produse de statica vicioasă a piciorului (muşchii şoldului şi cei lombari fiind obligaţi să fie continuu contractaţi). Mersul este şchiopătat, deoarece totdeauna unul din picioare este mai deformat şi bolnavul se sprijină mai puţin pe acesta. Urcatul scărilor este penibil căci obligînd pe bolnav să se sprijine pe antepicior se accentuează turtirea bolţii şi se exagerează durerile ; coborîtul scărilor este uşurat deoarece sprijinul se face pe călcîi. Din aceleaşi cauze, bolnavii umblă cu vîrful picioarelor depărtate şi merg mai mult pe călcîie şi marginea externă a piciorului, evitînd sprijinul pe antepicior.

Pe lîngă caracteristicile amintite, piciorul prezintă aceleaşi deformaţii pe care le-am descris în prima fază şi în plus se constată prezenţa contracturii şi a punctelor dureroase la presiune.

Contractura piciorului este evidentă dacă se ridică gamba cu o mînă şi se susţine în partea sa inferioară, iar cu cealaltă se apucă piciorul şi se imprimă mişcări sacadate ; în cazul piciorului plat, acesta rămîne imobil ca şi cînd ar fi sudat de gambă în loc să baloteze (semnul Gosselin). Din cauza contracturii, reducerea manuală a deformaţiei nu este posibilă decît sub anestezie, sau după un repaus mai îndelungat, iar tendoanele extensorului comun al degetelor proemină sub tegumente.

Palparea permite punerea în evidenţă a *punctelor dureroase*, situate pe marginea internă a piciorului, la nivelul articulaţiei tibio-peroniere inferioare, sub baza celui de al II-lea şi al III-lea metatarsian şi mai cu seamă durerea „sincopală" pe faţa inferioară a articulaţiei Chopart.

Insuficienţa lungului peronier lateral se pune în evidenţă, clinic, prin semnul lui Duchenne care se caută în modul următor : cu o mînă sprijinită sub capul primului metatarsian se imprimă acestuia o flexiune dorsală, cerînd în acelaşi timp bolnavului să se opună acestei mişcări ; se constată că rezistenţa activă, datorită acţiunii lungului peronier lateral, este mult diminuată.

III. *Piciorul plat fixat.* În această fază deformaţia piciorului este fixată şi din această cauză mersul este foarte jenat, sprijinul făcîndu-se pe marginea internă care este acoperită de bătături şi bursite.

Din cauza tracţiunilor ligamentare şi a subluxaţiilor apar procese de artroză deformantă, care accentuează durerea şi fixează deformaţia ce nu poate fi redusă nici sub anestezie. Cu timpul această artroză evoluează spre anchiloză şi în această eventualitate durerile dispar.

Scanned with OKEN Scanner

Plantograma permite aprecierea gradului de prăbuşire a bolţii. În vreme ce, la piciorul normal, marginea internă a amprentei plantare este concavă, deoarece sprijinul se face pe călcîi, metatars şi o bandă îngustă pe marginea externă, în piciorul plat, marginea internă apare mai puţin concavă, rectilinie sau chiar convexă, după gradul de prăbuşire a bolţii (fig. 71).



Fig. 71. — Plantogramă picior plat.

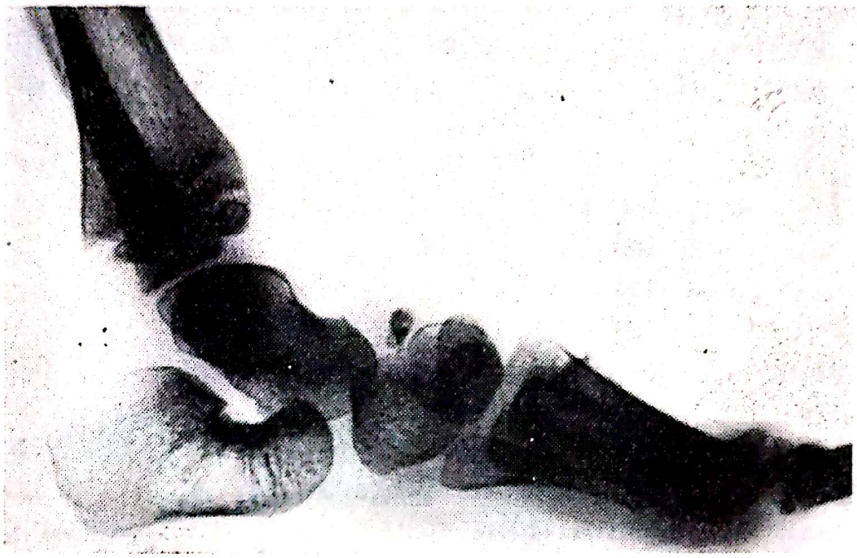

Fig. 72. — Radiografia din profil a unui picior plat.

Radiografia din faţă pune în evidenţă o hipertrofie a scafoidului la partea internă, iar interlinia astragalo-scafoidiană este situată înaintea interliniei calcaneo-cuboidiană, încît articulaţia Chopart are forma de treaptă.

Radiografia din profil arată prăbuşirea bolţii piciorului (fig. 72), orizontalizarea calcaneului, deformarea cuneiformă a scafoidului iar în formele fixate, prezenţa osteofitelor.

Încălţămintea, pe lîngă faptul că poate contribui şi ea la deformarea piciorului este la rîndul ei deformată. La persoanele cu picior plat, gheata este deformată pe faţa internă, acolo unde proemină capul astragalului şi scafoidului, iar talpa şi tocul sînt uzate pe marginea interioară.

Forme clinice. În afara piciorului plat care se întîlneşte la vîrsta adolescenţei şi care se continuă şi la vîrsta adultă, se întîlnesc şi alte forme particulare de picior plat.

Piciorul plat al copilului. La copilul mic, o lărgire a plantogramei nu înseamnă neapărat un picior plat şi acest aspect

Scanned with OKEN Scanner

se datorește adesea unei îngroșări a părților moi, arcul intern fiind normal.

Cu ocazia primilor pași, copilul calcă mai întîi pe marginea externă a piciorului, producînd o pronație a antepiciorului. În acest moment, se produce o solicitare maximă a calcaneului, care poate să-și mențină poziția normală față de astragal sau, cînd ligamentul interosos este deficient (prea lung sau prea lax), cedează la nivelul articulației subastragaliene și se așază în valgus. Acest valgus inițial al calcaneului se agravează progresiv, la mers, și duce la instalarea piciorului plat.

În perioada copilăriei a doua, *rahitismul* poate interveni în geneza piciorului plat, fie prin insuficiența musculo-ligamentară pe care o determină, fie prin deformările osoase pe care le produce la nivelul genunchiului și șoldului (genu-valgum, coxa-vara) obligînd piciorul să se proneze pentru a axa, într-o oarecare măsură, segmentele membrului. În această perioadă, acționează și *bolile infecțioase*, care lasă în urmă o astenie marcată și orice efort, făcut peste posibilitățile organismului, creează condiții favorabile unei deficiențe musculare, care conduce la instalarea unui picior plat.

De asemenea, la această vîrstă, poate fi întîlnit piciorul plat spastic, din cadrul *bolii Little*, care se instalează o dată cu începerea mersului. Din cauza contracției spastice a adductorilor, și pentru a evita frecarea genunchilor în mers, piciorul ia o poziție de valg și solicită în mod deosebit bolta internă care se prăbușește.

Piciorul plat-valg prin sinostoză tarsiană. La adolescenți, uneori, piciorul plat contractat este determinat de o sinostoză între oasele tarsului : calcaneo-scafoidiană sau calcaneo-astragaliană. Alteori sinostoza este incompletă și suprafețele se găsesc unite printr-un țesut fibros (sindesmoză) sau cartilaj (sincondroză).

Aceste sinostoze sînt cunoscute încă de multă vreme : Stieda în 1869 a descoperit sinostoza calcaneo-scafoidiană, iar Zuckerkandl în 1877 descrie sinostoza calcaneo-astragaliană, însă importanța acestor anomalii în patologia piciorului a fost întrezărită mult mai tîrziu.

Lucrările lui Harris și Beath și ale altora au arătat că, în aceste cazuri, departe de a fi vorba de un picior plat-valg, cum afirmau clasicii, se întîlnește mai mult un picior valg și mai puțin un picior plat. Datorită sinostozei, mișcările articulare sînt blocate sau limitate, ceea ce antrenează dezvoltarea mișcărilor compensatoare în celelalte articulații vecine, și prin aceasta se produc tracțiuni capsulo-ligamentare excesive. În stadiul final, tracțiunile ligamentare devin dureroase și determină producerea

Scanned with OKEN Scanner

osteofitelor, mărturie a artrozei deformante care se instalează la nivelul articulațiilor suprasolicitate.

Radiografia este singura în măsură să pună în evidență aceste cazuri de picior contractat prin sinostoză.

Piciorul plat al adulților și bătrînilor. La această vîrstă, piciorul plat este, de obicei, continuarea piciorului plat de la vîrsta adolescenței și de aceea nu prezintă nimic deosebit, în afară de faptul că este fixat. Piciorul plat primitiv al adultului și bătrînului se instalează ca urmare a supraîncărcării prin creșterea în greutate și obezitate. Lipsa unui echilibru între creșterea ponderală și dezvoltarea musculaturii constituie cauza principală a instalării deformației și ea este agravată de factorul profesional.

Această formă clinică se manifestă ca un picior dureros cu dureri iradiate în gambe, coapse sau regiunea lombară și nu prin prăbușirea bolții, deoarece ligamentele sînt scleroase și și-au pierdut elasticitatea. Această formă denumită și „piciorul plat fără picior plat", este de obicei puțin cunoscută și se trădează clinic prin edem, prin caracterul hiperestezic, și mai ales prin durere intensă la presiune pe fața inferioară a articulației astragalo-scafoidiene.

Radiografia arată o decalcifiere osoasă, cu osteofitoză și calcificări ligamentare.

Piciorul plat traumatic. Constituie o formă clinică la care etiologia traumatică este evidentă. Uneori se instalează în urma fracturilor oaselor piciorului (metatarsiene, calcaneu, scafoid, cuboid, fractura maleolei externe etc.) care, prin consolidare vicioasă, duc la prăbușirea bolții, alteori piciorul plat traumatic se produce după o imobilizare prelungită a piciorului (3—4 luni), care determină o atrofie musculară importantă și consecutiv o insuficiență musculară.

Tratament. Tratamentul profilactic. Răspîndirea largă a piciorului plat face ca problema prevenirii acestei deformații să capete o însemnătate deosebită.

Profilaxia începe mai înainte ca micul copil să înceapă să meargă. Cazurile de picior plat congenital vor fi corectate după normele arătate.

De asemenea, copilul nu va fi silit să se ridice în picioare, mai înainte ca el să fi demonstrat spontan că o poate face. Orice grabă din partea părinților de a-și vedea copilul mergînd mai repede poate aduce prejudicii în formarea bolții piciorului.

După ce copilul a început să meargă, trebuie lăsat cît mai mult să umble și să se joace cu picioarele goale ; în acest fel musculatura piciorului, și în special cea flexoare, este liberă să se

Scanned with OKEN Scanner

contracte, dezvoltarea piciorului se face mai armonios. De asemenea, mersul pe teren neregulat, prundiș, constituie un stimulent eficace pentru contracția ritmică și tonificarea musculaturii bolții.

Gimnastica rațională și sportul sînt mijloace de călire a organismului în totalitate și inclusiv a piciorului.

Încălțămintea fiziologică constituie un mijloc de mare valoare pentru menținerea formei corecte și a funcției normale a piciorului.

În profilaxia piciorului plat trebuie rezervat un loc important și igienei. Eforturile fizice pe care trebuie să le facă orice om, atît în procesul de muncă, cît și în îndeletnicirile zilnice, necesită o bună întreținere a piciorului. Curățenia și baia zilnică a picioarelor, masajul și gimnastica sînt metodele cele mai uzuale pe care trebuie să le cunoască și să le practice oricine.

Tratamentul curativ folosește diferite procedee medicale, ortopedice, fizioterapice și chirurgicale pentru corectarea deformației, utilizate în raport cu forma clinică a deformației.

Metode conservatoare. Masajul asigură tonificarea musculaturii gambei și piciorului ; nu trebuie exagerat însă cu această procedură pentru a nu provoca dureri și a nu obosi și mai mult bolnavul.

Gimnastica urmărește același scop de tonificare musculară. Se folosesc, în special, mișcările active în vederea exersării supinației și a flexiunii metatarsienelor. Aceste mișcări sînt cuprinse într-o schemă în care mersul pe vîrful degetelor, mersul pe marginea externă a piciorului, urcatul și coborîtul cîtorva trepte, precum și prehensiunea între degete și restul plantei sînt îmbinate cu mișcări ale membrelor superioare și ale trunchiului. Acest program complex de gimnastică nu trebuie să depășească 10—15 minute și exercițiile se fac cu picioarele goale, dimineața la sculare. Redăm un astfel de program complex de gimnastică, după Cl. Baciu, I. Stoia și T. Dentiu (fig. 73).

Exercițiul nr. 1. În ortostatism, cu picioarele ușor depărtate. Ridicarea pe marginea externă a picioarelor cu flexarea degetelor și antepicioarelor, cu ridicarea laterală a brațelor la orizontală și inspirație profundă. Revenire la poziția inițială cu expirație profundă.

De 5—6 ori.

Exercițiul nr. 2. În ortostatism, cu picioarele în supinație. cu mîinile îndoite la umăr. Ridicarea lentă pe partea anterioară a marginii externe a picioarelor, întinderea brațelor în sus.

Revenire la poziția inițială.

De 3—4 ori.

Scanned with OKEN Scanner

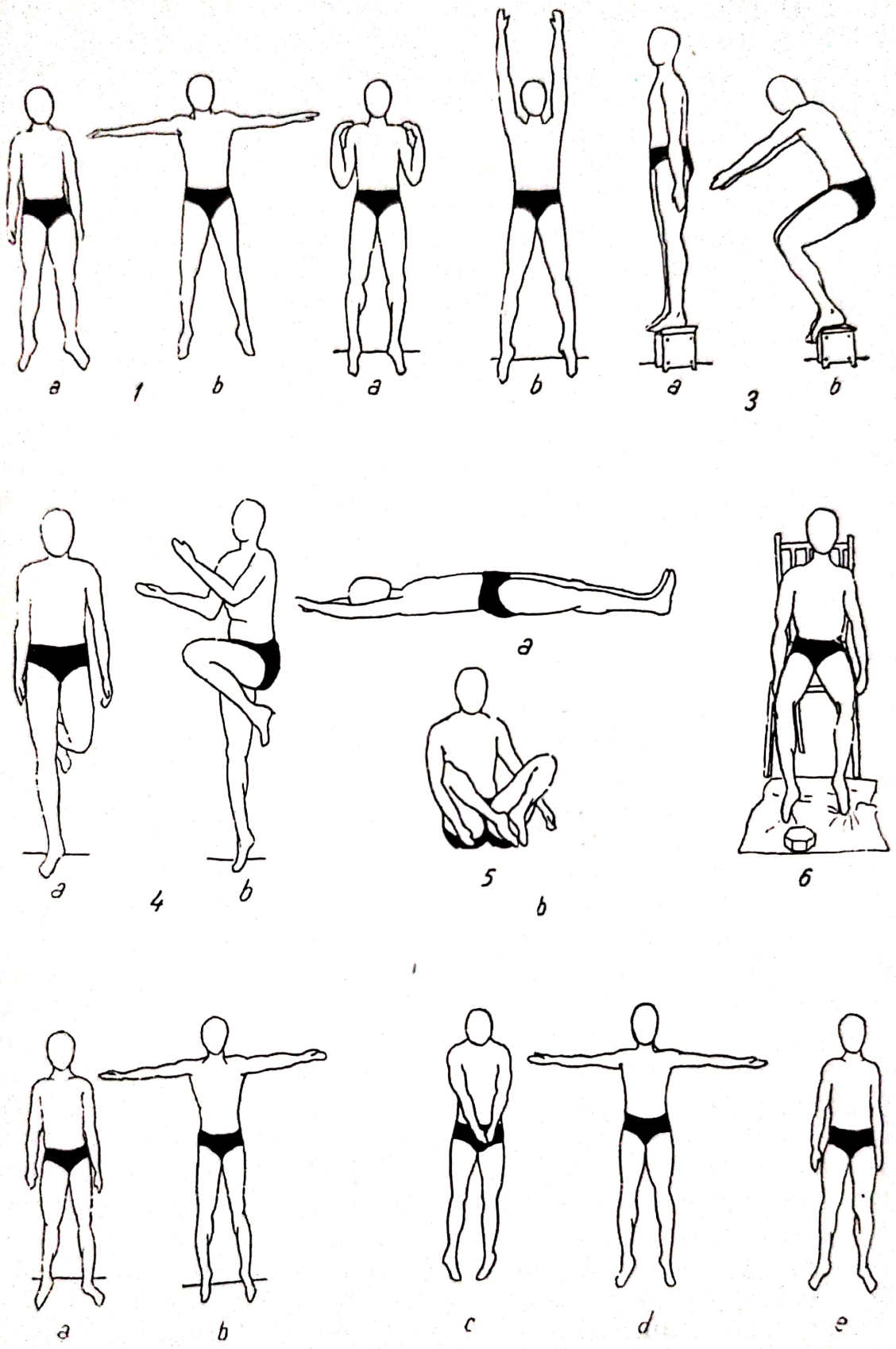

Fig. 73. — Program complex de gimnastică pentru tratamentul picioarelor plate (Baciu, Stoia, Dentiu).

Exercițiul nr. 3. În ortostatism, pe o bancă sau pe un prag mai înalt de ușă, cu picioarele paralele, călcîiele sprijinindu-se și antepicioarele atîrnînd peste margini. Îndoirea genunchilor cu brațele înainte, cu flexiunea forțată a degetelor și antepicioarelor, pe marginea băncii sau a pragului. Revenire la poziția inițială.

De 3—4 ori.

Exercițiul nr. 4. Mers alternativ de 5—10 pași pe vîrfuri, cu călcîiele în afară și cîte 5—10 pași pe călcîie, flexîndu-se degetele și antepicioarele, cu îndoiri de trunchi la cel de al treilea pas, o dată la dreapta și o dată la stînga, încercîndu-se să se atingă cu mîna pămîntul, genunchii fiind ținuți tot timpul întinși.

Exercițiul nr. 5. Într-un picior, menținîndu-se corpul în echilibru. Răsucirea bruscă a corpului și piciorului pendulant spre piciorul de sprijin, provocîndu-se ridicarea puternică de pe sol a marginii interne a piciorului de sprijin și aducerea acestuia în poziție de supinație. Revenire la poziția inițială. Se schimbă apoi membrul inferior de sprijin.

De 2—3 ori pe fiecare picior.

Exercițiul nr. 6. Întins pe spate. Ghemuirea cu genunchiul la piept, cu marginile externe ale plantei pe sol și cu degetele și antepicioarele puternic flectate. Revenire la poziția inițială.

De 4—5 ori.

Exercițiul nr. 7. Se va merge timp de 2—3 minute alternîndu-se : mers pe vîrfuri, mers pe călcîie, mers pe marginea externă a plantelor, cu încrucișarea degetelor înainte, mers pe vîrful picioarelor, cu încrucișarea genunchilor și mersul omidei.

Mersul omidei : pe marginea externă a plantelor, cu degetele și antepicioarele mult flectate, se face o puternică extensie a acestora, urmărindu-se cîștigarea de teren. Se sprijină apoi greutatea corpului pe partea anterioară a marginilor externe plantare, făcîndu-se o flexiune puternică a bolților, astfel ca ambele calcanee să înainteze. Se lasă greutatea corpului pe călcîie și se face extensia înainte a degetelor și antepicioarelor. Și așa mai departe, înaintîndu-se astfel, cu fiecare mișcare cîte puțin. Se vor putea parcurge treptat, distanțe de 20—30 sau chiar 50 de cm.

Exercițiul nr. 8. Jocuri variate. Se vor alege două sau trei din aceste jocuri.

a) Pe un scaun sau pe sol șezînd, se prinde cu degetele puternic flectate un obiect oarecare (creion, bastonaș etc.) și se aruncă cît mai departe.

De 3 ori cu fiecare picior.

Scanned with OKEN Scanner

b) Pe un scaun sau pe sol şezînd, se prinde o minge între plante şi se aruncă cît mai departe.

De 3—4 ori.

c) Stînd în picioare, se ridică cu degetele picioarelor un obiect oarecare (creion, batistă etc.) care trebuie pus pe un scăunel.

De 3—4 ori cu fiecare picior.

d) Pe un scaun sau pe sol, se aşază picioarele pe un cearşaf care este mototolit sub plante prin flexiunea degetelor şi antepicioarelor. Cînd exerciţiul este destul de bine stăpînit se aşază pe cearşaf o greutate de 1/2 kg pînă la 1 kg, care urmează a fi trasă împreună cu cearşaful. Greutatea va fi treptat mărită.

Exerciţiul nr. 9. Sărituri la coardă numai pe vîrfuri, de 2—3 minute.

Exerciţiul nr. 10. În ortostatism, cu picioarele uşor depărtate. Ridicarea pe vîrfuri cu ridicarea braţelor lateral, la orizontală şi inspiraţie profundă. Răsucirea călcîielor în afară, cu lăsarea braţelor în jos pe lîngă trunchi, aplecarea capului înainte, expiraţie profundă. Revenire în poziţie pe vîrfuri, cu ridicarea braţelor lateral la orizontală, cu inspiraţie profundă. Revenire în poziţie iniţială, cu braţele pe lîngă trunchi, cu expiraţie profundă.

De 5—6 ori.

Sporturile, cu condiţia ca ele să nu fie făcute în scop de performanţă, pot fi indicate acestor bolnavi şi în special, acele discipline sportive care pot fi considerate ca tonifiante pentru întregul organism. Astfel alergarea cu picioarele goale pe distanţe mici şi fără viteză excesivă, înotul, mersul cu bicicleta, axul pedalelor fiind aşezat în dreptul scobiturii piciorului, pot fi recomandate la toţi aceşti bolnavi. Este interzisă practicarea unor sporturi ca : sărituri în înălţime şi lungime, ascensiunile, alergări de fond sau semifond, jocurile cu fugă îndelungată (fotbal, baschet, tenis, volei etc.), care obosesc musculatura piciorului şi favorizează prăbuşirea bolţii.

Susţinătorul plantar are rolul de a menţine bolta plantară, reducînd durerile, împiedicînd accentuarea diformităţii şi instalarea fenomenelor artrozice.

Susţinătorul plantar nu trebuie să corecteze piciorul plat prin realizarea numai a unui sprijin subscafoidian, ci să restabilească axele normale ale piciorului anterior şi posterior, refăcînd bolta longitudinală prin pronaţia antepiciorului şi supinaţia călcîiului.

Susţinătorul plantar trebuie să fie corect executat pentru a răspunde următoarelor cerinţe :

— să fie confecţionat după forma corectată a piciorului ;

Scanned with OKEN Scanner

— să susţină bolta plantară, dar, în acelaşi timp, sprijinul subscafoidian să fie suplu şi de înălţime moderată, pentru a nu împiedica mişcarea de resort a piciorului ;

— să nu jeneze funcţia muşchilor, nervilor şi vaselor ;

— să nu fie greu şi să nu ocupe prea mult loc în pantof.

Încălţămintea trebuie să conţină un toc suficient de înalt pentru a relaxa contractura tendonului ahilian. Încălţămintea fără toc sau cu toc redus este obositoare şi accentuează deformarea (de exemplu, pantoful de tenis).

Metodele conservatoare menţionate pot fi utilizate în cazul picioarelor plate reductibile, la orice vîrstă.

În piciorul plat primitiv al adultului şi bătrînului, la care masajul şi gimnastica sînt mai puţin eficace, susţinătorul plantar suprimă tensiunile ligamentare dureroase.

În piciorul plat contractat, baza tratamentului o constituie repausul, prin aplicarea unui aparat gipsat, după reducerea sub anestezie a deformaţiei. Se poate recurge după caz la anestezia rahidiană, narcoză sau infiltrare în articulaţia astragaloscafoidiană cu xilină. După suprimarea contracturii musculare, se reduce piciorul plat, efectuînd cu o mînă supinaţia călcîiului iar cu cealaltă pronaţia antepiciorului. Se aplică apoi un aparat gipsat gambier (cizmă gipsată), modelînd cu podul palmei în timpul întăririi gipsului, bolta internă şi cea metatarsiană. Aparatul gipsat trebuie menţinut două pînă la patru săptămîni, după gravitatea deformaţiei. După scoaterea aparatului gipsat, piciorul devenind suplu, se va putea purta în continuare un susţinător plantar.

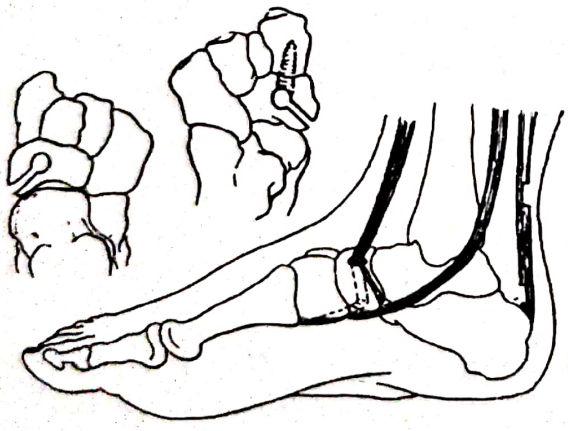

Fig. 74. — Operaţia Young în picior plat reductibil.

Tratamentul chirurgical. În cazurile de picior plat cu valgus accentuat, la persoane peste vîrsta de 10 ani, la care tratamentul ortopedic s-a arătat insuficient, precum şi în cazul piciorului fixat, tratamentul chirurgical este indicat.

Intervenţiile operatorii se efectuează asupra părţilor moi şi asupra scheletului.

În piciorul plat reductibil dar cu valgus foarte accentuat, sînt indicate, în mod special următoarele procedee operatorii :

Young alungeşte, dacă este nevoie, mai întîi tendonul ahilian, apoi face un tunel vertical în scafoid, prin care trece tendonul gambierului anterior (fig. 74). Prin această deviere a direcţiei

Scanned with OKEN Scanner

tendonului, scafoidul şi capul astragalului sînt mai bine susţinute.

Miller recurge la fixarea prin artrodeză a mai multor articulaţii mici ale tarsului. În acest scop croieşte un lambou fibro-periostic pe faţa internă a scafoidului şi primului cuneiform, care este pediculat posterior şi care cuprinde pe faţa sa profundă o lamelă din oasele amintite. După reclinarea lamboului fibros procedează la rezecţia cartilajului din articulaţiile scafo-cuneană, şi cuneo-metatarsiană, lărgind această rezecţie după necesitate pînă obţine o corecţie satisfăcătoare a piciorului plat. Apoi coboară primul metatarsian şi fixează de baza sa, sub tensiune, lamboul fibro-periostic, după ce a fost trecut pe sub tendonul gambierului anterior (fig. 75).

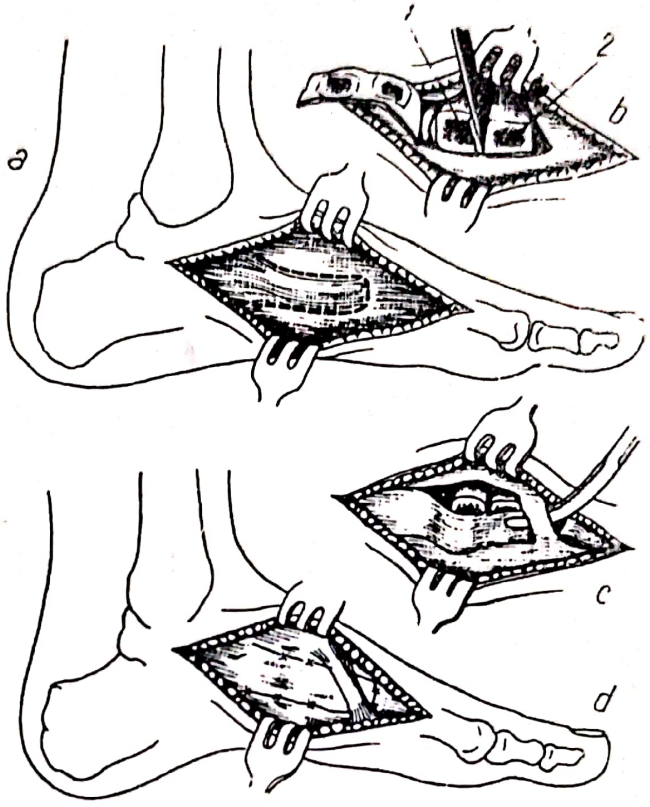

Fig. 75. — Operaţia Miller în piciorul plat reductibil. (1. Scafoid, 2, cuneiform).

Hoke descoperă printr-o incizie internă, articulaţia scafo-cuneană. Cu dalta extirpă cartilajul articular de pe scafoid şi primele două cuneiforme şi reface bolta piciorului prin aşezarea primului metatarsian în flexiune plantară. Cu piciorul în această poziţie de reducere, rezecă din scafoid şi primele două cuneiforme un bloc osos de formă dreptunghiulară, în care introduce o grefă de os cortical, prelevată din tibie (fig. 76).

După operaţie, se imobilizează piciorul în aparat gipsat gambier, modelînd cu îngrijire bolta internă. Aparatul gipsat se poate face în doi timpi : menţinînd piciorul cu primul metatarsian în flexiune plantară şi călcîiul în supinaţie, se fixează mai întîi piciorul. După ce gipsul s-a întărit, piciorul este flectat dorsal, pînă la unghi drept şi se completează aparatul gipsat. După 4 săptămîni, se schimbă cu un aparat gipsat de mers, care se menţine încă patru săptămîni ; după scoaterea gipsului se aplică susţinător plantar.

Scanned with OKEN Scanner

Rădulescu fixează bolta refăcută printr-un transplant tibial cu care prinde, ca într-o frigare, baza primului metatarsian, cuneiformul respectiv, cuboidul și calcaneul (fig. 77). Cînd val-

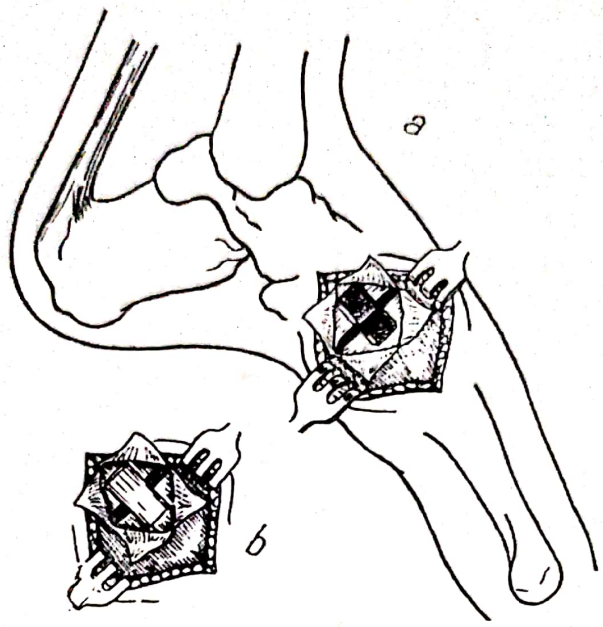

Fig. 76. — Operația Hoke în piciorul plat reductibil.

gusul este prea accentuat, aplică un al doilea grefon astragalo-calcanean, ca în începuirea bicefalică a lui Ombrédanne.

În *piciorul plat fixat* și dureros, operația cea mai sigură este artrodeza, care, prin rezecții minime și bine orientate, permite să se obțină o corecție bună și o stabilitate a reducerii.

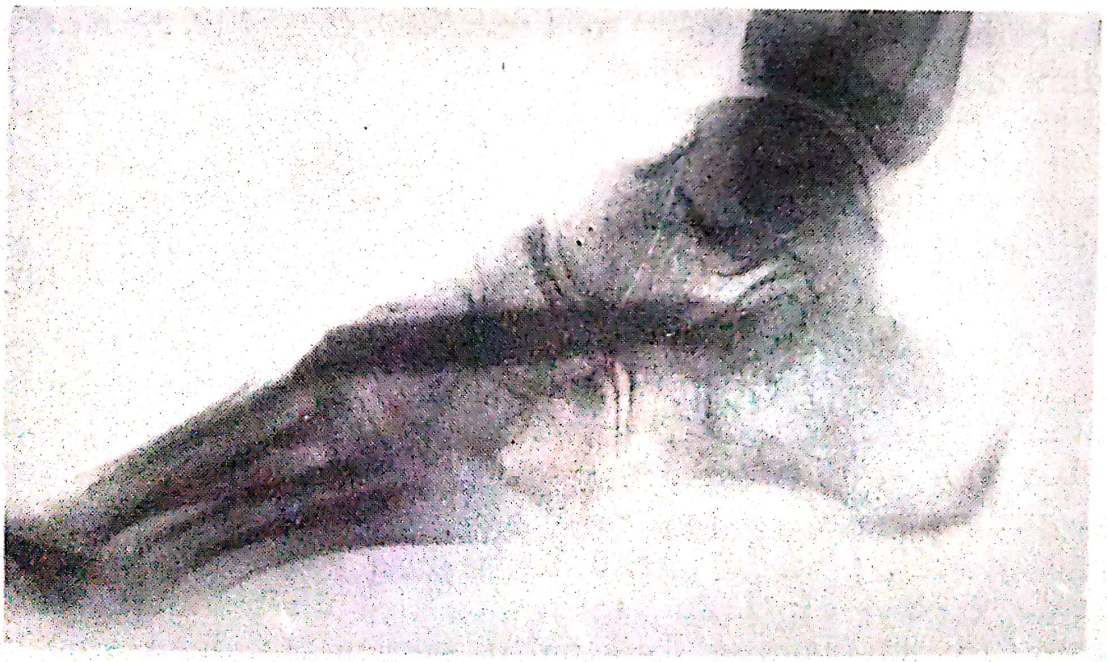

Fig. 77. — Operația Rădulescu în piciorul plat.

Scanned with OKEN Scanner

PICIORUL SCOBIT ESENȚIAL

(piciorul scobit progresiv al adolescenților)

Piciorul scobit constituie opusul piciorului plat, și reprezintă, după cum se exprimă Böhler, imaginea în oglindă a acestuia.

Accentuarea bolții piciorului se face, fie prin apropierea celor două jumătăți, anterioară și posterioară, ale bolții, fie numai una din acestea coboară și se apropie de centrul bolții. Cînd componenta calcaneană coboară și se apropie de cea metatarsiană, se produce un picior scobit posterior, așa cum găsim în poliomielită. Cînd metatarsul este cel care coboară și se apropie de calcaneu, se produce piciorul scobit anterior, caracteristic deformației de care ne ocupăm. Pe lîngă accentuarea arcuirii bolții, piciorul scobit esențial se însoțește și de deformarea în gheară a degetelor (fig. 78).

Trebuie reținut faptul că piciorul scobit prin el însuși constituie doar un simptom și nu o entitate. El apare ca urmare a numeroase cauze, dintre care unele sînt cunoscute (spina bifidă, poliomielită, boala Friedreich, mielosclerozâ, boala Charcot-Marie etc.), iar altele rămîn să fie elucidate. În această ultimă categorie, la care cauza bolii este încă neprecizată, se încadrează piciorul scobit esențial sau idiopatic.

Deformarea piciorului se petrece în jurul vîrstei de 10—12 ani. Rareori această deformare începe mai devreme, la 7—8 ani, și excepțional depășește 14 ani.

Ambele picioare pot fi deformate simetric, dar mai frecvent un singur picior începe să se deformeze iar celălalt după 1—2 ani. În această eventualitate, primul picior interesat este și cel mai deformat. Unilateralitatea deformării este mai puțin frecventă.

În raport cu sexul, băieții sînt mai frecvent lezați decît fetele, fără ca această predominanță să fie izbitoare.

Scanned with OKEN Scanner

Examenul clinic. Deformaţia piciorului se instalează *insidios.* Mai întîi, apare o nesiguranţă la mers, ceea ce face pe copil să cadă uşor. Ulterior, o dată cu perioadele de creştere, apare şi deformarea piciorului, care se însoţeşte de o uşoară şchiopătare la mers. Cînd deformarea s-a instalat, ea se caracterizează prin accentuarea bolţii plantare. Porţiunea calcaneană a

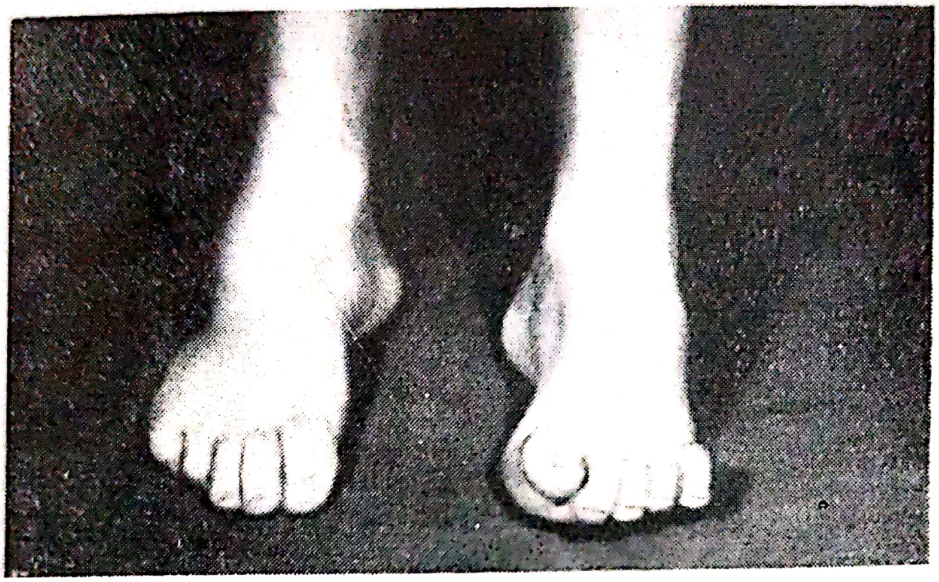

Fig. 78. — Picior scobit esenţial.

bolţii rămîne neschimbată în raporturile sale faţă de axa gambei, sau uneori se găseşte în uşor echin, dar niciodată în talus cum se întîlneşte la piciorul scobit poliomielitic. Porţiunea cea mai arcuită a bolţii se găseşte la nivelul primului metatarsian, care, uneori, formează un unghi de 90° cu axa postpiciorului.

În acest fel, pe faţa plantară a piciorului, ia naştere *cavusul,* în vreme ce pe faţa dorsală se produce o gibozitate, formată din capul astragalului şi scafoid, dar mai frecvent din baza metatarsianului şi cuneiforme, care ridică tendoanele extensoare ale degetelor, producînd retracţia dorsală a primei falange. Prin aceasta, tendoanele flexoare sînt alungite şi ca atare, ultimele două falange ale degetelor se plasează în flexiune accentuată, ducînd la deformarea în gheară a degetelor.

Deasupra gibozităţii se poate forma o bursită dorsală, care jeneză apreciabil piciorul în încălţăminte. Degetele retractate în grifă şi subluxate reduc suprafaţa de sprijin pe sol a antepiciorului, acest sprijin rămînînd să se facă numai prin capetele metatarsienelor. Sub capul metatarsienelor, apare o bătătură, care adesea se inflamează, producînd dureri şi jenă la mers. Este lesne de înţeles că pentru ameliorarea sprijinului anterior, trebuie avut în vedere şi corecţia degetelor vicios retractate.

Scanned with OKEN Scanner

Poziția de echin a piciorului nu se întîlnește la începutul deformării, decît într-un număr restrîns de cazuri, pentru ca mai tîrziu, cînd deformația s-a accentuat, echinismul să fie constant și să se asocieze cu un grad ușor de varus.

Postpiciorul se dispune în supinație în faza de sprijin pentru a compensa pronația antepiciorului, în special a metatarsianului I, care tinde să se verticalizeze. Această supinație explică în bună măsură instabilitatea și suferințele piciorului cavus.

La începutul evoluției, cînd diformitatea este reductibilă, corectarea pronației antepiciorului înlătură instabilitatea. Cînd diformitatea devine fixă, corectarea pronației este inoperantă. Numai corectarea chirurgicală a postpiciorului supinat poate asigura un bun sprijin al antepiciorului, ceea ce este foarte important, după Méary, în tratamentul piciorului scobit.

Lungimea membrului bolnav este mai mică cu 1—3 cm, iar scurtarea interesează coapsa și gamba. Piciorul, prin existența cavusului, este cu atît mai scurt, cu cît bolta este mai arcuită. De partea membrului bolnav, se constată, în mod obișnuit, *o amiotrofie*, care este mai importantă la nivelul moletului, putînd varia de la 1 la 3 cm, și mai puțin evidentă la nivelul coapsei.

Reflexele osteotendinoase și cele cutanate sînt în general normale ; unii autori semnalează o ușoară diminuare a reflexului rotulian.

Mersul este caracteristic. În mod normal, călcîiul este primul care se sprijină pe pămînt, în momentul în care piciorul oscilant devine picior de sprijin și apoi sprijinul se desfășoară pe întreg piciorul dinapoi către înainte. În piciorul scobit, contactul cu solul se face mai întîi la nivelul antepiciorului și pe măsură ce sprijinul se accentuează, piciorul se desfășoară dinainte spre înapoi, ultima regiune care se sprijină pe pămînt fiind călcîiul. Cînd sprijinul pe picior este total, cavusul dispare și piciorul are un aspect normal, dar de îndată ce piciorul devine din nou oscilant, cavusul reapare. Acest ritm inversat în sprijinirea piciorului pe pămînt face ca mersul să apară sacadat. Cînd deformația este bilaterală și se asociază cu echinismul, mersul devine caracteristic, ca de galinaceu, iar căderile și entorsele sînt frecvente.

Plantograma este variabilă, în raport cu gradul deformării piciorului. În formele suple, impresiunea plantară este asemănătoare cu cea a unui picior plat. Dacă cavusul este mai accentuat și mai puțin reductibil la presiune, plantograma arată o exagerare a sprijinului pe călcîiul anterior, care se lărgește în dreptul capului primului metatarsian, iar banda externă a pi-

Scanned with OKEN Scanner

ciorului este diminuată (fig. 79 b). Într-o formă mai avansată, cînd retracția aponevrozei plantare este accentuată și piciorul este în ușor echin, plantograma piciorului arată dispariția marginii externe (cavus accentuat) iar amprenta călcîiului posterior apare diminuată (fig. 79 a). Cînd piciorul scobit se însoțește de retracție în gheară a degetelor (picior scobit anterior), planto-

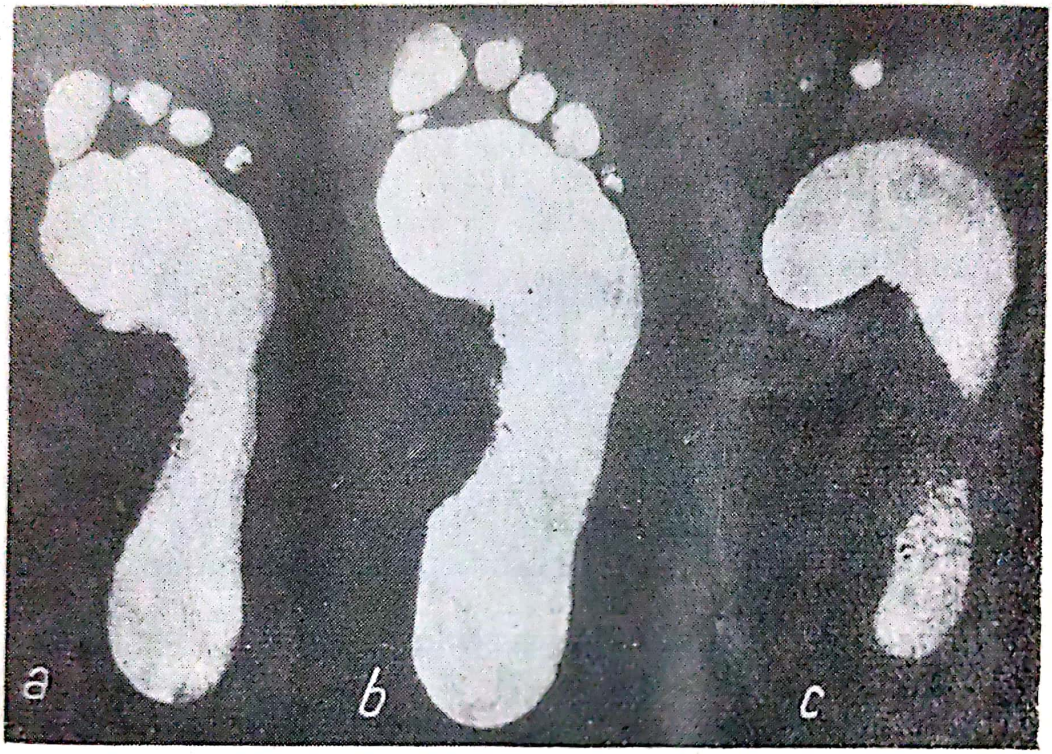

Fig. 79 — Plantogramă picior scobit.

grama pune în evidență o accentuare a sprijinului pe partea anterioară a piciorului, marginea externă a piciorului apare aproape normală, însă amprenta degetelor lipsește (fig. 79 c).

Radiografia din profil a piciorului, în formele incipiente, nu pune în evidență modificări osoase, ci numai o dispoziție caracteristică a oaselor în sensul că unghiul scobiturii bolții (α), unghiul Hibbs, este mai mic decît 138°, ajungînd în formele grave pînă la 80°. De asemenea, unghiul de mers al metatarsianului I (β) crește de la 23° cît este normal la 30—50°, iar unghiul de mers al calcaneului (γ) crește de la 21° pînă la 25—30° (fig. 80 a).

Méary folosește în măsurarea gradului diformității unghiul format de axul astragalului cu axul primului metatarsian. În piciorul scobit, unghiul este deschis în jos, în timp ce la piciorul normal, ambele axe sînt în prelungire.

Pe radiografia din față, este important de măsurat unghiul de adducție a metatarsianului I (δ), care, la piciorul normal,

este de 17°, iar în cazurile de picior scobit, cu adducţia antepiciorului, creşte la 20—25° (fig. 80 b).

La nivelul oaselor tarsului se găseşte uneori o inflexiune a gîtului astragalului, iar calcaneul poate prezenta o verticalizare a marii tuberozităţi posterioare şi o hipertrofie a acesteia, asemănătoare cu cea întîlnită în piciorul talus-cavus paralitic. Dege-

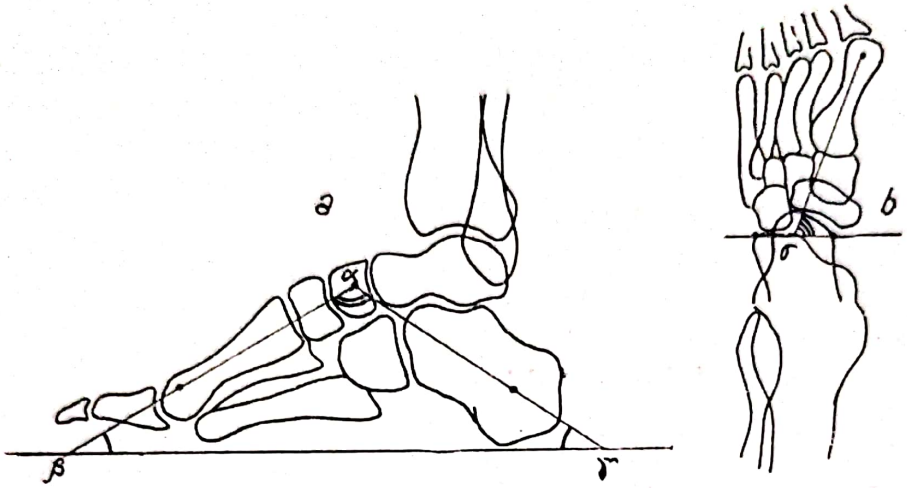

Fig. 80.
a — Parametri unghiulari a piciorului.
b — Unghiul de adducţie al metatarsului I.

tele sînt subluxate pe faţa dorsală a capului metatarsienelor şi retractate în gheară. Cînd piciorul scobit este accentuat, cu timpul, la nivelul articulaţiilor, se constată leziuni de artroză deformantă.

Evoluţie şi prognostic. La început, diformitatea este suplă şi, în unele cazuri, ea poate să rămînă ca atare multă vreme. De obicei, pe măsură ce trece timpul, diformitatea devine rigidă, este din ce în ce mai greu de redus ortopedic şi totodată tinde să se accentueze prin retracţia tuturor părţilor moi (tendonul ahilian, tendoanele extensorilor, aponevroza plantară etc.) ; toate aceste formaţiuni fac coardă sub tegumente cînd se încearcă redresarea deformaţiei.

Această evoluţie constantă a deformaţiei către fixare şi accentuare este caracteristică piciorului scobit esenţial.

Concomitent cu accentuarea deformaţiei, mersul se face din ce în ce mai greoi şi devine şchiopătat din cauza bătăturilor care se produc sub capetele metatarsienelor şi la nivelul degetelor retractate în gheară, precum şi din cauza echinismului, care se accentuează. Pe lîngă şchiopătare la mers, cu timpul se asociază şi dureri importante, care fac ca bolnavii să nu mai poată merge sau să stea în picioare un timp mai îndelungat.

Scanned with OKEN Scanner

Diagnostic. Diagnosticul piciorului scobit esențial este ușor de făcut, avînd în vedere caracterul progresiv al deformației, apariția la vîrsta copilăriei a doua și asocierea frecventă cu *spina bifida oculta.*

Deoarece diformitatea apare ca manifestare clinică și în cadrul unor afecțiuni generale sau a bolilor sistemului nervos, este necesar să fie cunoscute aceste eventualități și diagnosticate ca atare.

Astfel, piciorul scobit poate apărea în cursul *nevritelor periferice* de natură *traumatică,* după fracturi sau contuzii ale gambei, fiind produs prin retracția musculo-aponevrotică, ca și în polinevrita prin intoxicație cu plumb, sau în nevrita interstițială hipertrofică Dejerine-Sottas.

În leziunile degenerative ale sistemului nervos (boala Wilson, pseudoscleroza Westphall etc.), ca și în unele sindroame extrapiramidale (boala Parkinson) se poate întîlni un picior scobit simplu sau asociat (picior scobit varus-echin).

Piciorul scobit din eredoataxia cerebeloasă (boala Friedreich) poate să preteze la confuzia cu piciorul scobit esențial. În boala Friedreich, boală ereditară și familială, piciorul scobit este bilateral și rămîne multă vreme reductibil, însă se asociază cu un mers dezordonat, nesigur, uneori cu nistagmus.

Piciorul scobit poliomielitic se aseamănă cel mai mult ca formă și mecanism de producere cu piciorul scobit esențial. *Piciorul scobit talus* apare după paralizia tricepsului sural și realizează un picior scobit posterior. *Piciorul scobit prin contractura lungului peronier* lateral și paralizia gambierului anterior se caracterizează printr-o atitudine de abducție și valgus și nu se însoțește de grifă digitală. *Piciorul scobit echin* cu grifă digitală se observă în unele forme de paralizie difuză, cînd tricepsul lezat parțial se retractează, determinînd echinul.

Piciorul scobit după paralizia musculaturii scurte a piciorului, în special a interosoșilor, adductorului și scurtului flexor al halucelui, se însoțește de grifă digitală și de retracția musculaturii plantare.

Piciorul scobit din cadrul *amiotrofiei Charcot-Marie* se însoțește de atrofie musculară tipică a porțiunii distale a membrelor inferioare, atrofie care se oprește brusc la nivelul coapsei, realizînd aspectul clasic de picior de cocoș. De asemenea, absența reflexului ahilian și tulburările de sensibilitate profundă orientează diagnosticul. În amiotrofia Charcot-Marie, piciorul scobit are o tendință la agravare continuă și la recidivă după operație.

Piciorul scobit poate apărea și în cazul afecțiunilor conului terminal medular și cozii de cal. Procese compresive, sechele

Scanned with OKEN Scanner

posttraumatice, angiomatoza pot sta la baza instalării diformității.

În *malformațiile congenitale ale măduvei terminale (spina-bifida)*, sau în anomaliile canalului rahidian (rahischisis posterior, hipertrofia ligamentului galben, îngroșări ale sacului dural, epidurite cronice etc.), rădăcinile nervoase ale cozii de cal pot

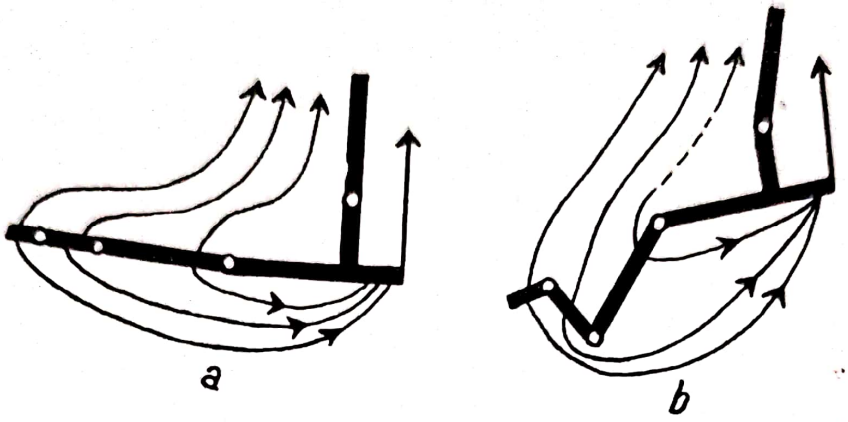

Fig. 81. — Mecanismul de producere a piciorului scobit (Ombrédanne).

fi înglobate sau comprimate și piciorul scobit poate să se constituie în mod lent.

Pentru unii autori, piciorul cavus intră în grupul mielodisplaziilor degenerative, pentru alții este o manifestare ce ține de *status disraficus* al lui Brémer.

Mecanismul de producere al piciorului scobit. Piciorul scobit apare în urma dezechilibrului grupelor musculare și el constituie o diformitate dinamică (Hackenbroch). Dezechilibrul muscular poate fi datorit paraliziei unui mușchi sau contracturii antagonistului său. Ombrédanne a demonstrat pe un model de picior alcătuit din patru segmente articulate, menținute prin benzi elastice că interceptarea uneia din benzi, duce la dezechilibrarea celorlalte și segmentele mobile ale modelului se înclină în zig-zag (fig. 81). Meyer arată că supinația călcîiului se datorește unei hipertonii a mușchilor supinatori, dintre care cea a gambierului posterior este mai importantă. Acest mușchi, în cazul piciorului scobit, se inseră mult înainte pînă la baza metatarsienelor 1—4 și prin aceasta, pe lîngă supinația călcîiului și coborîrea cuneiformelor, poate să coboare și metatarsienele 1—4. Hipertonia musculaturii scurte a plantei contribuie și ea la coborîrea capetelor metatarsienelor și prin aceasta la accentuarea scobiturii bolții. Dezechilibrul dintre gambierul anterior și lungul peronier lateral, în favoarea peronierului, face ca extensorii degetelor să-și asume funcția de ridicători ai piciorului și

Scanned with OKEN Scanner

duc astfel la instalarea grifei digitale. Falangele bazale ale degetelor subluxate dorsal apasă la rîndul lor pe capetele metatarsienelor, accentuînd deplasarea plantară a acestora.

În formarea grifei digitale primare s-a incriminat adesea o slăbiciune a mușchilor interosoși (Duchenne, Scherb, Gorres etc.). În formele mielodisplastice, arată Scherb, dezvoltarea mușchilor interosoși este frînată prin dezvoltarea întîrziată a segmentelor inferioare ale măduvei, astfel că acțiunea lor de flexiune plantară a primei falange a degetelor lipsește. Din cauza acțiunii exclusive a extensorilor scurți inserați pe prima falangă, care nu mai sînt contrabalansați de antagoniștii lor, falanga bazală se subluxează dorsal, în vreme ce ultimele falange se flectează. Dacă interosoșii intră, în sfîrșit, în acțiune (după terminarea dezvoltării segmentelor medulare), fiind de astădată situați dorsal și nu plantar față de axul articulației metatarso-falangiene, accentuează și mai mult hiperextensiunea degetelor.

Tratamentul ortopedic. La copilul mic, cu diformitate puțin accentuată și reductibilă, se poate încerca alungirea părților moi plantare prin manipulări zilnice executate de părinți. În acest scop, cu o mînă se efectuează o presiune pe capetele metatarsienelor, încercînd redresarea bolții plantare, în timp ce cealaltă mînă menține călcîiul. În același scop, Hohmann recomandă mersul pe vîrfuri, urcînd un plan înclinat, care favorizează întinderea mușchilor și aponevrozei plantare. Gimnastica activă permite tonificarea lombricalilor, folosind în acest scop mișcările de apropiere și depărtare a degetelor, ca și prehensiunea unor obiecte mici.

Acest tratament kineziterapic, folosit vreme îndelungată, poate fi aplicat cazurilor incipiente și reductibile, permițînd o oprire temporară a evoluției.

Susținătorul plantar poate fi utilizat în cazurile de picior scobit foarte dureros, cînd există o contraindicație operatorie. În această situație, piesa principală a susținătorului o constituie sprijinul median retrocapital care degajează capetele metatarsiene. La talpa încălțămintei, se aplică, cu efecte bune, o bară transversală retrocapitală, din piele sau cauciuc, care se întinde oblic de la marginea internă la cea externă a antepiciorului și care calmează bolnavul prin lărgirea suprafeței anterioare de sprijin și diminuarea presiunii sub capetele metatarsienelor. Corectarea poziției de varus a călcîiului se face printr-un adaos din talpă pe partea externă a tocului încălțămintei.

Tratamentul chirurgical. În cazul piciorului scobit retractat, metodele ortopedice de tratament nu mai au nici un sens de a fi indicate și numai tratamentul chirurgical poate să rezolve

Scanned with OKEN Scanner

această formă clinică. După scopul pe care îl vizează, tratamentul chirurgical cuprinde mai multe grupe de intervenţii :

a) *Intervenţii în scopul corijării leziunilor nervoase răspunzătoare de dezechilibrul muscular.*

— Operaţii ce se adresează spinei bifida.

Denervarea selectivă a musculaturii scurte a piciorului care este hipertonă (flexorii scurţi ai degetelor, adductorul halucelui, carnea pătrată Silvius) prin neurotomia plantarului intern şi uneori a plantarului extern (Garceau). Această operaţie nu este însă indicată, căci nu are sens să se corecteze deficienţa unor muşchi prin paralizia definitivă a antagoniştilor lor.

b) *Intervenţii în scopul corectării retracţiei părţilor moi plantare :*

— aponevrotomia plantară simplă, utilizată altădată, dă rezultate slabe, căci retracţia interesează şi părţile profunde ale plantei ;

— operaţia lui Steindler este mai eficace. Printr-o incizie lungă, pe marginea internă a piciorului, ea dezinseră toate elementele musculare şi fibroase de pe tuberozitatea posterioară a calcaneului, şi în special puternicul ligament calcaneo-cuboidian. După operaţie, piciorul este imobilizat în hipercorecţie, într-un aparat gipsat cu care bolnavul merge timp de 6 săptămîni. Această operaţie nu este suficientă pentru a corecta singură diformitatea, căci recidivele se produc constant. De aceea, este folosită ca intervenţie de aşteptare sau în asociere cu alte operaţii musculare sau osoase.

c) *Intervenţii în scopul corijării dezechilibrului muscular.*

Pentru corectarea dezechilibrului muscular, care stă la baza formării piciorului scobit, s-au propus numeroase procedee de transplantări musculare. Aceste procedee sînt indicate mai ales cînd piciorul scobit este reductibil şi se însoţeşte de retracţie în gheară a degetelor. Ele vizează ridicarea capetelor metatarsienelor şi corectează, în acelaşi timp, grifa digitală.

— În acest scop, Scherb, Brandes şi Jones recomandă transplantarea tendoanelor extensorilor degetelor pe metatarsienele corespunzătoare.

— Pentru a restabili echilibrul dintre forţa de tracţiune a gambierului posterior şi lungul peronier lateral şi pentru a ridica, în acelaşi timp, capetele metatarsienelor, Erlacher foloseşte transpoziţia premaleolară a acestor muşchi pe care-i suturează în ansă după ce-i trece pe sub capetele metatarsienelor 1—4. Totodată asociază acestei transplantări musculare şi secţiunea aponevrozei plantare şi a flexorilor scurţi (Steindler).

Scanned with OKEN Scanner

— Pentru corectarea grifei digitale, Görres fixează tendoanele flexorilor lungi ai degetelor pe baza primei falange, suplinind prin această transplantare insuficiența mușchilor interosoși.

— Alte operații tind să restabilească disproporția dintre gambierul anterior, mai slab, și lungul peronier lateral, mai puternic, prin transpoziția lungului peronier pe baza metatarsianului al V-lea (Hackenbroch) sau a celor patru tendoane ale extensorului comun pe al treilea cuneiform (Hibbs). Ele realizează o ridicare a piciorului, acționînd direct asupra tarsului, fără a utiliza pîrghia degetelor sau metatarsienele.

d) *Intervenții în scopul corijării deformațiilor osoase.*

În cazurile de picior retractat și inveterat, intervențiile numai pe părțile moi (aponevrotomie, transplantări musculare) nu mai sînt suficiente pentru a redresa diformitatea. Osteotomiile, rezecțiile osoase cuneiforme și artrodezele constituie operațiile de bază, în funcție de gradul deformării.

— *Osteotomia cuneiformă cu baza externă a tuberozității posterioare a calcaneului* constituie pentru Dwyer operația care, la copii și chiar la adulți, este suficientă pentru a corecta complexitatea deformației piciorului, în special supinația calcaneului. În completare, asociază mai tîrziu și o rezecție cuneiformă în articulația Lisfranc, sau o dezinserție a aponevrozei plantare. Fixarea osteotomiei o face cu agrafe.

— *Tarsectomiile cuneiforme* practicate la nivelul scheletului medio-tarsian constituie operațiile cele mai frecvent utilizate.

Operația clasică constă în practicarea unei rezecții cuneiforme sau mai bine trapezoidală cu baza dorsală la nivelul articulației Chopart (fig. 82 a).

Inconvenientul principal al tarsectomiei îl constituie blocarea articulației Chopart și scurtarea mare a piciorului după rezecție.

— Pentru a menține mișcarea în articulația medio-tarsiană s-a propus rezecția extraarticulară. Steindler practică rezecția cuneiformă la nivelul gîtului astragalului și cuboidului, respectînd suprafețele cartilaginoase.

— Cole, Brockway fac tarsectomia anterioară scafo-cuneană. Limita posterioară a cuiului osos trece prin scafoid și cuboid, iar cea anterioară la nivelul cuneiformelor și partea anterioară a cuboidului (fig. 82 b). Această tarsectomie anterioară corectează foarte bine piciorul, cînd cavusul nu este prea accentuat și nu se însoțește de devierea calcaneului (fig. 83).

Cum însă piciorul scobit se însoțește adesea de devierea calcaneului în varus sau talus, este necesar să se asocieze rezecției medio-tarsiene și una subastragaliană cu baza externă, realizîndu-se dubla artrodeză Ducroquet-Launay (fig. 82 c); se

Scanned with OKEN Scanner

obţine totodată ridicarea calcaneului şi relaxarea aponevrozei plantare şi a tendonului ahilian.

— Brittain, Brewster şi Larson corectează diformitatea prin rezecţii largi în articulaţia medio-tarsiană şi subastragaliană (fig. 82 d).

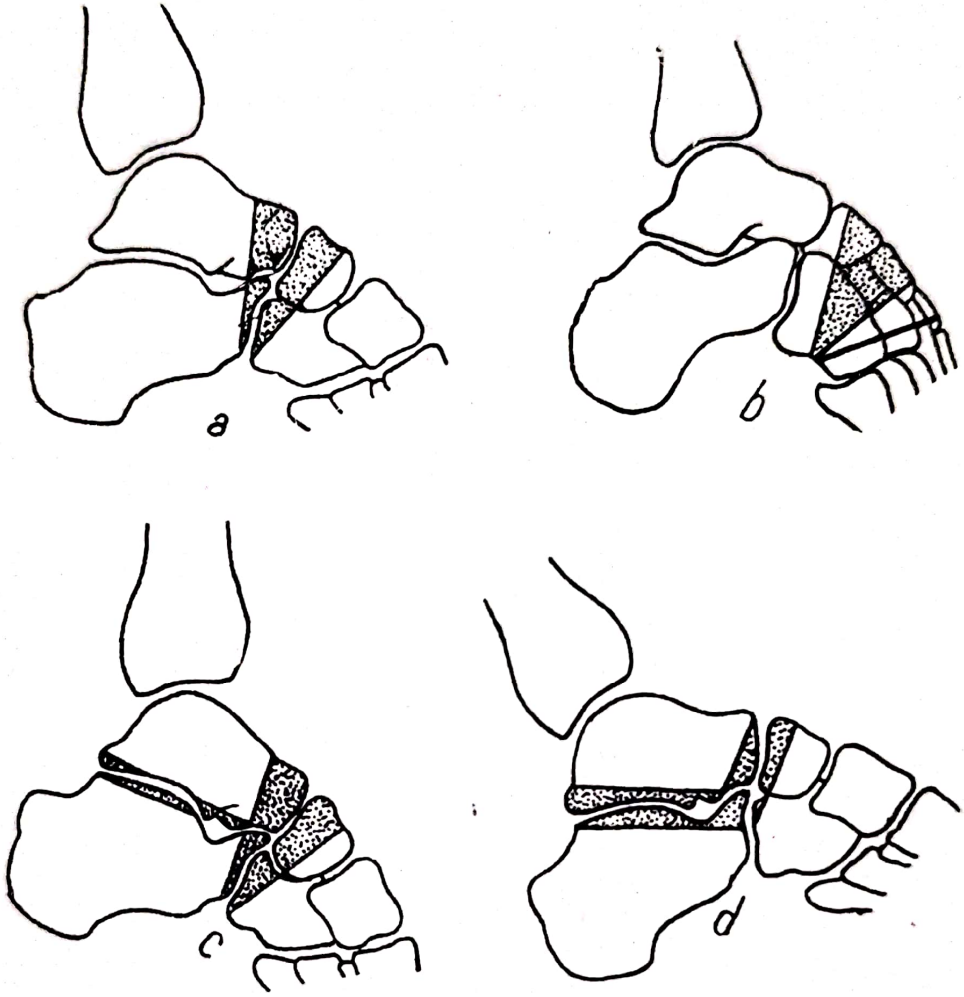

Fig. 82.
a — Tarsectomie cuneiformă dorsală directă. b — Tarsectomie anterioară Cole. c — Tarsectomie cu artrodeză subastragaliană d — Operaţie Brittain-Brewster-Larson.

— În cazurile în care primul metatarsian era singurul înclinat, Hackenbroch, Finochietto şi Vals au practicat rezecţia cuneiformă cu baza dorsală, a metatarsianului.

— Lelièvre, plecînd de la această intervenţie şi de la faptul că partea esenţială a deformaţiei se găseşte la nivelul metatarsului, propune metatarsectomia trapezoidală, care permite ridicarea în bloc a metatarsienelor. Limita posterioară a cuiului osos rezecat este situată la nivelul bazei metatarsienelor, înaintea liniei Lisfranc, fiind perpendiculară pe axul piciorului posterior, iar limita anterioară este perpendiculară pe metatars. Este

Scanned with OKEN Scanner

o operaţie simplă, dar are neajunsul că produce o deformare „în baionetă".

Cînd cavusul se asociază cu varusul postpiciorului, autorul completează operaţia cu o rezecţie subastragaliană cu baza

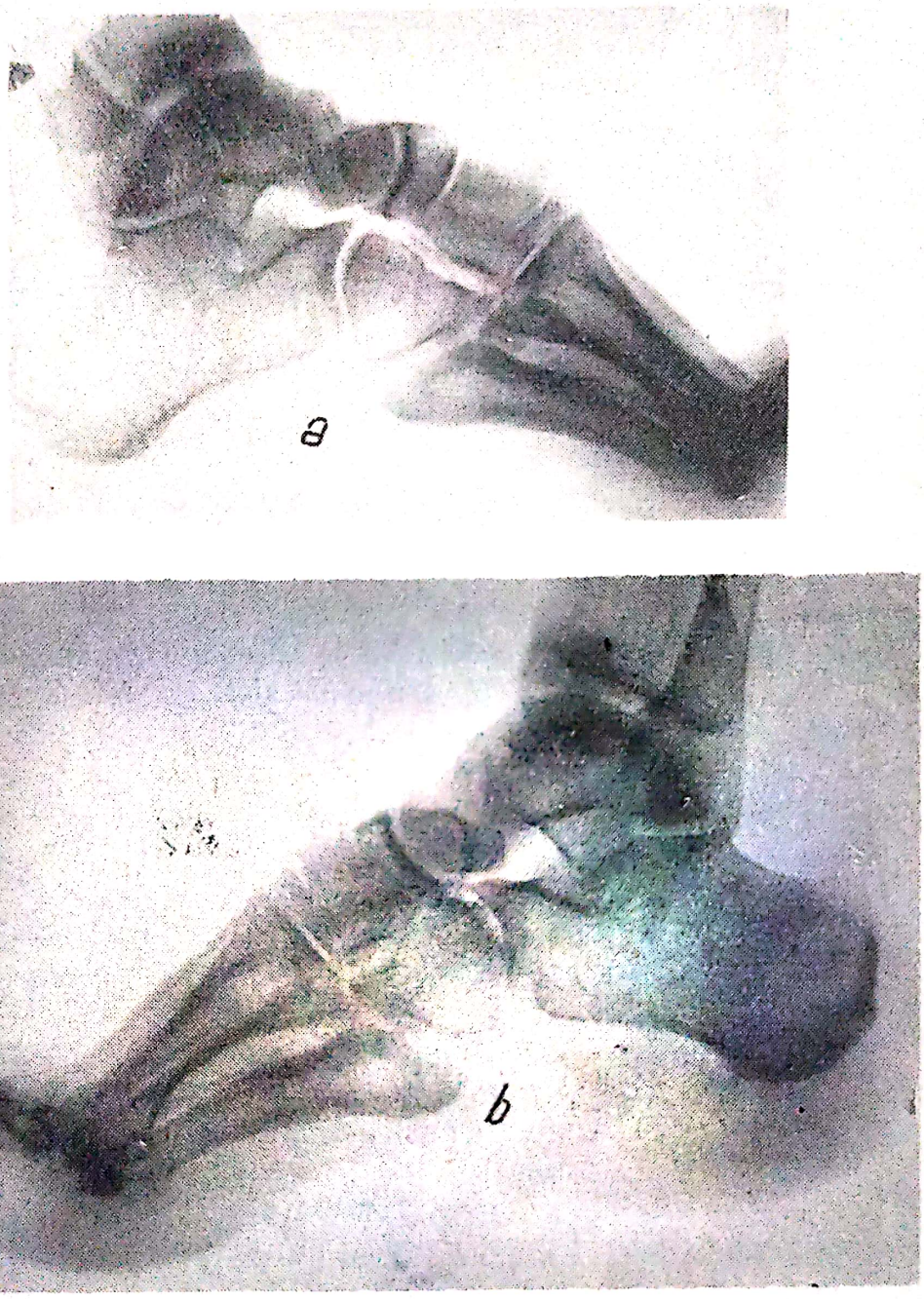

Fig. 83. — Tarsectomie anterioară Cole.
a — Înainte de operaţie. b — După operaţie.

externă. Dacă cavusul se însoţeşte de valgus, printr-o incizie scurtă externă, deschide sinusul tarsului şi fără avivare, introduce un grefon osos care blochează pronaţia calcaneului, supinaţia rămînînd normală.

Scanned with OKEN Scanner

Sistematizînd indicaţiile terapeutice în piciorul scobit, trebuie să arătăm că acestea sînt în raport cu gradul deformării şi vîrsta bolnavului.

În piciorul scobit simplu, reductibil, la copii între 7 şi 12 ani, este indicat tratamentul ortopedic, iar în unele forme mai evoluate, se execută transplantarea extensorului halucelui pe gîtul primului metatarsian (Scherb), asociată cu dezinserţia plantară, în aşteptarea vîrstei artrodezei.

În piciorul scobit retractat, operaţia lui Steindler, asociată cu transplantări musculare de tip Erlacher sau Görres pot fi încercate. La adolescent şi la adult, rezecţia cuneiformă dorsală în formele simple sau artrodeza medio- şi subastragaliană, în formele asociate cu supinaţia postpiciorului, rezolvă diformitatea. La acestea, se asociază şi alungirea tendonului ahilian pentru corecţia echinului.

În piciorul scobit inveterat, trebuie mers de la început la tarsectomie cuneiformă dorsală simplă sau asociată cu alungirea tendonului Ahile (cînd cavusul se însoţeşte de echin) sau cu rezecţie subastragaliană (cînd varusul postpiciorului este prezent).

Pentru corectarea grifei digitale se pot asocia transplantările tendinoase de tip Scherb, Hibbs sau Görres.

Scanned with OKEN Scanner

METATARSALGIILE

Metatarsalgia reprezintă un sindrom dureros, localizat la nivelul antepiciorului, produs în împrejurări foarte variate.

Durerea metatarsiană poate apărea în cursul a numeroase afecţiuni şi deformaţii ale piciorului, despre care am avut prilejul să vorbim pînă acum şi în etiologia cărora factorul supraîncărcare este mereu prezent (piciorul forţat, osteocondrozele metatarsienelor, osteocondroza sesamoidelor, piciorul scobit etc). Sindromul poate surveni şi în acele deformaţii, care obligă metatarsienele mijlocii să ia contact direct cu solul şi să suporte presiuni disproporţionat de mari sau în care formaţiunile vasculonervoase din vecinătate sînt comprimate. În acest cadru, se situează sindromul de insuficienţă a primei raze, antepiciorul plat, piciorul ancestral şi boala Thomas Morton.

A. SINDROMUL DE INSUFICIENŢĂ A PRIMEI RAZE A PICIORULUI

Funcţiile normale ale antepiciorului sînt asigurate numai în condiţiile integrităţii funcţionale a aparatului fibromuscular de menţinere a bolţii transversale (ligamentul intermetatarsian, abductorul transvers al halucelui şi lungul peronier lateral), şi a respectării unui anumit raport de lungime între metatarsiene, care să permită sprijinul principal pe capul primului metatarsian, în timpul desfăşurării piciorului.

Acest raport de lungime este optim, atunci cînd capul celui de al doilea metatarsian se găseşte la nivelul sau puţin înapoia capului primului metatarsian, al treilea uşor înapoia celui de al doilea şi puţin înaintea celui de al patrulea, iar al cincilea înapoia celui de al patrulea. Linia care uneşte capetele metatarsienelor trebuie să descrie un segment de parabolă, înclinată către marginea externă a piciorului şi înapoi (fig. 84 a). Ori de cîte ori acest raport nu este păstrat, se produce o dezechilibrare în statica şi dinamica piciorului, care duce la apariţia metatarsalgiei

Scanned with OKEN Scanner

Insuficienţa funcţională a primei raze se constată în cazurile, în care sprijinul antepiciorului se face pe capetele celorlalte metatarsiene şi nu pe primul metatarsian. Această situaţie se poate întîlni în scurtarea congenitală sau chirurgicală a primului metatarsian, ca şi în cazurile de metatarsus varus accentuat, care echivalează cu o scurtare geometrică a metatarsianului, după expresia lui Lelièvre (fig. 84 b). De asemenea, în rezecţia largă a primei falange a halucelui, după tehnica lui Brandes, scurtarea importantă a degetului îl face inapt pentru sprijin şi presiunea se repartizează pe capul metatarsianului al II-lea şi al III-lea. Acest lucru nu se întîmplă cînd halucele este mai lung decît al doilea deget.

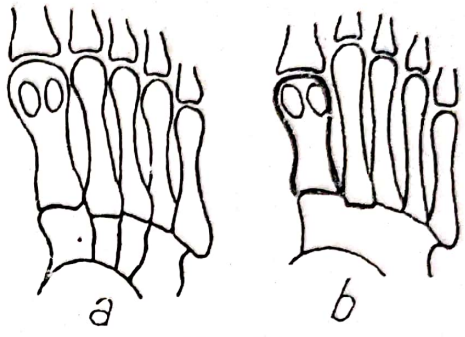

Fig. 84.
a — Raportul optim de lungime între metatarsiene. b — Scurtarea primului metatarsian.

În toate aceste cazuri, greutatea corpului se repartizează pe capetele metatarsienelor mijlocii, şi astfel sprijinul indirect al acestora se transformă într-un sprijin direct, dureros. Pe tegumentele plantare, în dreptul metatarsienelor coborîte apare o induraţie (bătătură), iar între aceasta şi capetele metatarsienelor se poate dezvolta o bursită seroasă, care, uneori, este sediul unei reacţii inflamatoare, ceea ce accentuează şi mai mult metatarsalgia.

Tratamentul insuficienţei funcţionale a primei raze este în raport cu gradul diformităţii. Cînd antepiciorul este plat dar reductibil, se recurge la utilizarea susţinătoarelor plantare sau a încălţămintei ortopedice.

În formele mai accentuate tratamentul chirurgical se impune. S-au folosit numeroase procedee operatorii pentru soluţionarea metatarsalgiei. Astfel, Hohmann şi Krida au propus cerclajul capetelor metatarsienelor cu o bandă de fascia lata.

McElvenny recomandă rezecţia în plan orizontal a treimii plantare a capetelor metatarsienelor mijlocii, iar Dickson amputează întreaga rază a piciorului, sub care se găseşte induraţia tegumentară. Toate aceste intervenţii sînt însă insuficiente şi nu aduc decît o uşurare temporară.

În scopul scurtării metatarsienelor, Giannestras a propus osteotomia diafizară în Z iar Mau şi Imhauser, rezecţia la baza metatarsienelor urmată de fixare cu sîrmă.

Hoffmann, în 1911 şi, mai recent, Lelièvre preconizează rezecţia capetelor metatarsienelor pentru realinierea lor şi restabilirea raportului de lungime între acestea, după formula $1 \geqslant 2 > 3 > 4 > 5$ (fig. 85). Pentru corectarea adducţiei metatar-

sianului, Lelièvre asociază şi un cerclaj fibros intern. Operaţia este destul de simplă şi cu rezultate bune, ceea ce face să fie curent aplicată.

B. SINDROMUL DE HIPERPRESIUNE A PRIMULUI METATARSIAN

Cînd primul metatarsian singur sau primele două metatarsiene sînt mai lungi, se produce un sindrom de hiperpresiune pe capul acestora, care suportă toată greutatea corpului, cu apariţia unei metatarsalgii.

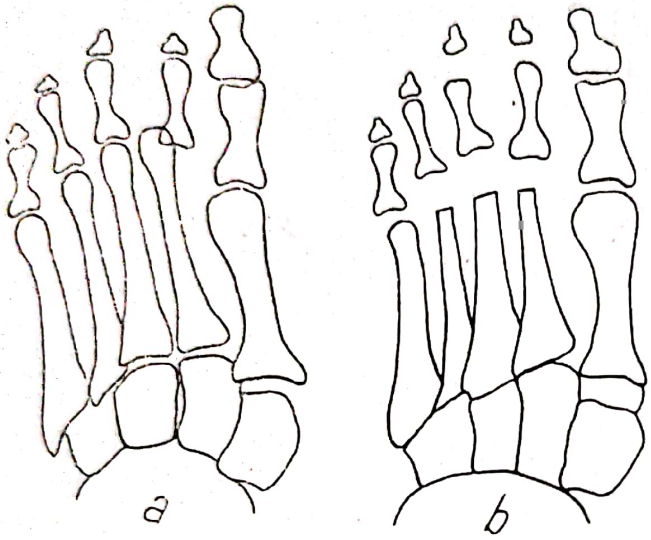

Fig. 85. —
a — Insuficienţa primei raze prin scurtarea primului metatarsian. b — Restabilirea raportului optim de lungime între metatarsiene.

De asemenea, după rezecţia capetelor metatarsienelor mijlocii făcută pentru picior rotund se instalează cu timpul o hiperpresiune la nivelul metatarsienelor mărginaşe.

Tratamentul acestui sindrom de hiperpresiune, în cazurile uşoare, se face prin mijloace ortopedice: susţinător plantar sau încălţăminte ortopedică.

În formele agravate, tratamentul este chirurgical şi vizează restabilirea raportului normal de lungime între metatarsiene, prin rezecţia capului primului sau primelor două metatarsiene; cînd sindromul apare ca urmare a rezecţiei metatarsienelor mijlocii, se restabileşte armonia prin rezecţia metatarsienelor mărginaşe, după aceeaşi formulă.

C. ANTEPICIORUL PLAT SAU RĂSFIRAT (PICIORUL ROTUND)

În această deformaţie, bolta transversală se prăbuşeşte, devine rectilinie şi chiar se inversează, fiind convexă plantar; această modificare face ca deformaţia să fie foarte jenantă, în special la mers, constituind totodată una din cauzele cele mai frecvente ale metatarsalgiei.

Antepiciorul plat este mult mai frecvent decît s-ar părea la prima vedere. În forma incipientă, este rareori depistat, fiind adesea asimptomatic şi singura manifestare clinică o constituie piciorul hipermobil. Puţini sînt bolnavii care în această fază incipientă consultă medicul pentru un lucru adesea nebăgat în

Scanned with OKEN Scanner

seamă, ca lăţirea antepiciorului. Numai cînd deformaţia începe să se agraveze şi să se complice cu deformaţii ale degetelor, medicul este consultat uneori din considerente de ordin estetic, de cele mai multe ori însă din cauza manifestărilor dureroase.

Etiopatogenie. Antepiciorul plat este o deformaţie foarte frecventă, mai ales la femei ; dar ea nu este cu totul excepţională la bărbaţi. În raport cu vîrsta, deformaţia este mai frecventă în perioada pubertăţii, fiind legată şi influenţată de transformările hormonale şi de fenomenele generale ale creşterii. A doua incidenţă mare o reprezintă perioada de preclimacterium, cînd, din nou, asistăm la transformări hormonale profunde, cu influenţe adînci asupra constituţiei ţesutului fibros şi muscular.

În afara factorilor constituţionali, la producerea deformaţiei, participă şi factorii inflamatori şi traumatici care alterînd calităţile mecanice ale aparatului fibro-muscular, determină scăderea rezistenţei acestuia faţă de multiplele solicitări la care trebuie să facă faţă.

Ca urmare a insuficienţei aparatului fibro-muscular al bolţii transversale, aceasta se prăbuşeşte şi răsfirarea metatarsienelor devine permanentă şi se accentuează progresiv ; capetele metatarsienelor mijlocii coboară, înfundîndu-se în ţesuturi moi plantare, pe care le comprimă şi le disociază. Prin aceasta, sprijinul din mediat devine imediat şi la locul de presiune anormală, tegumentele plantare reacţionează printr-o hiperkeratoză, constituind bătătura.

Prin prăbuşirea bolţii transversale, capetele metatarsienelor mijlocii se situează pe un plan inferior şi antrenează o dată cu ele şi baza primei falange, ceea ce duce la schimbarea raporturilor musculaturii proprii a piciorului (interosoşii şi lombricalii) faţă de axa articulaţiei metatarso-falangiene. Tendoanele acestor muşchi se găsesc pe un plan dorsal faţă de această axă, încît acţiunea interosoşilor şi lombricalilor se inversează şi din flexori plantari ai primei falange ei devin flexori dorsali. Hipertonia extensorilor şi ineficacitatea flexorilor primei falange face ca degetele să se retracte dorsal şi chiar să se luxeze.

În producerea antepiciorului plat, încălţămintea nefiziologică cu vîrful ascuţit şi tocul prea înalt are partea ei de contribuţie. Ea favorizează deplasarea halucelui în valgus şi a degetului V în varus, în vreme ce degetele mijlocii, pensate lateral, sînt silite să se deformeze în ciocan şi prin aceasta împing şi mai mult capul metatarsienelor în plantă.

În general, antepiciorul plat apare ca o tulburare statică în momentul în care se produce o discordanţă între efortul cerut antepiciorului şi rezistenţa aparatului său de susţinere.

Scanned with OKEN Scanner

Examenul clinic. Aspectul deformației este caracteristic. Antepiciorul este mult lățit față de dimensiunile normale ale piciorului. Această lățire este maximă pe linia de unire a capetelor metatarsienelor mărginașe. Cînd bolnavul se sprijină pe un singur picior, lățirea antepiciorului devine și mai accentuată.

Privit pe fața plantară, antepiciorul este rectiliniu sau chiar convex. În dreptul capului metatarsienelor al II-lea și al III-lea se observă o bătătură, care este un semn patognomonic pentru antepiciorul plat. Această bătătură are o formă ovală și dimensiunile ei sînt în raport direct cu numărul capetelor metatarsienelor prăbușite. Cînd numai cel de al doilea metatarsian este prăbușit, bătătura are o formă ovală cu dimensiunile puțin mai mari decît suprafața de sprijin a metatarsianului. Cînd însă sînt prăbușite toate metatarsienele mijlocii și sprijinul piciorului se face mai cu seamă pe acestea, bătătura este enormă, de formă rotundă și ocupă toată suprafața antepiciorului cuprinsă între primul și al V-lea cap metatarsian. Un astfel de picior, privit din plantă sau din profil, are un aspect rotund ceea ce a făcut pe unii autori să-i dea denumirea de antepicior rotund sau în balon.

În formele incipiente de antepicior lățit, bătătura poate să lipsească sau este abia vizibilă. La toate cazurile de antepicior plat, palparea permite să se perceapă prin plantă capetele metatarsienelor mijlocii.

Deformația este la început mobilă și indoloră, lucru care face ca bolnavul să nu dea atenție lățirii antepiciorului. Dacă în această fază se împinge cu policele capul metatarsianului coborît, refăcîndu-se astfel bolta anterioară, lățirea antepiciorului diminuează și bolnavul încearcă totodată o senzație de ușurare. Cu timpul însă, începe să apară la mers, la oboseală și la statul în picioare o durere nedefinită, ca o senzație de greutate și de jenă continuă, care cedează la repaus și la manevrele manuale de refacere a bolții prăbușite.

Sprijinul și mersul devin cu timpul dureroase, și în cazurile de deformație accentuată cu inversarea bolții anterioare, mersul devine chinuitor, bolnavul avînd impresia că merge pe cuie.

Cînd prăbușirea bolții anterioare este incipientă, lățirea antepiciorului constituie singura formă de manifestare a deformației. Pe măsură ce prăbușirea se accentuează, apar deformări ale degetelor : halucele se deplasează în valgus, degetul V în varus și cele mijlocii se deformează în ciocan. Un astfel de picior, privit de pe fața dorsală, apare ascuțit sau triunghiular.

Radiografia din față, evidențiază răsfirarea metatarsienelor, mai accentuată la nivelul celor mărginașe ; primul metatarsian

Scanned with OKEN Scanner

este în adducţie accentuată, iar între primul şi al doilea cuneiform, apare un spaţiu clar, ca o pană, cu vîrful spre scafoid (fig. 86). Metatarsianul V, de asemenea divergent, este dus în abducţie faţă de axul median al piciorului, iar metatarsienele mijlocii au în general o poziţie puţin modificată, fiind sau în adducţie sau foarte uşor divergente.

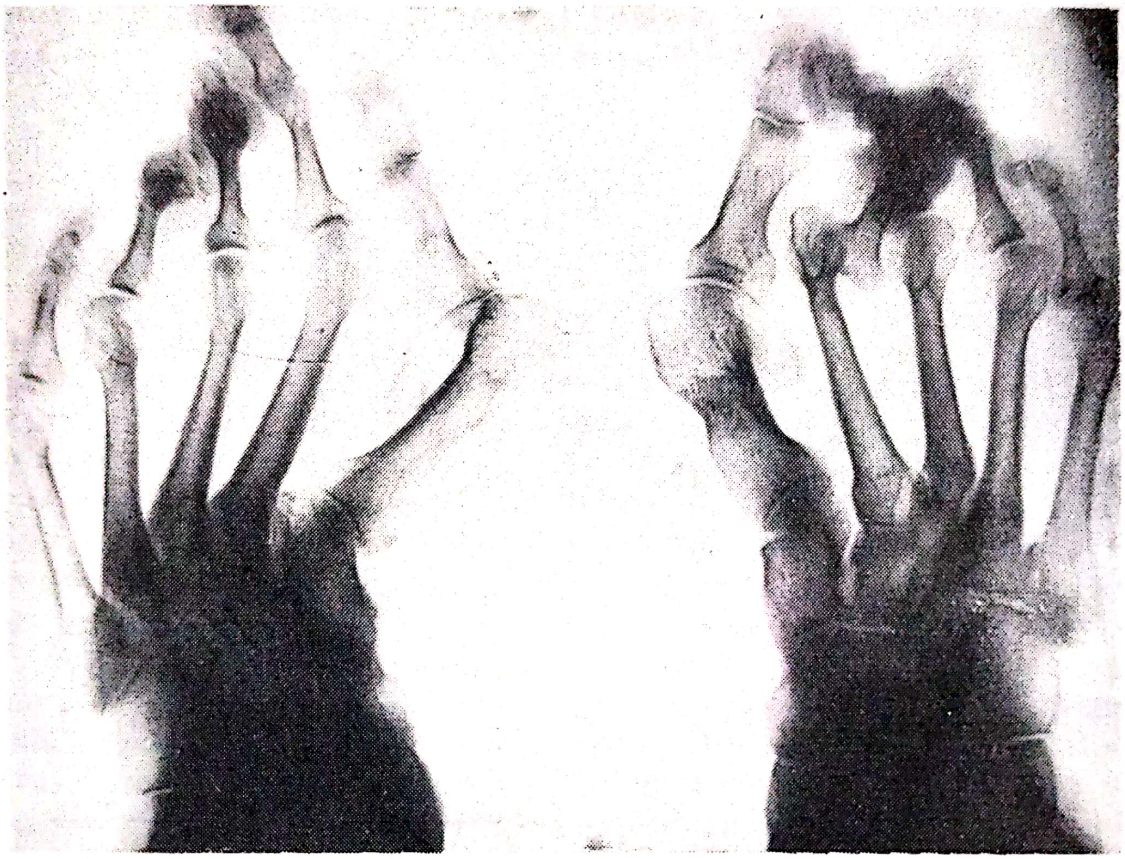

Fig. 86. — Antepicior plat.

Radiografia axială a piciorului, prin metoda Walter—Müller, permite să apreciem gradul de prăbuşire a capetelor metatarsienelor.

Forme clinice. Se pot distinge două grupe mari :

a) antepicior plat simplu, în care lăţirea şi răsfirarea metatarsienelor constituie singura deformaţie, şi

b) antepicior plat complex, care pe lîngă deformaţia amintită se asociază cu picior plat, hallux valgus, degete în ciocan etc.

Antepiciorul plat simplu cuprinde formele incipiente, caracterizate prin lăţirea antepiciorului, care se accentuează la sprijin şi la mers şi care se însoţeşte sau nu de bătătură plantară. Radiografia pune în evidenţă răsfirarea metatarsienelor marginaşe, cele mijlocii păstrînd poziţia lor normală. Ceea ce caracterizează această formă clinică, pe lîngă lăţirea antepiciorului

Scanned with OKEN Scanner

cu turtirea bolții anterioare, este și o mobilitate crescută, uneori chiar exagerată a metatarsienelor, mărturie a unei hiperlaxități ligamentare. La aceste cazuri, refacerea bolții anterioare prin apăsarea manuală pe capul metatarsianului căzut, reduce lățirea antepiciorului și ușurează bolnavul de jena pe care o resimțea.

Tot în această categorie intră și cazurile de picior rotund, la care prăbușirea bolții anterioare este mai accentuată, capetele metatarsienelor al II-lea și al III-lea proemină în plantă și în dreptul lor se dezvoltă o bătătură patognomonică pentru piciorul rotund. Această deformație este gravă din punct de vedere funcțional, căci ea silește pe bolnav să se sprijine nemijlocit pe capetele metatarsienelor prăbușite. Prin această schimbare, întreaga statică și dinamică a piciorului este răsturnată ducînd la impotență funcțională cu metatarsalgii, uneori insuportabile.

Antepiciorul plat complex, grupează acele cazuri la care deformarea antepiciorului se însoțește cu deformarea degetelor. Ele prezintă o simptomatologie bogată, completată cu cea legată de deformarea degetelor. Suferința acestor bolnavi este mare, iar intervențiile chirurgicale complexe constituie singurul tratament eficace.

Evoluție. Deformația are tendința la agravare treptată, o dată cu prăbușirea tot mai accentuată a bolții metatarsiene. Dacă la început există o hipermobilitate a razelor metatarsiene, iar deformarea poate fi redusă cu destulă ușurință, cu timpul deformația se fixează, mobilitatea metatarsienelor este mai redusă, iar refacerea arcului anterior este dificilă și totodată incompletă. Asocierea deviațiilor degetelor agravează și mai mult deformația. Paralel cu accentuarea diformității, durerile inițiale se accentuează și iau un caracter acut, uneori ca o împunsătură de cuțit, atunci cînd nervii digitali sînt și ei înglobați în procesul de fibroză de la nivelul bătăturii plantare. În cele din urmă, durerile persistente și foarte vii din timpul mersului transformă pe bolnav într-un infirm. Inflamația bursei seroase plantare, și uneori comunicarea acestei bursite cu articulația metatarso-falangiană, transformă procesul septic local într-o osteo-artrită.

În cadrul piciorului complex, găsim uneori, asociate și tulburări de ordin circulator. Tegumentele sînt cianotice, iar uneori, pe acest fond cianotic, se pot observa zone neregulate sau pete de pigmentație brună. Din cauza dificultăților circulatoare, temperatura cutanată este și ea diminuată, bolnavii avînd în permanență picioarele reci. Pe de o parte, senzația de frig, pe de altă parte, dificultățile cauzate de încălțăminte îi obligă pe acești bolnavi să umble cu papuci din pîslă sau șoșoni, ceea ce constituie o traumă psihică în plus. De asemenea, tegumentele pot prezenta tulburări trofice : piele subțire, lucioasă, cu carac-

Scanned with OKEN Scanner

ter de sclerodermie. Tulburări ale secreției sudorale completează tabloul clinic, bolnavii prezentînd o hiperhidroză, care accentuează și mai mult infirmitatea lor.

Tratamentul ortopedic. În formele incipiente de picior răsfirat, formă în care există o hipermobilitate a metatarsienelor, reducerea lățirii antepiciorului și rearcuirea bolții metatarsiene, se face cu multă ușurință. Pentru aceste forme, accentul principal în terapeutică trebuie să cadă pe refacerea arhitectonicii modificate și reechilibrarea musculaturii piciorului. Gimnastica medicală rațională și bine condusă, cu scopul dezvoltării musculaturii intrinseci a piciorului va asigura piciorului forța activă necesară pentru a exercita acțiunea de arcuire a antepiciorului și se va opune atrofiei la care duce neutilizarea lor din cauza încălțămintei nefiziologice. Se va căuta, prin exerciții, să se dezvolte la bolnav funcția de prindere a degetelor antrenînd astfel musculatura adductorie a metatarsienelor și degetelor, precum și contracția contrarezistentă a peronierului lung, care va asigura arcuirea bolții metatarsiene. Mersul cu picioarele goale pe teren neregulat constituie un excelent mijloc de antrenare ritmică a acestei musculaturi. Ședințele de gimnastică se completează cu ședințe de masaj, cu care prilej se fac și manoperele de reducere a bolții anterioare turtite și de apropiere a capetelor metatarsienelor. Pentru a menține această reducere, autori ca Forestier utilizează o bandă elastică prevăzută cu o pelotă plantară plasată sub capetele metatarsienelor, cu care refac bolta și împiedică răsfirarea lor ; acest dispozitiv nu poate fi folosit însă mult timp din cauza compresiunilor vasculare pe care le determină.

Susținătorul plantar prevăzut cu o pelotă anterioară plasată proximal de capetele metatarsienelor mijlocii este elementul obligatoriu în tratamentul acestei deformații, atît în formele incipiente, cît și după intervențiile chirurgicale, în scopul restabilirii formei și funcției piciorului. De asemenea, încălțămintea are un rol important în prevenirea agravării deformației. Ea trebuie să prezinte tocul moderat ca înălțime, cu vîrful rotund lăsînd degetelor toată mobilitatea și strînsă și întărită lateral, în dreptul capetelor metatarsienelor mărginașe, printr-un ștaif din piele semirigidă, care să împiedice răsfirarea metatarsienelor. Modelarea părții anterioare a branțului în dreptul metatarsienelor mijlocii, prevăzînd o boltire a arcului anterior, sînt condițiile esențiale pe care trebuie să le îndeplinească o astfel de încălțăminte.

Tratamentul chirurgical. Deoarece cele mai multe cazuri de antepicior plat nu vin la medic decît numai atunci cînd s-au

Scanned with OKEN Scanner

agravat prin deformarea degetelor, tratamentul potrivit acestor cazuri este cel chirurgical.

Au fost propuse mai multe metode, unele dintre ele căutînd să suprime durerea şi bătătura plantară prin îndepărtarea (rezecţia) capetelor metatarsienelor prăbuşite, altele să obţină o arcuire a bolţii metatarsiene prin încercuirea acestora sau prin operaţii de osteotomie.

1. *Rezecţia capetelor metatarsienelor.* Wallet şi Blondin-Walter au propus rezecţia capetelor metatarsienelor mijlocii, principala cauză a durerilor şi a bătăturii plantare.

Această intervenţie, deşi nu restabileşte echilibrul muscular, aduce o ameliorare a suferinţei bolnavului, însă are dezavantajul că strică raportul de lungimi între metatarsiene, ceea ce face ca durerile să reapară.

Elvenny, în unele cazuri de picior rotund, cu bătătură plantară dureroasă, recomandă rezecţia parţială, în plan orizontal, a suprafeţei plantare a capului metatarsianului, sau a metatarsienelor în cauză.

Gocht folosea osteotomia gîtului metatarsienelor prăbuşite şi printr-o unghiulare cu vîrful plantar, ridica capul metatarsienelor pe un plan superior, scoţîndu-le de la presiune.

2. *Osteotomia posterioară a metatarsienelor.* Alţi autori au căutat să ridice în totalitate metatarsienele mijlocii prăbuşite. Astfel, Mau face o metatarsectomie trapezoidală la baza metatarsienelor prăbuşite, ridicînd astfel un fragment osos de cca. 1 cm şi fixează apoi cu sîrmă capetele osteotomizate. Se imobilizează piciorul în aparat gipsat pentru 4 săptămîni, cu refacerea riguroasă a bolţii anterioare, iar mersul este permis după cîteva zile. Între plantă şi gips, sub capul metatarsienelor mijlocii, se aşază o pelotă din pîslă sau cauciuc.

3. *Încercuirea* (cerclajul). Hohmann şi Krida au preconizat, în tratamentul antepiciorului plat, refacerea arcului anterior şi împiedicarea lăţirii acestuia prin încercuirea metatarsienelor cu o bandă de fascia lata (Hohmann) sau tendinoasă prelevată din plantarul subţire (Barraya) sau tendon de cangur conservat (fig. 87). Lelièvre a modificat această încercuire a lui Hohmann şi Krida, în sensul că el dispune neoligamentul în aşa fel încît să încercuiască numai metatarsienele I şi V, trecîndu-l pe sub capetele metatarsienelor mijlocii, fără a le încercui. Neoligamentul împinge dorsal capetele metatarsienelor mijlocii şi serveşte ca chingă de sprijin acestora, în vreme ce primul şi al cincilea metatarsian sînt aduse unul către celălalt.

Joplin preconizează „chinga" sa efectuată cu tendonul extensor al degetului al V-lea, pe care-l secţionează la gîtul piciorului şi capătul fragmentului distal este trecut transversal sub

Scanned with OKEN Scanner

arcul anterior al piciorului și prins împreună cu abductorul transvers al halucelui într-un tunel făcut în capul metatarsianului I (fig. 88).

Lelièvre recurge la așa-zisul „cerclaj fibros", un fel de metatarsorafie care reîntinde abductorul transvers al halucelui și chinga fibroasă. În acest scop (tehnica începe printr-o incizie

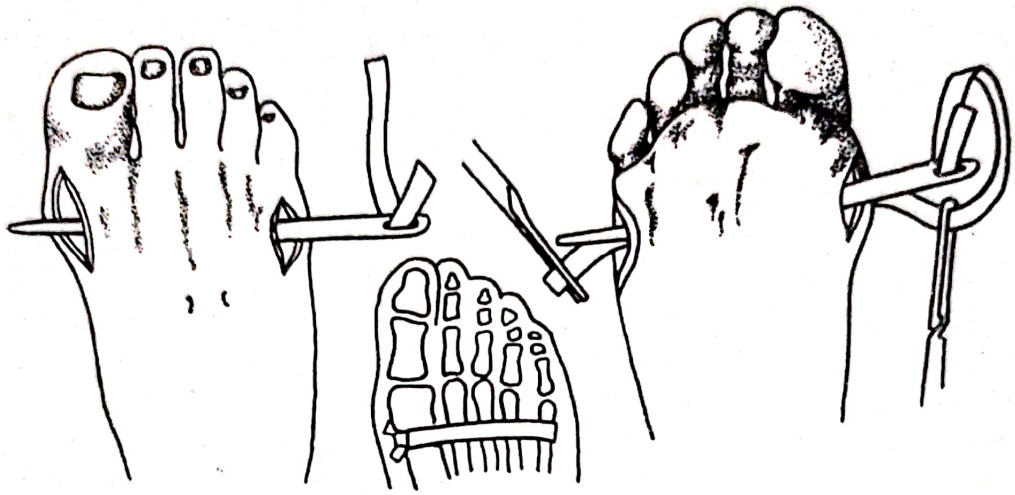

Fig. 87. — Operația Krida.

internă în lungul primului metatarsian), el deschide articulația metatarso-falangiană a halucelui, și dacă este cazul, cu această ocazie se face și cura hallux-valgusului. Apoi, reducînd adducția primului metatarsian, suturează buzele plăgii capsulare, parte peste parte (în veston), ceea ce are ca efect reducerea metatarsus varus-ului, întinderea corzii fibro-musculare plantare și refacerea bolții transversale.

Pentru corectarea abducției metatarsianului al V-lea, se procedează la fel, suturînd sub tensiune lamboul capsular plantar de cel dorsal, după ce s-a împins capul metatarsianului al V-lea către cel de al IV-lea.

În cazurile de antepicior plat complex, cu deformații accentuate ale degetelor (hallux valgus, degete în ciocan, quintus varus etc.), operația lui Hoffmann-Lelièvre de rezecție-realiniere a metatarsienelor este singura în măsură să refacă forma anatomică a piciorului și să permită mersul fără dureri.

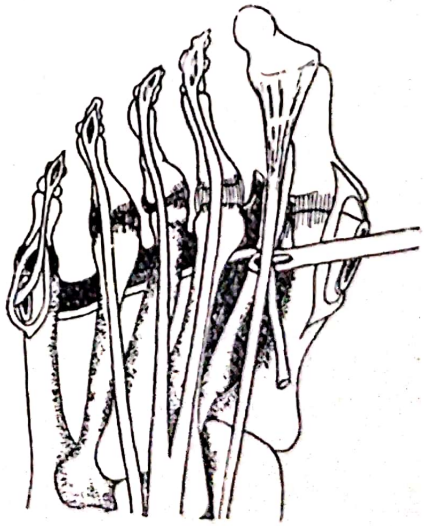

Fig. 88. — Operația Joplin.

Indicațiile tratamentului în raport cu formele clinice. Metodele de tratament enumerate, pe lîngă indicația lor gene-

rală, comportă şi una specială, legată de o anumită formă clinică a deformaţiei.

1. *În formele de antepicior plat simplu,* hipermobil, manifestat prin răsfirarea metatarsienelor mărginaşe se indică tratamentul ortopedic menţionat. Cînd acesta se dovedeşte insuficient şi antepiciorul plat este, mai ales, rezultatul unei aducţii accentuate a primului metatarsian, este mai indicat cerclajul fibros al lui Lelièvre, care are avantajul că restabileşte şi echilibrul musculaturii primei raze.

2. *În formele de antepicior rotund,* însă mobil, la care deficienţa principală o constituie prăbuşirea capetelor metatarsienelor mijlocii, cu inversarea bolţii anterioare, metatarsectomia posterioară aşa cum o practică Mau îşi găseşte indicaţia. Ea permite prin rezecţia trapezoidală practicată la baza metatarsienelor al II-lea, al III-lea şi eventual al IV-lea, să se ridice capetele distale ale acestora. Procedeul prezintă neajunsul inevitabil al unei imobilizări gipsate, mai îndelungate, deşi impotenţa funcţională în acest timp nu este totală, bolnavii putînd merge cu aparatele gipsate. În cazurile de picior rotund rigid, cu mare impotenţă funcţională şi care sînt mai presus de orice altă terapeutică, se indică rezecţia capetelor metatarsienelor (Hoffmann-Lelièvre). Rezecţia capetelor metatarsienelor nu rezolvă în mod ideal problema piciorului rotund, însă dacă ea nu restabileşte echilibrul muscular transversal al antepiciorului, totuşi uşurează suferinţele bolnavilor şi le dă posibilitatea unei statici şi locomoţiuni nedureroase.

3. *În formele de antepicior plat complex,* rigid, coexistînd cu prăbuşirea bolţii longitudinale sau cu deformaţii ale degetelor (hallux valgus, degete în ciocan etc.), tratamentul chirurgical este complex şi el va căuta să restabilească forma şi funcţiile piciorului, prin rezecţia de realiniere a metatarsienelor (Hoffmann-Lelièvre), care soluţionează totodată şi problema hallux-valgusului, a grifei digitale şi a degetului V varus. În caz de coexistenţă a degetului în ciocan, asocierea rezecţiei condilului primei falange redresează şi această diformitate.

După oricare din tehnicile operatorii utilizate, piciorul este imobilizat într-o gheată gipsată, foarte bine modelată la nivelul bolţii transversale.

Aparatul gipsat se menţine, după natura intervenţiei, între 15 şi 35 de zile. Astfel, în rezecţia capetelor metatarsienelor este suficientă o imobilizare de 15—21 zile ; în cerclajul aponevrotic al lui Krida imobilizarea gipsată durează 21 de zile. În cazurile în care se face osteotomia posterioară a metatarsienelor, imobilizarea gipsată se menţine 30—45 de zile.

Scanned with OKEN Scanner

După îndepărtarea aparatului gipsat, se începe tratamentul fizioterapic cu băi calde, slab antiseptice, onctiuni cu vaselină pentru a ușura descuamarea pielii și ușor masaj manual asociat cu mișcări active ale degetelor și piciorului în totalitate. În mod obligatoriu, la acești bolnavi, după operație, se va prescrie purtarea susținătoarelor plantare, prevăzute cu pelotă anterioară pentru menținerea reducerii bolții. Încălțămintea trebuie să fie construită respectînd toate normele unei încălțăminte fiziologice, cu grijă deosebită asupra vîrfului care trebuie să fie rotund, lăsînd joc liber degetelor și prevăzută cu întărituri de piele semirigidă în dreptul capetelor metatarsienelor mărginașe, pentru a le susține. La femei, tocul va fi moderat, cu suficientă suprafață de sprijin și în nici un caz nu va depăși înălțimea de 5 cm.

D. PICIORUL ANCESTRAL

Sub denumirea de picior ancestral, Dudley Morton a descris, în 1927, o conformație specială a piciorului uman, care prezintă unele analogii cu piciorul omului primitiv, la care primul deget era prehensor. Această conformație a piciorului se întîlnește în multe cazuri, însă într-o formă mai mult sau mai puțin accentuată.

Examenul anatomoclinic. Piciorul ancestral prezintă o seamă de particularități care îl individualizează în suficientă măsură pentru a putea fi identificat. Printre caracteristicile esențiale sînt :

1. Scurtarea importantă a primului metatarsian și poziția de adducție a acestuia. Din cauza adducției metatarsianului, halucele este adesea deviat în valgus. Sesamoidele se găsesc deplasate către baza metatarsianului, iar prima rază a piciorului este în totalitate hipermobilă.

2. Metatarsianul al doilea, mai lung, devine punct de sprijin anterior al piciorului și din cauza adaptării la funcția de sprijin, pe clișeul radiografic, osul apare hipertrofiat, densificat și cu cavitatea medulară mult îngustată (fig. 89).

Această conformație a piciorului face ca în timpul mersului sprijinul să se facă pe capul metatarsianului al II-lea, care suportă astfel toată greutatea corpului.

În unele cazuri, datorită supraîncărcării, se poate produce la acest nivel o factură de oboseală (picior forțat) ; de cele mai multe ori însă, se instalează un antepicior plat cu tot cortegiul simptomatologic.

Scanned with OKEN Scanner

La aceste aspecte clinice și radiologice, Lelièvre adaugă *poziția orizontală a calcaneului*, ca un semn important al piciorului preistoric, din cauza căreia se produc tarsalgii, precum și dispoziția în *valgus a ultimului metatarsian* ce se însoțește de devierea în varus a degetului al V-lea.

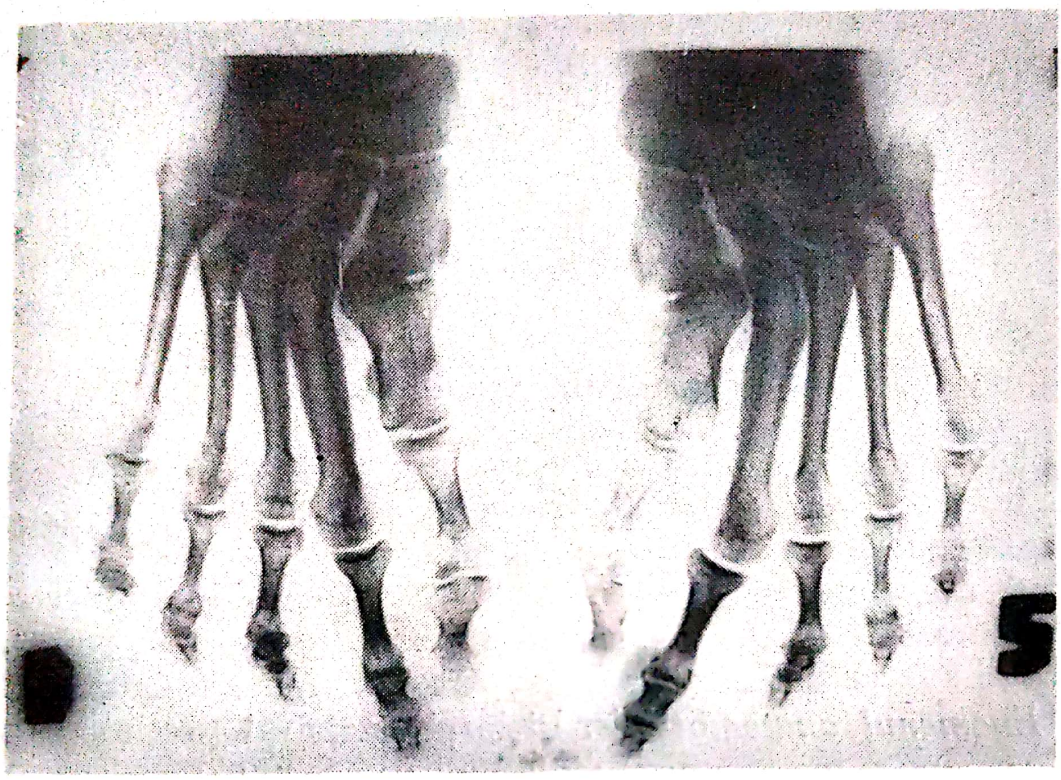

Fig. 89. — Picior ancestral.

Datorită hiperlaxității ligamentare, se constată o mobilitate crescută nu numai la nivelul primei raze a piciorului, ci și la nivelul metatarsianului al doilea. Din această cauză, nervul plantar intern este continuu traumatizat, iar presiunea digitală în zona în care nervul încrucișează cea de-a doua articulație metatarso-cuneană produce o durere vie.

Tratament. În cazurile cu scurtare moderată a primului metatarsian, se poate utiliza, așa cum recomandă Morton, o încălțăminte ortopedică prevăzută cu o lamă de oțel, inclusă în talpă și care ridică primul metatarsian. În același scop, se poate folosi un susținător plantar cu sprijin înapoia capului metatarsienelor.

În cazurile, în care scurtarea primului metatarsian produce o jenă importantă, Lelièvre recomandă rezecția capetelor celorlalte metatarsiene, în scopul obținerii unei mai bune alinieri metatarsiene. Adducția primului și abducția ultimului metatarsian le corectează prin cerclaj fibros, după metoda amintită.

Scanned with OKEN Scanner

E. NEVROMUL PLANTAR

Afecţiunea descrisă de Thomas Morton se manifestă ca o durere paroxistică, care se produce în timpul mersului. Dacă se scoate încălţămintea şi se fac cîteva mişcări cu degetele, durerea încetează tot atît de brusc, precum apăruse.

Etiopatogenie. Boala este relativ frecvent întîlnită cu o predominanţă accentuată la sexul feminin.

Morton admitea că durerile sînt datorite compresiunii nervilor digitali între capetele metatarsienelor, compresiune favorizată de încălţămintea prea strîmtă sau de dilatarea piciorului în timpul căldurilor de vară.

Berthet afirmă că, din cauza staticii defectuoase, se produce o subluxaţie a unui deget şi capul metatarsianului respectiv, devenit prea mobil, comprimă o ramură nervoasă. De asemenea Mills, Hoodley şi Robert Jones au atribuit boala unei leziuni a nervilor digitali şi au obţinut vindecări prin rezecţia capului metatarsianului al IV-lea, cu care prilej au găsit nervul tumefiat şi congestionat.

Abordarea directă, pe cale plantară a antepiciorului, a permis punerea în evidenţă a nevromului.

Lucrările lui Betts (1940) şi Nissen (1946) au adus oarecare lumină în interpretarea leziunilor nervoase din cadrul bolii Morton.

Betts afirmă că nevromul este rezultatul traumatizării directe şi continue a nervului digital plantar al celui de al treilea spaţiu. Acest nerv este format din două ramuri : una vine din nervul plantar intern, iar cealaltă, din nervul plantar extern. Ambele ramuri se întîlnesc într-un trunchi comun, în spaţiul al treilea interdigital, înapoia ligamentului intermetatarsian ; de aici nervul trece printr-un tunel format, în jos, de ligamentul transvers, deasupra de interosoşi, iar lateral de tendoanele flexorilor. În timpul mersului, contracţia flexorului scurt fixează nervul, în timp ce flexiunea dorsală a degetelor întinde nervul, presîndu-l pe ligamentul transversal al antepiciorului.

Pentru Nissen, leziunile nervoase sînt de origine ischemică, prin compresiunea arterei plantare de către tendonul flexorului comun.

Examenul anatomoclinic. Leziunile microscopice constatate de către Nissen pe nevroamele ridicate prin operaţie erau de tip fibroblastic. Nevromul este format prin hipertrofia ţesutului con-

Scanned with OKEN Scanner

junctiv al epinervului, în urma ischemiei produse de leziunile de arterită și tromboză a arterei digitale plantare. Această hiperplazie conjunctivă duce la strangularea fibrelor nervoase și la producerea durerilor.

Simptomul cel mai important al afecțiunii îl constituie durerea, care este foarte caracteristică : durere vie ca o lovitură de cuțit sau durere ca o descărcare electrică, asemănătoare lovirii nervului cubital la cot. Durerea poate să iradieze pe fața laterală a degetelor vecine și uneori pe fața plantară sau dorsală a piciorului, dînd senzația de crampă musculară.

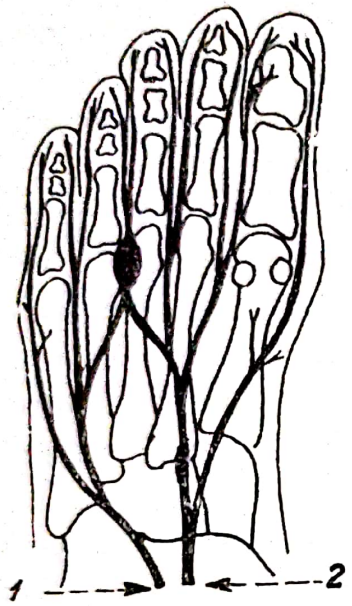

Fig. 90. — Nevrom plantar.
1 — Nerv plantar extern.
2 — Nerv plantar intern.

La palparea plantei, se găsește totdeauna un punct dureros situat între două capete metatarsiene și care corespunde de cele mai multe ori spațiului al treilea interdigital, mai rar celui de al patrulea sau al doilea spațiu (fig. 90).

Uneori, destul de rar de altfel, se poate constata o zonă de hipoestezie pe teritoriul nervului interdigital, dar destul de repede sensibilitatea reapare, datorită celorlalți nervi colaterali, care preiau nervarea zonei anesteziate ; acest fenomen este un fapt obișnuit la nivelul degetelor piciorului și mîinii. În unele cazuri, la examenul clinic, se constată asocierea deformațiilor statice : antepicior plat, picior rotund sau picior ancestral.

Radiografia este negativă în caz de boală Morton și ea pune în evidență numai leziunile osoase asociate. Uneori Nissen a constatat, pe clișeul radiografic, o lărgire importantă a spațiului dintre capetele a două metatarsiene, iar la operație a găsit nevromul în acest loc.

Tratament. Infiltrațiile cu novocaină sau cu hidrocortizon au fost folosite de către Lelièvre și Lecat, cu rezultate satisfăcătoare în cazurile de nevrită iritativă, dar acest tratament s-a arătat insuficient în cazurile de nevrom. De asemenea, susținătoarele plantare cu sprijin înapoia capetelor metatarsienelor pot aduce uneori o ușurare prin lărgirea spațiilor intermetatarsiene.

Tratamentul chirurgical, de extirpare a nevromului, constituie metoda cea mai eficace. Abordarea nevromului se poate

Scanned with OKEN Scanner

face la nivelul comisurii, printr-o incizie care se prelungeşte şi pe faţa plantară, cum fac Fett şi Poll, sau printr-o incizie plantară longitudinală plasată la nivelul spaţiului corespunzător nevromului, cum fac Betts şi Nissen.

Lelièvre practică o incizie plantară transversală, situată în pliul de flexiune digito-plantar şi recurbată la capete, pentru a permite răsfrîngerea unui lambou plantar. Pe această cale, abordarea nevromului este mai simplă şi permite totodată explorarea spaţiilor vecine.

Scanned with OKEN Scanner

face la nivelul comisurii, printr-o incizie care se prelungeşte şi pe faţa plantară, cum fac Fett şi Poll, sau printr-o incizie plantară longitudinală plasată la nivelul spaţiului corespunzător nevromului, cum fac Betts şi Nissen.

Lelièvre practică o incizie plantară transversală, situată în pliul de flexiune digito-plantar şi recurbată la capete, pentru a permite răsfrîngerea unui lambou plantar. Pe această cale, abordarea nevromului este mai simplă şi permite totodată explorarea spaţiilor vecine.

Scanned with OKEN Scanner

HALLUX VALGUS

Primele studii asupra acestei deformații apar în secolul al XVIII-lea și sînt datorite lui Rousselot și mai tîrziu lui Laforest. Denumirea de „hallux valgus" a fost dată de Hütter în 1870. Vreden, Turner și Kocev au adus contribuția lor importantă la elucidarea aspectelor etiopatogenice și a tratamentului acestei deformații.

La noi în țară, Bălăcescu și Juvara adaugă noi date la studiul tratamentului chirurgical al bolii, iar Rădulescu a îmbogățit arsenalul terapeutic prin procedeele personale de osteotomie diafizară în circumflex, ameliorarea tehnicii lui Schede și, mai ales, prin procedeul de rezecție-reconstrucție acrilică a capului primului metatarsian.

Etiopatogenie. Deformația o găsim la toate vîrstele, începînd din copilărie pînă la adînci bătrînețe.

În producerea hallux valgusului se deosebesc trei etiologii : congenitală, inflamatoare și statică.

Există un *hallux valgus congenital,* care, după afirmația lui Mouchet, este mai frecvent decît îl bănuim. Printre factorii predispozanți Broca menționează lungimea exagerată a halucelui, iar Young și Juvara incriminează existența osului intermetatarsian, situat între primul cuneiform și primul și al doilea metatarsian. Malformațiile altor degete și în special atrofiile și lipsa lor de dezvoltare, prin spațiul liber pe care-l lasă, favorizează deplasarea în afară a degetului mare.

În marea majoritate a cazurilor, hallux valgusul este însă o afecțiune dobîndită, care apare cu precădere la vîrsta adultă. Ea poate fi pusă în legătură cu un proces inflamator sau degenerativ la nivelul articulației metatarso-falangiene cum se întîmplă în poliartrita cronică evolutivă și în gută, dar mai cu seamă apare ca o deformare de împovărare a antepiciorului, constituind o manifestare a antepiciorului plat.

Frecvența hallux valgusului este impresionantă, ea fiind întîlnită în 20—25% din numărul total al adulților.

Scanned with OKEN Scanner

În raport cu *sexul*, frecvența cea mai mare o întîlnim la femei. După statistica lui Mouchet, 66—80% din cazuri sînt femei ; după Sandlin (citat de Bogoraz) această proporție crește la 91%.

Deformația poate fi unilaterală, dar în cea mai mare parte ea interesează ambele picioare, în grade variabile.

Patogenie. Cea mai veche teorie patogenică, în hallux valgus este cea mecanică. Frecvența mare a afecțiunii la femei a făcut pe mai toți autorii vechi ca Broca, Basler, Hütter, Friedland ș.a., să socotească deformația ca fiind datorită încălțămintei prea strîmte, cu vîrful ascuțit și tocul înalt. În aceste condiții, piciorul este forțat să ia forma încălțămintei și degetul mare să devieze în afară.

Totuși, dat fiind faptul că afecțiunea o întîlnim atît la femeia de la oraș, cît și la cea de la țară, care nu a purtat o astfel de încălțăminte, teoria mecanică nu poate explica singură apariția hallux valgusului. Incontestabil că forma încălțămintei joacă un rol ajutător destul de important, atunci cînd se asociază celorlalți factori generali, dar ea nu este determinantă.

În opoziție cu teoria mecanică, o mare parte a autorilor atribuie hallux valgusul leziunilor inflamatoare ale articulației. Reumatismul poliarticular, reumatismul cronic deformant, reumatismele infecțioase duc, după acești autori, la artrită deformantă, cu relaxarea capsulei articulare, retracția extensorului propriu al halucelui și la devierea în afară a degetului. În 1856, Volkmann își centrează atenția asupra „exostozei" pe care o consideră ca un proces local, o artrită deformantă. Această exostoză duce la o mărire a capului metatarsianului numai în porțiunea sa internă, astfel că degetul mare este nevoit să lunece în afară de pe această suprafață oblică și să ia o poziție de valgus.

Această concepție este bazată pe o interpretare greșită, căci autorul a luat drept cauză tocmai efectul abducției. Artrita deformantă de la nivelul articulației metatarso-falangiene a degetului mare apare ca urmare a schimbărilor în biomecanica normală a halucelui. În momentul în care abducția halucelui începe să se manifeste și să se accentueze, partea internă a capului metatarsianului nemaisuportînd presiunea normală a falangei, conform legii lui Delpech, se hipertrofiază, iar cartilajul articular începe să degenereze. Concomitent cu îngustarea liniei articulare și cu degenerarea cartilaginoasă se constată și leziuni osoase, de resorbție și condensări cu apariția de mici cavități chistice în partea internă a capului primului metatarsian.

Kalmus a atras de mult atenția asupra următorului fapt : dacă se alătură picioarele pe marginea lor internă și se flec-

Scanned with OKEN Scanner

tează dorsal degetul mare, acesta deviază în valgus ; în flexiune plantară degetul mare revine la poziția normală. În încălțăminte, există o discordanță între musculatura de flexiune plantară a degetelor, care are o mai mică întrebuințare din cauza tălpii încălțămintei și musculatura de întindere a degetelor, al cărui tonus rămîne normal sau este chiar mărit. Dacă la aceasta se mai adaugă faptul că extensorul lung al halucelui are o direcție oblică din afară înăuntru și de sus în jos, se înțelege efectul de abducție pe care-l are pentru haluce, cu atît mai mult cu cît nu există o reacție din partea mușchiului adductor al halucelui, care să anihileze funcția de abducție a extensorului. În acest fel, pentru Kalmus, continua discordanță ce se manifestă în timpul mersului între musculatura flexoare și cea extensoare a halucelui duce la constituirea hallux valgusului.

În urma faptelor de observație clinică și a cercetărilor efectuate în legătură cu modificările morfofuncționale ale sistemului fibro-muscular de menținere a bolții anterioare a piciorului, considerăm hallux valgusul ca o manifestare particulară a antepiciorului plat. Turtirea bolții transversale și răsfirarea razelor sale produce o dezechilibrare a grupelor musculare a primei raze a piciorului și din acest moment, devierea în valgus a halucelui nu este decît o problemă de timp. La acești factori intrinseci care determină producerea hallux valgusului, se asociază și unii factori extrinseci care favorizează producerea deformației și o agravează. Printre acești factori, încălțămintea defectuos confecționată are un rol care nu poate fi tăgăduit.

Se deosebesc două forme de antepicior plat : una la care bolta longitudinală este păstrată, uneori chiar accentuată și alta la care bolta longitudinală este turtită și piciorul deviat în valgus.

Din aceste motive, mecanismul formării hallux valgusului *este oarecum diferit* la cele două forme de antepicior plat.

În cazul antepiciorului plat, dar cu păstrarea bolții interne, orientarea în adducție a metatarsienelor așa cum a arătat Kalmus produce o dezechilibrare musculară între flexori și extensori, iar musculatura extensoare a degetelor, care are și un efect abductoric, devine preponderentă. Întrucît prin insuficiența lungului peronier, primul metatarsian suferă o mișcare de supinație, tendonul adductorului halucelui este deplasat plantar, încetîndu-și funcția de adductor și de păzitor intern al articulației metatarso-falangiene. Datorită acestor fapte, extensorul halucelui începe să tragă în afară degetul mare, care deviază în valgus. Din acest moment, acțiunea abductorică a extensorului se accentuează necontenit, iar halucele deviat formează cu metatarsianul său un arc a cărui coardă este formată de extensor. Acesta,

Scanned with OKEN Scanner

trăgînd halucele, împinge cu baza primei falange capul metatarsianului şi mai mult înăuntru, mărind astfel adducţia acestuia şi accentuînd totodată deplasarea în valgus a halucelui. O dată cu deplasarea plantară a adductorului halucelui, abductorul transvers, nemaifiind contrabalansat, trage sesamoidele în afară şi le luxează în primul spaţiu intermetatarsian. Împreună cu acestea, este deviat şi lungul flexor al halucelui care se află cuprins între ele şi prin aceasta, la acţiunea abductorică a extensorului propriu se asociază lungul flexor şi abductorul transvers al halucelui, accentuînd continuu abducţia degetului mare.

În cazul antepiciorului plat, cu prăbuşirea bolţii longitudinale, antepiciorul este deviat în abducţie. Această abducţie accentuează la mers rotaţia externă a piciorului şi face ca piciorul să se rostogolească peste marginea sa internă şi să solicite în mod deosebit această parte. Ca urmare a acestui fapt se accentuează derotarea supinatorie a primului metatarsian şi adducţia acestuia, şi în acelaşi timp, se produce şi o flexiune dorsală a capului primului metatarsian. Prin aceasta antepiciorul plat se accentuează, producîndu-se răsfirarea metatarsienelor, uneori inversarea bolţii anterioare şi piciorul rotund. Modificările în arhitectura scheletului piciorului duc la modificări importante în ceea ce priveşte poziţia muşchilor faţă de schelet şi direcţia lor de acţiune. Pronaţia şi lăsarea în jos a calcaneului, presiunea directă a scafoidului ptozat, adducţia, supinaţia şi flexiunea dorsală a primului metatarsian schimbă raporturile de poziţie şi tensiune a muşchilor scurţi ai piciorului.

Adductorul halucelui, care, în mod normal, are o poziţie lateral-internă faţă de articulaţia metatarso-falangiană, ocupînd partea cea mai înaltă a bolţii piciorului, este întins prin alungirea primei raze a piciorului, iar inserţia sa distală, pe baza primei falange, ia o poziţie plantară în urma supinaţiei primului metatarsian şi a uşoarei pronaţii a halucelui. Din acest moment, adductorul încetează de a mai fi un muşchi care să asigure continuitatea în ax a halucelui şi să se opună abducţiei primului metatarsian şi deplasării mediale a capului acestuia. O dată cu mutarea plantară a adductorului se face şi o deplasare în afară a întregii musculaturi care învelește prima rază. Adductorul devenind flexor şi încetînd să se opună, efectului abductoric al abductorului transvers, acesta din urmă rămîne singur în acţiune şi trage halucele, precum şi aparatul sesamoidian cu lungul flexor al halucelui în afară. Apropiindu-şi punctele de inserţie, muşchii se scurtează şi cu cît deformaţia este mai accentuată, cu atît muşchii retractaţi se opun unei redresări a halucelui.

Scanned with OKEN Scanner

Insuficienţa funcţională a sistemului muscular şi fibros de menţinere a bolţii transversale, expresie a modificărilor survenite în însăşi structura inframicroscopică a lor, este responsabilă de prăbuşirea bolţii anterioare şi de schimbarea arhitectonicei piciorului. Modificarea raporturilor normale ale scheletului duce la schimbări esenţiale ale situaţiei şi direcţiei de acţiune a musculaturii stabilizatoare a halucelui şi în urma ruperii echilibrului normal dintre muşchii agonişti şi antagonişti, grupul abductor al halucelui, devenind preponderent, amorsează devierea laterală a degetului mare. Această deviere o dată începută, se accentuează progresiv, atît prin acţiunea în continuare a musculaturii abductoare, cît şi prin intrarea în acţiune a factorilor ajutători şi agravanţi, cum sînt reacţia solului şi încălţămintea necorespunzătoare.

Anatomie patologică. La persoanele cu hallux valgus găsim adesea asociate şi alte manifestări patologice ca scolioza, piciorul plat sau o laxitate articulară crescută. Ceea ce atrage în mod deosebit atenţia la această deformaţie, sînt leziunile de la nivelul piciorului. Aceste leziuni interesează, într-o egală măsură, osul, muşchii şi tegumentele.

Modificări osoase. Leziunile cele mai importante sînt la nivelul primei raze, şi ele se întîlnesc nu numai la articulaţia metatarso-falangiană, ci şi la articulaţia metatarso-cuneană.

La nivelul articulaţiei metatarso-falangiene, din cauza tracţiunilor anormale ale aparatului capsulo-ligamentar şi a incongruenţei suprafeţelor articulare se dezvoltă un proces de artroză. Datorită abducţiei halucelui, partea internă a cartilajului articular al capului metatarsianului pierde contactul normal cu falanga şi, nemaifiind supusă presiunilor regulate, care sînt absolut necesare nutriţiei cartilajului, acesta suferă modificări care merg pînă la distrugerea lui. Pe partea cea mai internă a capului, cartilajul se găseşte încă comprimat de ligamentul lateral intern şi de capsulă, destinse în urma deplasării falangei, şi păstrează încă luciul şi grosimea sa. În afara acestei zone, se întinde o suprafaţă în care cartilajul nu este comprimat nici de falangă, nici de ligament, şi la acest nivel, cartilajul este distrus în întregime. În locul lui, se găseşte un şanţ profund ce ajunge pînă la os ; în afara şanţului, cartilajul păstrînd raportul cu falanga, are structura şi aspectul normale. Pe faţa plantară a capului metatarsianului, în cazurile cu deformaţii accentuate, se constată o schimbare a direcţiei şanţurilor oaselor sesamoide, care, în mod normal, sînt îndreptate înainte şi care apar acum deviate în afară în porţiunea lor distală. De asemenea, creasta longitudinală dintre cele două şanţuri se prezintă uneori complet şlefuită din cauza dislocării laterale a aparatului sesamoidian.

Scanned with OKEN Scanner

Degetul mare, suferă o deplasare în afară, făcînd cu metatarsianul un unghi extern. Această deplasare poate să ajungă pînă la 90°, cînd falanga halucelui este perpendiculară pe axul metatarsianului. În aceste cazuri, avem de obicei, o luxaţie a falangei, iar halucele se plasează peste celelalte degete sau mai frecvent sub acestea. În afara deplasării laterale, halucele prezintă şi o răsucire în lungul axului său, în sensul unei pronaţii.

Capsula articulară este retractată şi îngroşată în porţiunea sa externă şi dimpotrivă, destinsă, în porţiunea sa internă. Sesamoidele în afară de deplasarea laterală pot suferi distrugeri ale suprafeţelor articulare cu procese hiperostozice, sau se pot hipertrofia, ajungînd în unele cazuri la adevărate fuziuni osoase.

Modificări musculare. Pe faţa plantară a piciorului, musculatura este atrofiată. Din cauza schimbărilor de poziţie ale scheletului, inserţiile muşchilor sînt deplasate şi acţiunea lor este deviată.

Deosebit de aceste modificări de poziţie şi acţiune, musculatura suferă şi modificări microscopice. În cercetările de anatomie patologică, pe care le-am efectuat la cazurile de hallux valgus, am putut constata că la nivelul musculaturii primei raze a piciorului găsim leziuni distrofice ale fibrei musculare, cu o uşoară reacţie fibro-conjunctivă interstiţială şi leziuni de atrofie ale fibrelor musculare.

Aceste modificări importante în structura fibrelor musculare duc la scăderea valorii funcţionale a acestor muşchi, lucru constatat prin electromiografie (Denischi).

Modificări tegumentare. Pielea comprimată între capul metatarsianului şi încălţăminte se hipertrofiază, se îngroaşe şi formează o bătătură. Sub aceasta se găseşte o bursă seroasă care vine în contact, pe faţa sa profundă, cu ligamentul lateral intern iar printr-un orificiu în capsula articulară poate comunica cu articulaţia. Uneori bursa seroasă poate fi sediul unei inflamaţii, de obicei stafilococice, care se poate propaga la articulaţie.

Modificări nervoase. Filetele nervoase ce trec peste capul metatarsianului, sub bătătură, sînt alterate, hipertrofiate ; hipertrofia este fibroasă şi ea interesează nevrilema şi spaţiul interfascicular al ţesutului nervos.

Modificări din partea celorlalte degete. Hallux valgusul fiind o deformare de împovărare a antepiciorului, cu o marcată insuficienţă musculară şi ligamentară, în afara leziunilor interesînd prima rază, vom găsi leziuni asociate din partea celorlalte degete. Degetul al V-lea este adesea deviat în varus şi prezintă pe faţa externă, la nivelul capului metatarsianului, o

Scanned with OKEN Scanner

bătătură asemănătoare cu cea de la nivelul primului metatarsian. Degetul al II-lea şi uneori al III-lea sînt adesea deformate în ciocan, cu bătături pe faţa dorsală a articulaţiei interfalangiene. Pe faţa plantară a piciorului, în dreptul capetelor metatarsienelor al II-lea şi al III-lea se găseşte adesea o îngroşare a tegumentelor, formînd o bătătură.

Faţă de noile condiţii funcţionale ale piciorului cu hallux valgus, aparatul fibros se adaptează, orientîndu-şi structurile mecanice în raport cu direcţia noilor solicitări, apărînd complexe fibroase noi pe seama ţesutului conjunctiv nediferenţiat. Într-o lucrare importantă, Iagnov, Cîrstea şi Popescu bazaţi pe studiul anatomic al unor picioare cu hallux valgus, au demonstrat formarea unor complexe fibroase de adaptare, reprezentate prin dezvoltarea de retinacule tendinoase la nivelul extensorului propriu al halucelui şi al scurtului extensor (pedios), care menţin halucele deviat în poziţia vicioasă. De asemenea, se dezvoltă şi retinacule periostale la nivelul adductorului şi abductorului halucelui, sub retinaculele tendinoase, pe care le dublează şi prin aceasta, menţin şi mai strîns halucele deplasat. Aceste formaţiuni anatomice de adaptare sînt expresia solicitărilor mecanice exercitate la aceste nivele, în urma modificărilor de formă şi a funcţiei piciorului deformat prin hallux valgus. Ele, o dată formate, constituie un impediment în plus, de care trebuie să se ţină seama, atunci cînd se face tratamentul acestei deformaţii.

Simptomatologie. În general, putem admite că o uşoară abducţie de 5° a degetului mare este normală, atîta vreme cît nu se însoţeşte de dureri.

La bolnavii cu hallux valgus însă, deformaţia depăşeşte această limită. Totuşi nu există un paralelism între gradul deformaţiei şi intensitatea durerii ; sînt deformaţii foarte mari ale degetului, fără ca persoana care le are să se plîngă de dureri, după cum există şi deformaţii mici, mai puţin de 20°, dar care dau dureri foarte mari.

Aceste dureri apar la început puţin intense, ca dureri de oboseală şi sînt raportate la articulaţia metatarso-falangiană, în special pe faţa internă a acesteia. Ele apar, de obicei, la un efort static sau dinamic susţinut şi se datoresc destinderii ligamentare şi a capsulei articulaţiei metatarso-falangiene pe partea sa internă. Aceste prime dureri surde tind să se permanentizeze şi să se amplifice ca intensitate, o dată cu accentuarea deformaţiei. Redresarea degetului, aducerea elementelor articulare în situaţia normală, duc la dispariţia durerilor şi acestui fapt i se datoreşte senzaţia de uşurare pe care o încearcă bolnavul, cînd îşi redresează halucele. O dată cu accentuarea

Scanned with OKEN Scanner

deformației degetului mare, durerile devin mai intense, prin comprimarea ramurilor nervilor musculo-cutanat și plantar intern, care trec pe fața internă a articulației metatarso-falangiene, unde deformația este maximă. Vecinătatea imediată a bătăturii ca și a bursitei, în acele cazuri în care există, modifică și mai mult caracterul durerii. Comprimarea directă a nervului deter-

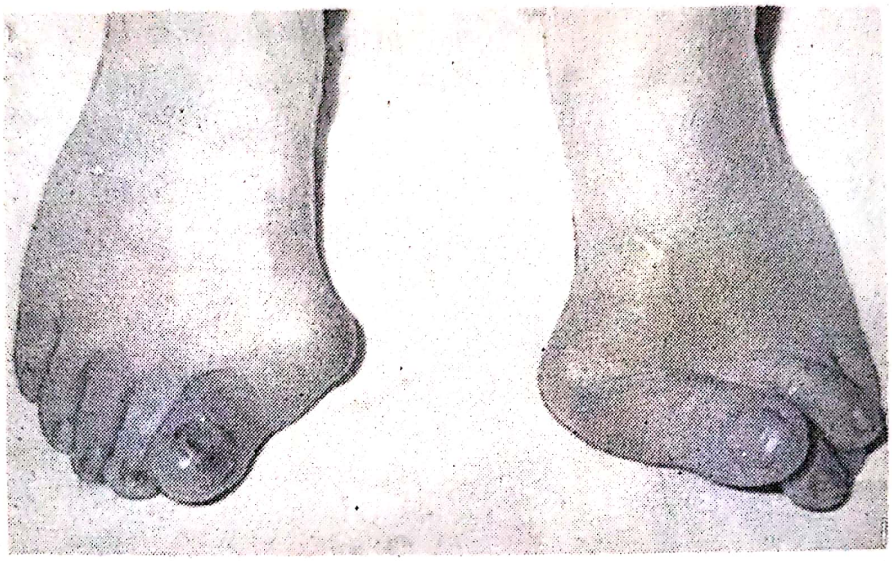

Fig. 91. — Hallux valgus.

mină o nevralgie vie, care face ca mersul cu o încălțăminte nouă să devină chinuitor. Deosebit de aceste dureri localizate, legate de deformația însăși, la acești bolnavi se supraadaugă durerile piciorului plat, piciorului rotund și degetelor în ciocan. În astfel de situații, durerea iradiază spre gambă, în cazul piciorului plat, sau este localizată în plantă, la piciorul rotund.

Examenul obiectiv. Ceea ce atrage atenția la acești bolnavi este deformația de la nivelul degetului mare. Această deformare, schițată în cazurile incipiente, este foarte accentuată în cazurile inveterate. Din cauza dificultăților pe care le întîmpină astfel de bolnavi în procurarea de încălțăminte, mulți dintre ei vin să solicite tratamentul chirurgical pentru acest singur motiv, cu toate că deformația nu le cauzează nici o durere. Deformația principală este la nivelul articulației metatarso-falangiene (fig. 91). Halucele se găsește într-o poziție de abducție față de primul metatarsian. Axul degetului mare, care în mod normal trebuie să se găsească în continuarea axului metatarsianului, face cu acesta un unghi deschis în afară (unghiul halucelui) (fig. 92) și care, potrivit cu gradul de abducere a halucelui, poate să ajungă pînă la 90°. Aceste cazuri sînt extreme și se întîlnesc mai rar, de cînd tratamentul chirurgical al acestei deformații a căpătat o răspîndire mai mare.

Scanned with OKEN Scanner

În afară de abducție, halucele suferă și o răsucire în sensul unei pronații care face ca fața plantară să privească ușor în afară. Această pronație, așa cum am arătat, se datorește într-o anumită măsură porțiunii transversale a abductorului halucelui și în parte extensorului propriu.

Pe fața internă a articulației metatarso-falangiene, se observă o deformare, care face impresia unei excrescențe osoase. Este clasica *exostoză* dar care, în realitate, nu este decît partea internă a capului metatarsianului, care, împreună cu epicondilul intern, bombează puternic sub tegumente, din cauza deplasării halucelui în afară și a împingerii înăuntru a primului metatarsian. Tegumentele la acest nivel sînt de o culoare roșiatică, și din cauza traumatizării continue prin comprimare și frecare între pielea încălțămintei și capul metatarsianului, suferă un proces de cornificare, transformîndu-se într-o bătătură. Aceasta este mai puțin dureroasă decît pielea iritată, însă prin continua apăsare și frecare de capul metatarsianului determină apariția la acest nivel, în țesutul celular subcutanat, a unei burse seroase. Această bursă se poate inflama, declanșînd apariția de noi dureri. În cazuri excepționale, supurația poate să invadeze articulația metatarso-falangiană.

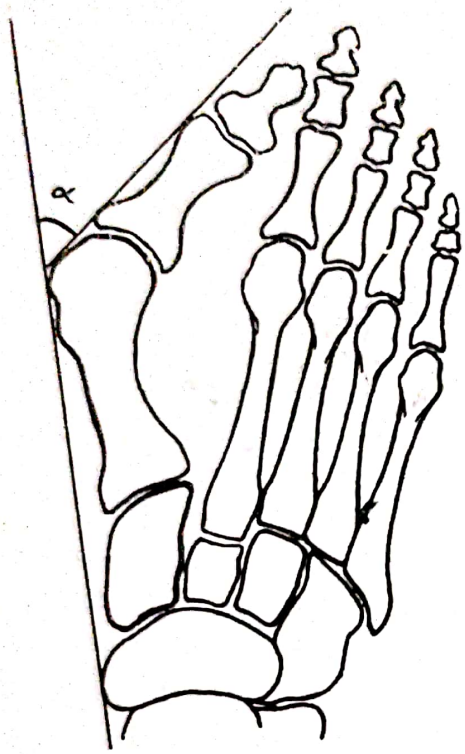

Fig. 92. — Unghiul de abducție al halucelui.

Deplasarea accentuată a degetului mare în afară poate să aducă nu numai o modificare a formei și situației lui proprii, ci și a degetelor vecine. Cînd hallux valgusul coexistă cu un antepicior rotund, găsim o retracție dorsală a degetelor, care poate să ducă în cazuri extreme la o subluxație a lor, iar tendoanele acestora fac coardă sub tegument. Astfel de bolnavi, din cauza durerilor și a modificărilor piciorului, au un mers chinuitor, sacadat, cu pași mici. De cele mai multe ori, bătăturile plantare și mai ales antepiciorul rotund, asociat cu deformația în ciocan a degetelor, fac imposibilă și chinuitoare orice încercare de mers mai îndelungat (fig. 93).

Încălțămintea persoanelor cu hallux valgus este deformată după înfățișarea piciorului, fiind lățită la partea anterioară, în special la nivelul capetelor metatarsienelor, iar pe partea internă,

Scanned with OKEN Scanner

în dreptul capului primului metatarsian, încălțămintea este deformată de către exostoză. Uneori, pe fața dorsală a bombeului, apare o deformare caracteristică, cînd degetul al II-lea este în ciocan. În cazurile de hallux valgus la care întîlnim o retracție dorsală a tuturor degetelor, vîrful încălțămintei este ridicat mult de la pămînt. Orice nouă încălțăminte provoacă dureri chinuitoare, pînă cînd se deformează după forma picio-

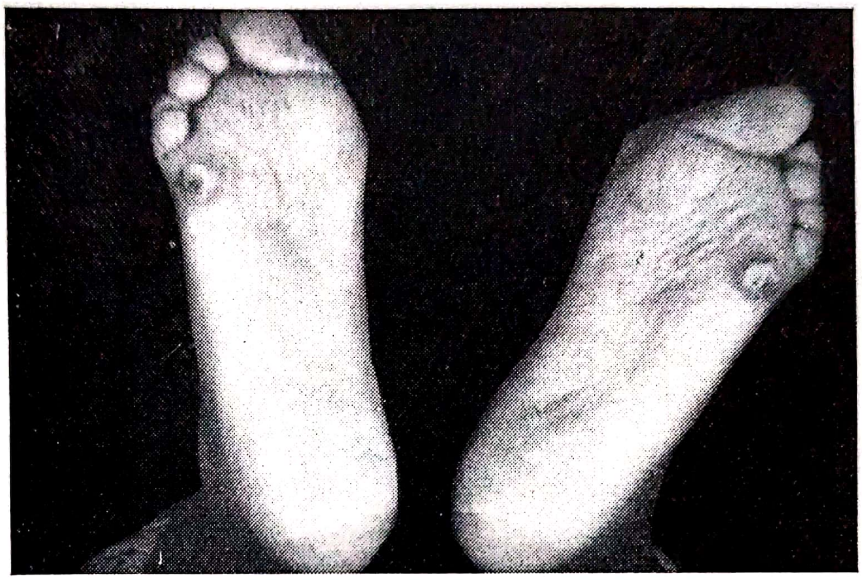

Fig. 93. — Hallux valgus cu clavus plantar.

rului. Pentru aceasta, mulți bolnavi preferă o încălțăminte ușoară de tipul sandalelor, care se deformează ușor și se adaptează fără suferință pe forma piciorului.

Examenul radiologic. Radiografia este necesară nu atît pentru diagnostic, care este ușor de făcut, cît mai ales pentru aprecierea gradului leziunilor și pentru orientare în alegerea procedeului de tratament. Date fiind leziunile complexe, este bine ca să avem imaginea completă a piciorului pe aceeași placă radiografică, folosind procedeul în doi timpi ai lui De Sèze, Djian și Mallégol sau tehnica lui Cahoon (fig. 94 a).

Pe radiografia de față se constată o lățire a antepiciorului, capul primului metatarsian este împins înăuntru, iar primul spațiu mult lărgit. Sesamoidele sînt deplasate în afară : cel extern apare în primul spațiu intermetatarsian, iar cel intern se proiectează pe imaginea capului metatarsianului sau pe marginea externă a acestuia. Uneori găsim sesamoidele neregulate, deformate de procesul de artroză. Falanga halucelui este deplasată în afară, subluxată pe capul metatarsianului, iar în cazuri avansate poate fi complet luxată (fig. 94 b). Pe de altă parte, prima falangă, și cu ea întreg halucele, este răsucită în

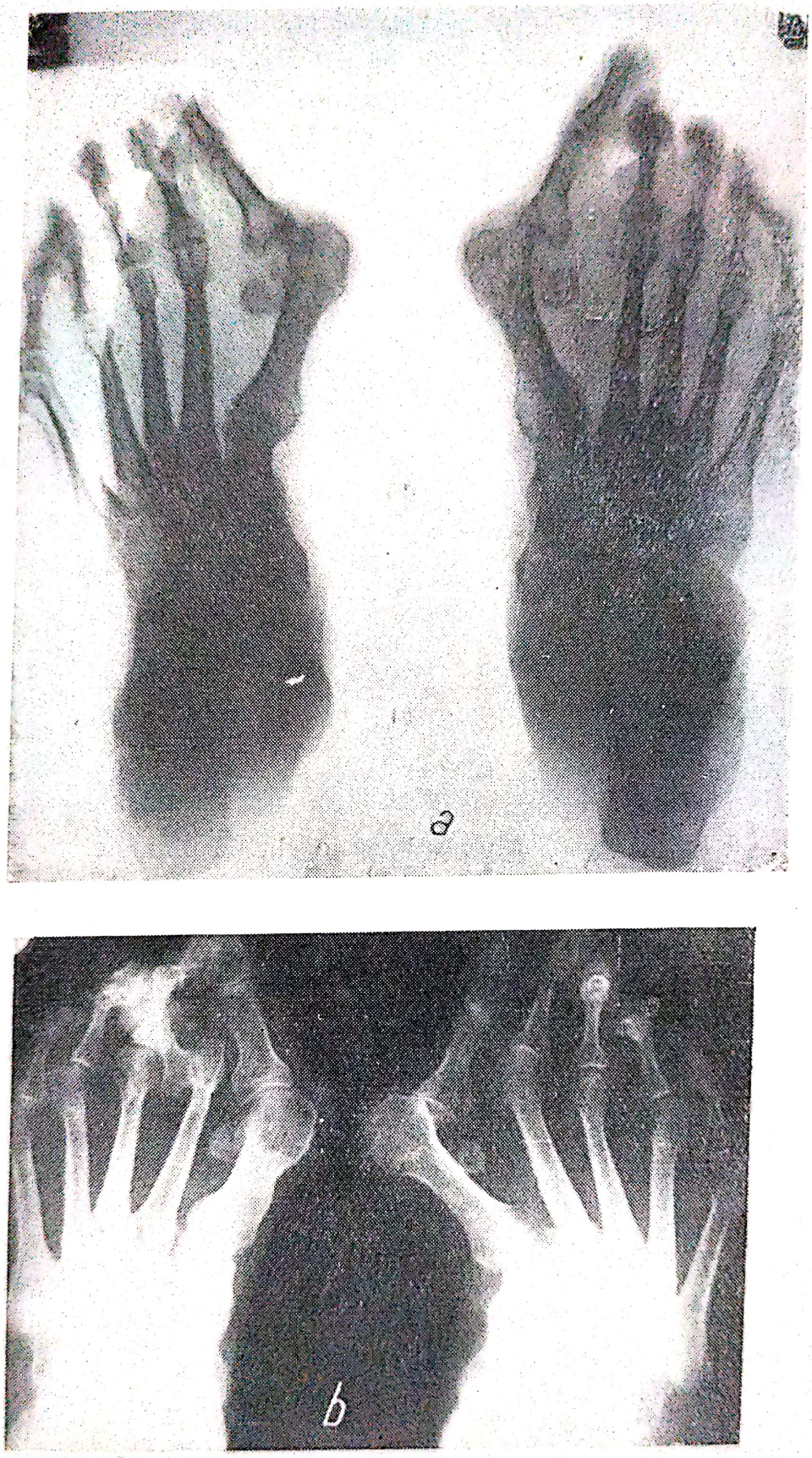

Fig. 94.

a — Radiografia întregului picior bilateral hallux valgus cu luxația primei falange și a oaselor sesamoide. b — Hallux valgus cu picior plat anterior și degete în ciocan. Luxație externă a primei falange a halucelui și a oaselor sesamnoide.

Scanned with OKEN Scanner

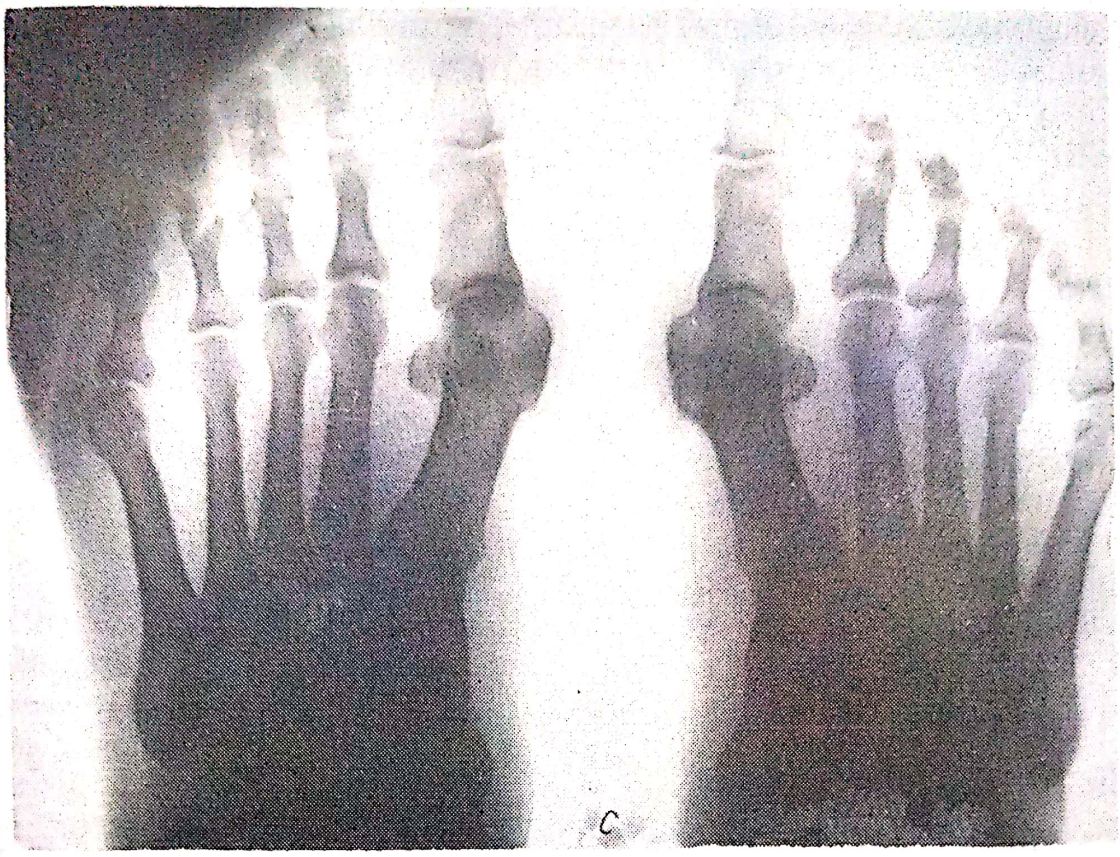

Fig. 94.
c — Hallux valgus cu artroză şi exostoză a primului metatarsian.

pronaţie, ceea ce face ca tuberculul lateral intern de pe prima falangă să nu mai fie vizibil pe clişeu. În caz de artroză, faţa articulară a falangei este neregulată şi prezintă osteofiţi marginali. Capul metatarsianului, impresionant ca volum, are de cele mai multe ori, conturul neregulat, în special pe partea sa internă, care nu este în contact cu baza falangei. La acest nivel leziunile de artroză sînt deosebit de evidente (fig. 94 c). Din cauza răsucirii primei raze, care este în supinaţie şi a deplasării în afară a falangei, epicondilul intern al capului metatarsianului apare ca despărţit printr-un şanţ de restul corpului metatarsianului. Aceasta este exostoza pe care o descriu tratatele clasice şi care, în realitate, nu-i decît porţiunea internă a capului cu epicondilul respectiv. La nivelul tarsului, radiografia arată un spaţiu clar, anormal între primul şi al doilea cuneiform.

Radiografia de profil arată turtirea bolţii longitudinale cu orizontalizarea calcaneului, înclinarea capului astragalului, deplasarea scafoidului, în caz de coexistenţă cu piciorul plat. În cazul păstrării bolţii interne, găsim o subluxaţie dorsală a degetelor II, III, IV, V şi o coborîre a capetelor metatar-

siene mijlocii spre plantă ; capul primului metatarsian este mai ridicat în raport cu cel de al doilea metatarsian.

Forme clinice. Dacă considerăm hallux valgusul din punctul de vedere al cauzelor care l-au produs, deosebim următoarele forme clinice :

1. *Hallux valgus congenital.* Apare în legătură cu un megahaluce sau absența congenitală a degetului al II-lea. Această formă este însă foarte rară și relativ ușor de diagnosticat, dat fiind coexistența obișnuită și a altor malformații.

2. *Hallux valgus simptomatic.* Apare ca manifestare a unei afecțiuni inflamatoare sau degenerative, ce are loc la nivelul articulației metatarso-falangiene a halucelui. Reumatismul poliarticular cronic, în special poliartrita cronică evolutivă, constituie cauza cea mai frecventă a acestei forme clinice. La acești bolnavi, procesul inflamator articular, asociat cu o retracție a mușchilor extensori ai degetelor, determină deplasarea în afară a degetului mare și a celorlalte degete. În aceste cazuri, piciorul este mai mult sau mai puțin rigid și din cauza rigidității, sprijinul se face mai ales pe marginea externă a piciorului, ceea ce determină apariția de bătături pe capul metatarsianului al V-lea. Toate degetele sînt deplasate în afară și înclinate ca spicele unui lan în bătaia vîntului, aspect caracteristic în această formă de hallux valgus (fig. 95 a). Radiografia evidențiază pe lîngă deplasarea halucelui și a celorlalte degete și leziunile de artroză cu deformație a tuturor articulațiilor piciorului (fig. 95 b).

Guta constituie o altă afecțiune care, prin dezvoltarea de tofi gutoși la nivelul articulației metatarso-falangiene a degetului mare, conduce la deformarea acesteia cu producerea unui hallux valgus. Starea diatezică a bolnavului, creșterea acidului uric și localizarea tofilor gutoși și la alte degete, caracterizează însă această formă de hallux valgus.

3. *Hallux valgus traumatic*, apare atunci cînd leziunea produsă de traumatism distruge degetul al II-lea uneori împreună cu capul metatarsianului său și degetul mare este tras în afară de cicatrice. Halucele este de obicei anchilozat, fixat în poziția sa și creează dificultăți la purtarea încălțămintei.

4. *Hallux valgus ca manifestare a antepiciorului plat,* este condiționat de o insuficiență morfo-funcțională a aparatului de susținere fibro-muscular al piciorului, formă care se întîlnește cel mai frecvent.

Dacă luăm în considerare mărimea unghiului de abducere a halucelui, deosebim trei grade de deformare :

Gradul I este caracterizat prin abducerea halucelui de 15—20°, cu exostoză mică, indiferent de intensitatea durerii ; adducția primului metatarsian este moderată. Se poate constata o poziție de metatarsus varus a primelor 3—4 metatarsiene.

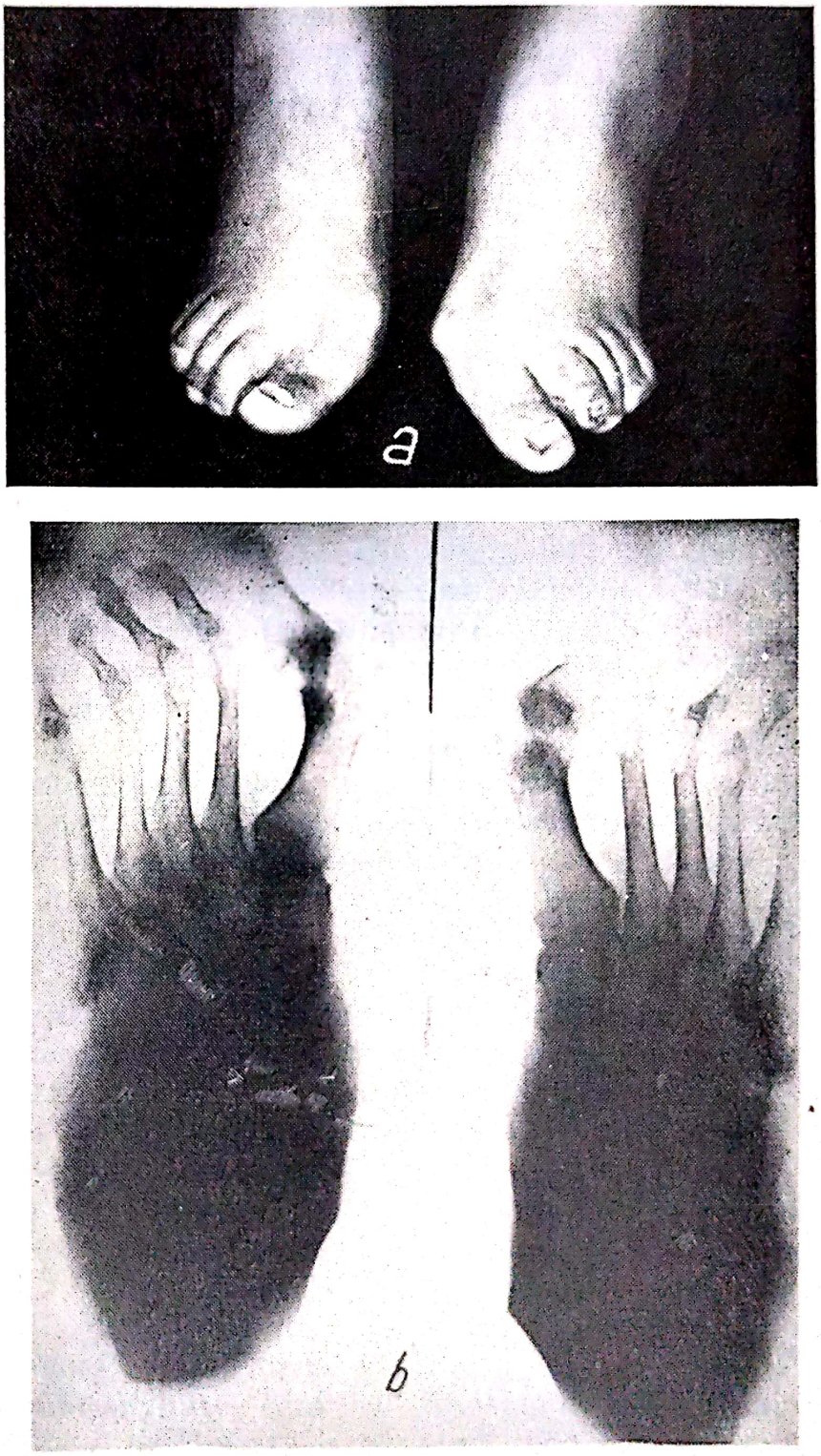

Fig. 95. — Hallux valgus inflamator în poliartrita cronică evolutivă. Toate degetele sînt deplasate în afară.

Scanned with OKEN Scanner

La această formă clinică, deformarea este adesea asimetrică şi unilaterală.

Gradul al II-lea cuprinde acele cazuri la care abducţia halucelui este cuprinsă între 20 şi 45°, cu adducţie apreciabilă a primului metatarsian şi răsfirarea celorlalte metatarsiene. La această formă, exostoza apare importantă, iar tegumentele de la nivelul ei sînt îngroşate, hiperkeratozice, determinînd bătătura caracteristică. Formele de hallux valgus de gradul al II-lea nu se însoţesc, de obicei de deformări importante ale celorlalte degete.

Gradul al III-lea cuprinde toate celelalte cazuri de hallux valgus, la care abducţia degetului mare este peste 45°, iar adducţia primului metatarsian şi răsfirarea celorlalte metatarsiene este importantă. Exostoza este puternic reliefată, iar articulaţia metatarso-falangiană a halucelui prezintă un proces de artroză avansată. La această formă clinică, găsim pe lîngă devierea halucelui, deformaţii accentuate şi din partea celorlalte degete, realizînd tabloul clinic al piciorului complex.

Această clasificare a cazurilor de hallux valgus, după mărimea unghiului de abducţie a degetului mare şi adducţia primului metatarsian, prezintă un deosebit interes pentru orientarea tratamentului, cunoscînd că anumite metode chirurgicale sînt cu deosebire indicate la un anumit grad de deformare.

Evoluţie, prognostic. Deformaţia o dată începută evoluează spontan spre agravare.

Pe parcursul desfăşurării acestei deformaţii pot surveni complicaţii septice (inflamaţia bursei seroase, osteoartrita prin propagarea infecţiei de la nivelul bursitei) care precipită această evoluţie.

Privit sub aspectul vital, prognosticul este bun ; deformarea este compatibilă cu o vîrstă foarte înaintată. Din punct de vedere funcţional însă, prognosticul este rezervat, deoarece, lăsată ca atare, deformaţia duce la infirmizarea bolnavului la o vîrstă nu prea înaintată, cînd organismul este viguros şi în plină putere, scăzîndu-i astfel din capacitatea sa de muncă.

Tratament. Profilaxia hallux valgusului. Tratamentul preventiv al hallux valgusului se confundă cu tratamentul preventiv al deformaţiilor piciorului în general, şi el începe încă de la vîrsta copilăriei. Copilul trebuie lăsat să se joace cu picioarele goale pe un loc cu nisip sau prund mărunt. În acest fel, musculatura proprie a piciorului se găseşte mereu solicitată şi această gimnastică, asociată cu acţiunea tonică a soarelui şi a aerului contribuie la o dezvoltare armonioasă a piciorului, la tonificarea musculaturii şi ligamentelor şi la o mai bună nutriţie a tegumentelor.

Scanned with OKEN Scanner

Hallux valgusul, apărînd ca manifestare a insuficienței musculo-ligamentare, educația fizică și sportul joacă un rol important în prevenirea acestei deformații.

În cadrul programului de gimnastică, la tinerii la care există o tendință de hallux valgus este util să se asocieze și o serie de exerciții care vizează direct întărirea musculaturii proprii a piciorului (vezi piciorul plat).

Încălțămintea nefiziologică este un factor etiologic important în constituirea hallux valgusului și de aceea în profilaxia deformației trebuie acordată atenția cuvenită. Încălțămintea rău confecționată, cu tocul prea înalt, vîrful ascuțit și rigid și căputa din piele suplă, neîntărită în dreptul capetelor metatarsienelor mărginașe, favorizează lățirea antepiciorului și devierea în afară a halucelui. De aceea, încălțămintea trebuie să fie făcută dintr-un material de bună calitate, care să nu se lase deformat cu ușurință și în același timp, să reziste intemperiilor. Ea trebuie să aibă o formă adecvată formei și funcțiilor piciorului și să fie suplă, să lase libere mișcările acestuia, să-l ajute în mers și statică și să nu-l jeneze în condițiile unui efort mai îndelungat. Măsurile de igienă locală, masajul, gimnastica medicală, helioterapia în zilele de vară sînt măsuri care conduc la o corectă întreținere a piciorului și contribuie, împreună cu celelalte măsuri la prevenirea îmbolnăvirilor.

Tratamentul conservator însumează totalitatea măsurilor de ordin medical, fizioterapic și ortopedic care pot duce la corectarea deformației. Fără îndoială că, de acest tratament, nu pot beneficia toate cazurile. Pentru deformațiile multiple și avasate, singurul tratament eficace este cel chirurgical.

În general, tratamentul conservator se adresează cazurilor incipiente, atît la copii, cît și la adulți, la care deformația abia începe să se manifeste și la care reducerea se face cu multă ușurință. La bolnavi cu afecțiuni articulare de tipul reumatismului deformant și al gutei, tratamentul conservator își găsește indicația, în asocierea tratamentului general specific pe toată perioada evoluției bolii. De asemenea, metodele conservatoare se impun și în cazurile în care tratamentul chirurgical este contraindicat din cauza stării generale (tuberculoză evolutivă, cardiopatii decompensate etc.).

Esența tratamentului conservator constă în :

1. Antrenarea musculaturii proprii a piciorului și a musculaturii corpului în general, asociată cu un tratament de tonificare a organismului.

2. Folosirea de dispozitive care să ducă la redresarea deformației și la combaterea tendinței de deformare a piciorului.

Scanned with OKEN Scanner

3. Purtarea unei încălţăminte potrivite.

4. Tratamentul specific al afecţiunii care, determină apariţia hallux valgusului simptomatic (reumatismul poliarticular deformant, guta etc.).

— *Antrenarea musculaturii* se face prin folosirea masajului, gimnasticii şi hidroterapiei. Masajul, sub formă de alunecare fină, de frămîntare sau de tocare, este folosit ca mijloc de tonificare a musculaturii gambei şi piciorului, de activare a circulaţiei sanguine şi de ameliorare a troficităţii tegumentare, cu condiţia ca să nu fie brutal practicat şi să nu dureze mai mult de 15 minute.

Gimnastica medicală făcută metodic se adresează atît musculaturii deficitare a piciorului, cît şi musculaturii întregului organism. Se va insista, în mod deosebit, pe mişcările de apucare a obiectelor mici între haluce şi celelalte degete. Această mişcare de prehensiune cu halucele dezvoltă în mod deosebit muşchiul adductor, care are un rol atît de important în menţinerea corectă a halucelui. Mersul pe marginea externă a piciorului şi ridicarea pe vîrful degetelor contribuie, de asemenea, la antrenarea acestei musculaturi. Totodată în programul de gimnastică se vor asocia şi mişcări sau grupe de mişcări care să contribuie la antrenarea musculaturii întregului organism. Sportul, în măsura în care nu produce o oboseală deosebită a picioarelor, poate fi recomandat. Astfel, alergarea cu picioarele desculţe pe teren neregulat, săriturile, voley, sînt sporturi care pot fi indicate. Înotul este deosebit de valoros pentru acţiunea sa tonică asupra organismului şi pentru dezvoltarea armonioasă a acestuia ; practicarea lui prilejuieşte şi asocierea altor factori terapeutici (helioterapie, hidroterapie, gimnastică etc.), care au efecte înviorătoare asupra corpului.

— *Dispozitive ortopedice de redresare.* Cel mai simplu dispozitiv ortopedic îl constituie tamponul de vată sau buretele de cauciuc, ce se plasează între haluce şi degetul al II-lea. Acest dispozitiv poate fi ţinut zi şi noapte şi poate fi purtat şi în încălţăminte. În formele incipiente, poate să corijeze deformarea, dar rezultatul nu se menţine în timp dacă nu se asociază şi alte metode conservatoare (gimnastica medicală, susţinătorul plantar, încălţămintea potrivită etc.).

S-a preconizat de către unii autori (Jarecki) folosirea unui bandaj circular de leucoplast, cu scopul vădit de a combate răsfirarea antepiciorului şi de a reface bolta anterioară. În acest sens, se foloseşte o rondelă de pîslă, care se aplică pe faţa internă a capului primului metatarsian şi o pastilă din acelaşi material ce se plasează plantar în dreptul capului metatarsianului al II-lea. Se fixează aceste bucăţi de pîslă cu o

Scanned with OKEN Scanner

bandă de leucoplast care strînge uşor antepiciorul în dreptul capetelor metatarsienelor, iar la al doilea tur se trece leucoplastul prin primul spaţiu interdigital şi se fixează pe marginea internă a piciorului, după ce s-a dat halucelui o poziţie de adducţie. Acest bandaj se reînnoieşte la interval de 5 zile.

Schwann foloseşte şi el, pentru reducerea piciorului răsfirat, bandajarea circulară a antepiciorului, utilizînd două bucăţi de pîslă care se plasează la partea latero-inferioară a diafizei metatarsienelor I şi al V-lea. Cînd se strînge circular bandajul de leucoplast, din cauza apăsării bucăţilor de pîslă, bolta anterioară se reface, corectînd adducţia primului metatarsian. Deosebit de aceste mijloace, care se pot folosi şi la mers, s-au imaginat o serie de alte aparate ce se folosesc în timpul nopţii.

Cel mai simplu dispozitiv îl constituie o riglă de lemn, a cărei lungime întrece cu puţin lungimea piciorului, iar lăţimea este 2—3 cm. Această riglă se înfăşoară în vată şi faşă şi se fixează de picior printr-un bandaj, fiind plasată pe marginea internă a acestuia. De capătul distal al riglei se va fixa halucele şi degetul al II-lea, trăgîndu-le astfel în adducţie şi fixîndu-le cu o faşă sau leucoplast.

Calot a preconizat reducerea nesîngerîndă sub anestezie. Halucele se fixează cu un aparat gipsat în hipercorecţie pentru două luni. În acest interval bolnavul merge cu ghetele gipsate. Această metodă este astăzi depăşită.

Remodelarea bolţilor este un prim pas în tratamentul piciorului răsfirat şi inclusiv al hallux valgusului. La susţinătorul plantar asociem tamponul de cauciuc, plasat în primul spaţiu interdigital, care poate fi menţinut şi în încălţăminte şi care contribuie, în timp, la redresarea şi menţinerea corectă a halucelui.

— *Tratamentul ortopedic* trebuie completat cu o încălţăminte corect executată, care să nu aibă vîrful ascuţit, iar marginea internă a pantofului să fie dreaptă. În acest fel, se îngăduie halucelui să-şi păstreze poziţia redresată, iar celelalte degete nu mai sînt înghesuite într-un spaţiu îngust. Încălţămintea nu trebuie să aibă tocul mai înalt de 3—4 cm şi să nu fie, pe cît posibil, decupată la spate, sau făcută din benzi de piele. Pantoful trebuie să conţină susţinătorul plantar pentru modelarea bolţii longitudinale şi o mică ridicătură înapoia capului metatarsianului al II-lea pentru refacerea bolţii transversale. De asemenea, încălţămintea trebuie să aibă o întăritură suplimentară la căpută (ştaif) în dreptul capetelor metatarsienelor I şi al V-lea, pentru a menţine bine antepiciorul şi a împiedica turtirea şi răsfirarea acestuia. Ştaiful va fi mai înalt pe partea internă pentru a se opune deformării datorită solicitărilor deosebite pe care le

Scanned with OKEN Scanner

comportă piciorul în timpul mersului, mai ales atunci cînd prezintă şi un oarecare grad de turtire a bolţii longitudinale interne.

Tratamentul chirurgical.

Indicaţiile generale ale tratamentului chirurgical. Cu excepţia cazurilor incipiente, nedureroase, uşor reductibile de hallux valgus, la adolescent sau adult, ca şi a unora din cazurile congenitale la copii, care beneficiază de tratament conservator, restul cazurilor de hallux valgus prezintă indicaţia tratamentului chirurgical. Vîrsta înaintată nu constituie o contraindicaţie a acestui tratament, ci numai acele cazuri la care vîrsta înaintată se asociază cu deficienţe organice grave, incompatibile cu actul chirurgical (cardiopatii decompensate sau la limita decompensării, pneumopatii cu insuficienţă respiratorie accentuată, deficienţă funcţională hepatică sau renală etc.).

Pregătirea preoperatorie. Încătuşat în încălţăminte, piciorul este predispus la macerаţie, dermatite, micoze, care întreţin o floră microbiană abundentă şi oricînd gata de a deveni patogenă. Contactul mai mult sau mai puţin direct al piciorului cu solul expune la contaminarea tegumentelor cu germenii cei mai variaţi care se cuibăresc prin canalele glandelor sudoripare, a glandelor sebacee sau pe sub unghii. Această situaţie specială a piciorului obligă în mod deosebit la o atentă şi minuţioasă pregătire preoperatorie, pentru a evita complicaţiile supărătoare atît pentru bolnav, cît şi pentru chirurg. Pregătirea în vederea operaţiei trebuie să se facă zilnic, începînd cu cel puţin 7—10 zile înainte. Ea constă din băi călduţe, slab antiseptice repetate de două ori pe zi şi cu o durată de 10—15 minute. Baia se face cu o soluţie slabă de permanganat de potasiu. După baie, piciorul se usucă şi se tamponează cu o soluţie de alcool iodat (iod metaloid 0,50 g la 100 ml alcool rectificat), după care se înfăşoară cu faşă curată de tifon sau se pune un ciorap curat. Se face concomitent toaleta unghiilor, care se taie scurt şi se curăţă cu peria. În cazurile de transpiraţie abundentă, după baie, se recurge la tamponament cu următoarea soluţie : alcool rectificat 40 ml, acid salicilic, 0,50 g, formol 40% 10 g. Cînd hallux valgusul este complicat cu bursită, se va face mai întîi tratamentul acesteia ; băi antiseptice, prişniţ alcoolizat, repaus la pat cîteva zile, la nevoie cîteva şedinţe de roentgenterapie antiinflamatoare (120—180 r în doză totală). Numai după ce procesul inflamator, în urma tratamentului, a cedat, se va face pregătirea preoperatorie amintită.

Este cu totul greşită şi expune la complicaţii neplăcute atitudinea acelor chirurgi, care, minimalizînd importanţa acestor pregătiri preoperatorii, obişnuiesc să opereze bolnavii ambu-

Scanned with OKEN Scanner

lator, luaţi direct de pe stradă. În aceste cazuri nu rareori survin complicaţii septice, care imobilizează la pat bolnavul pentru un timp îndelungat şi strică rezultatul operaţiei.

Anestezia. Se utilizează atît anestezia locală, cît şi cea generală prin inhalaţie sau anestezie rahidiană, după fiecare caz în parte.

Metodele chirurgicale de tratament. Pentru nici o altă deformaţie nu s-au imaginat şi propus un număr atît de mare de tehnici chirurgicale, ca în tratamentul hallux valgusului.

Cele mai multe din tehnicile propuse rezolvau numai un aspect al deformaţiei, de obicei abducţia halucelui, fără a soluţiona concomitent şi adducţia primului metatarsian, lăţirea antepiciorului, precum şi dezechilibrul muscular. Din această cauză, recidivele erau foarte frecvente, fapt ce a făcut pe chirurgi să părăsească rînd pe rînd tehnicile propuse şi să imagineze altele noi, mai „fiziologice".

Operaţiile pe părţile moi. Operaţii pe tendoane. Intervenţiile pe tendoane urmăresc să restabilească echilibrul musculaturii de la nivelul primei raze, modificat profund în această deformaţie şi să normalizeze acţiunea agoniştilor şi antagoniştilor, înlăturînd prin aceasta poziţia vicioasă a halucelui.

J. G. Sheldon a practicat alungirea tendonului extensorului propriu şi a pediosului.

Delbet deplasa tendonul extensor al halucelui pe partea internă a primei falange, menţinîndu-l prin inele de mătase fixate de periostul falangei.

J. E. Fuld suturează cu sîrmă sau catgut tendonul adductorului halucelui pe faţa internă a bazei primei falange.

Monod făcea tenotomia muşchilor inseraţi pe sesamoidul extern.

Full, Hohmann după ce detaşau inserţiile tendoanelor de pe sesamoidul extern, fixau aceste tendoane pe faţa internă a gîtului primului metatarsian sau pe faţa internă a bazei primei falange a halucelui.

Ulmann şi Weiss secţionau tendonul extensor al halucelui şi-l transplantau pe partea medială a primei falange.

Cea mai mare parte a operaţiilor pe tendoane se asociază însă cu o modelare a „exostozei" primului metatarsian. Această necesitate a devenit evidentă după ce operaţiile tendinoase propriu-zise s-au dovedit a fi insuficiente, sub aspect estetic imediat sau tardiv.

Operaţia lui Mac Bride foloseşte transplantarea tendonului abductor şi a fasciculului extern al scurtului flexor al halucelui, pe partea dorsală a primului metatarsian. Printr-o incizie pe faţa dorsală a articulaţiei metatarso-falangiene, în afara

Scanned with OKEN Scanner

tendonului extensorului propriu, se degajează lateral articulația și se dezinseră tendonul abductorului halucelui și al scurtului flexor de pe sesamoidul extern, care uneori se extirpă. După aceasta, primul metatarsian este adus lîngă al doilea, iar tendoanele dezinserate se fixează pe fața dorsală a metatarsianului astfel redus. După aceasta, se extirpă bursa seroasă de pe fața internă a capului primului metatarsian și se rezecă exostoza.

Critica operațiilor pe tendoane. Operațiile pe tendoane, în ansamblul lor, sînt insuficiente să rezolve singure aspectul estetic și să prevină recidiva, fiind nevoite să apeleze la modelarea osoasă. Oasele sesamoide nu sînt aduse în poziția lor normală, ci rămîn deplasate, constituind una din cauzele recidivelor. Pentru aceste considerente, operațiile exclusiv pe tendoane au fost părăsite de majoritatea chirurgilor. Ele se asociază cu diferitele intervenții ce se fac asupra osului, în scopul restabilirii echilibrului normal al articulației metatarso-falangiene și pentru a asocia elementelor pasive de redresare și o componentă activă.

Operațiile pe os. Intervențiile pe os se asociază deseori operației tendinoase, fiind de fapt intervenții mixte și ele se adresează fie falangei bazale a halucelui, fie capului primului metatarsian, diafizei acestuia sau capătului său proximal, fie primului cuneiform.

Operația Schede-Rădulescu. Cea mai simplă operație osoasă în hallux valgus este îndepărtarea porțiunii interne a capului primului metatarsian, care bombează mai mult sau mai puțin sub tegumente, după gradul de abducție al halucelui, după adducția primului metatarsian și după gradul de hipertrofie a porțiunii interne a capului, scăpat de sub presiunea continuă a primei falange.

Reverdin încă din 1881 folosea această rezecție a exostozei, dar ea a fost aplicată și popularizată în special de Max Schede, din care cauză a rămas cunoscută ca operația osoasă a acestuia.

Rădulescu a completat operația Schede cu un emondaj al osteofitelor capului metatarsianului și cu o capsulorafie care menține poziția corectată a halucelui, uneori asociind și alungirea tendonului extensor propriu al halucelui.

Operații asupra primei falange. Asupra primei falange au fost propuse două feluri de operații : extirparea totală a falangei și rezecția parțială a acesteia.

Alsberg a făcut, în 1924, extirparea totală a primei falange. Operația apărînd prea mutilantă, alți autori au căutat să o modifice, prin îndepărtarea nu a falangei în totalitate, ci a unei

Scanned with OKEN Scanner

porţiuni din ea. Astfel, Brandes extirpă două treimi din lungimea ei, Schanz şi Brauneck îndepărtează o jumătate din lungime.

Wallet foloseşte tehnica lui Brandes, asociind rezecţia exostozei şi modelarea circumferenţială a capului metatarsianului. Între fragmentele osoase interpune ţesuturile capsulare pe care le strînge la mijloc, cu un fir de catgut, ca o pungă de piele (fig. 96).

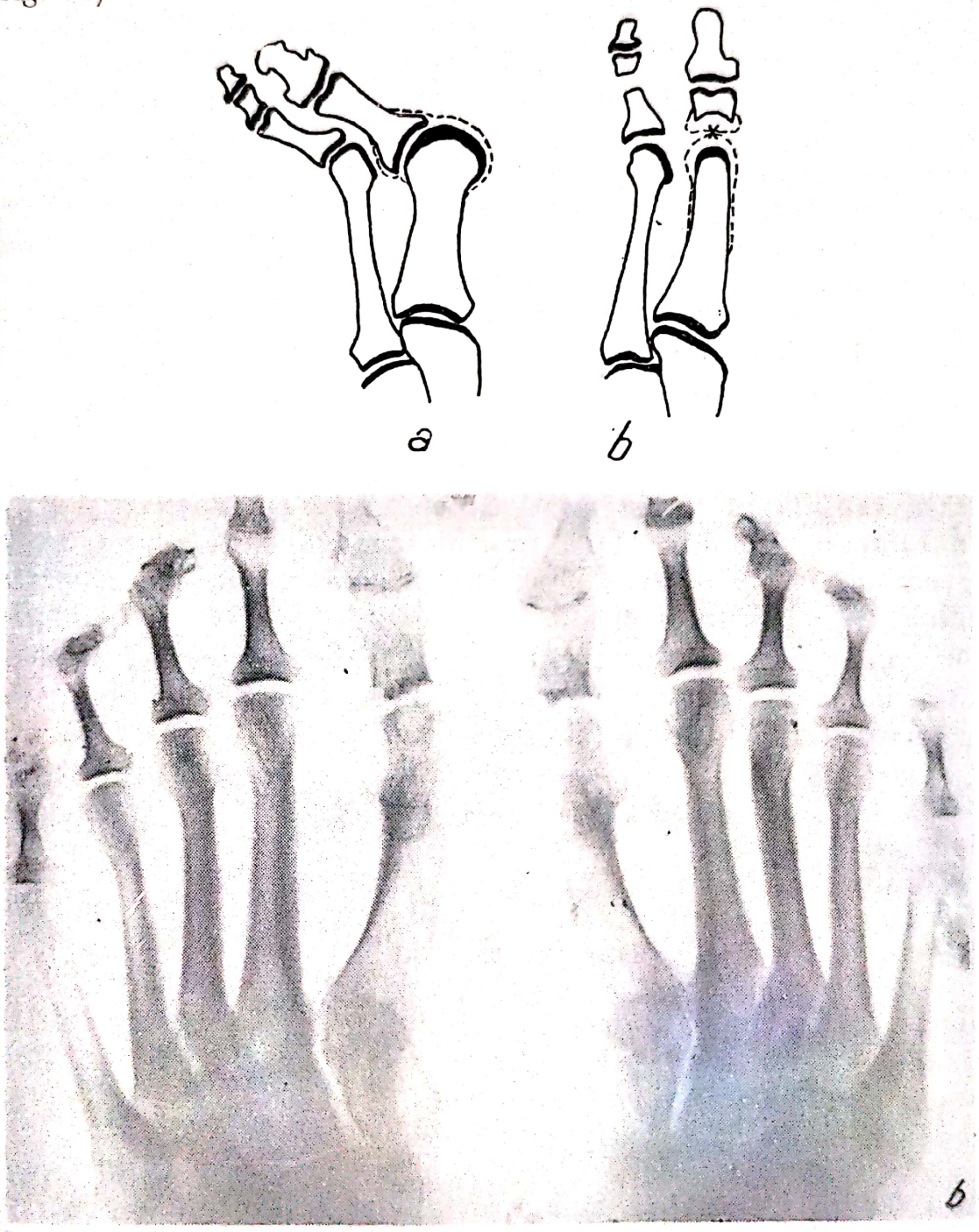

Fig. 96. — Operaţie Wallet pentru hallux valgus.
a — înainte de intervenţie (schiţă).
b — după intervenţie (schiţă şi radiografie).

Scanned with OKEN Scanner

Critica operațiilor pe prima falangă. Operațiile efectuate pe prima falangă a halucelui au reușit să amelioreze întrucîtva rezultatul funcțional și estetic.

Totuși, la oricare din operațiile pe prima falangă, poziția de adducție a primului metatarsian nu este cu nimic modificată ca și luxația laterală a oaselor sesamoide. De asemenea nu se aduce nici o îmbunătățire dezechilibrului muscular și rotației primului metatarsian. Bolta transversală continuă să rămînă și mai departe turtită, iar piciorul lățit se menține ca atare.

În urma dezinserției aparatului capsulo-glenoidian, de pe baza primei falange, musculatura care se inseră pe prima falangă se retractă și trage o dată cu ea și sesamoidele pe care se inseră. În acest fel, capul primului metatarsian, deși a rămas normal ca lungime, nu se mai sprijină pe oasele sesamoide, din care cauză apar dureri și jenă la mers.

Operații pe capul primului metatarsian. Operația Mayo—Hüter—Vreden. Rezecția capului primului metatarsian a fost executată pentru prima oară de Hüter și însușită de mulți alți autori.

Vreden folosește același procedeu, cu deosebirea că el incizează capsula în formă de V cu vîrful pe metatarsian și baza pe falangă. După ce face rezecția capului metatarsian, suturează sub tensiune lamboul capsular, ceea ce ajută menținerea halucelui în poziția corectată.

Mayo a îmbunătățit tehnica lui Hüter, prin interpunerea unui lambou capsular aderent la baza falangei între bontul metatarsianului și prima falangă.

Osteotomia primului metatarsian și a cuneiformului. Deoarece adducția, mai mult sau mai puțin accentuată, a primului metatarsian constituie o cauză vizibilă a hallux valgusului, diferiți autori au căutat să înlăture această cauză prin intervenții asupra metatarsianului însuși și asupra primului cuneiform. Astfel, s-au făcut la aceste nivele cele mai diferite osteotomii: liniare sau cuneiforme, cu baza internă sau externă, subcapitale, diafizare sau la baza metatarsianului, transversale sau oblice, simple sau etajate (fig. 97). După fiecare operație, fragmentele au fost așezate astfel, încît să reducă adducția metatarsianului și să redreseze halucele. Iată principalele operații de acest fel:

Osteotomiile liniare simple. Loison consideră că intervențiile asupra articulației metatarso-falangiene sau asupra capului metatarsianului nu sînt suficiente și adaugă osteotomia liniară, deasupra bazei primului metatarsian, cu scopul de a corecta adducția acestuia.

Scanned with OKEN Scanner

Ombrédanne a preconizat osteotomia diafizară pentru detorsionarea metatarsianului și fixarea fragmentelor cu ajutorul unui aparat de osteosinteză externă.

Osteotomiile cuneiforme. Reverdin folosea încă din 1881 în tratamentul hallux valgusului rezecția exostozei, așa cum va face mai tîrziu Schede, combinată cu o osteotomie cuneiformă cu baza internă, imediat sub capul primului metatarsian. Prin înclinarea spre înăuntru a fragmentului cefalic, halucele revenea în poziția corectă.

Hohmann face o osteotomie subcapitală cuneiformă; prin această operație, urmărește corijarea atît a adducției capului primului metatarsian, cît și refacerea punctului de sprijin intern al antepiciorului.

Juvara comunică în 1922 un procedeu de osteotomie cuneiformă cu baza externă a diafizei primului metatarsian. După îndepărtarea fragmentului rezecat, segmentul distal al metatarsianului este înclinat spre plantă pentru a restabili arcul bolții longitudinale și spre în afară, pentru a corecta adducția primului metatarsian.

Rădulescu a folosit, pentru corectarea adducției primului metatarsian, osteotomia diafizară în circumflex a primului metatarsian. Prin orientarea osteotomiei și în urma extirpării fragmentului secționat obține corectarea adducției primului metatarsian cu micșorarea spațiului respectiv.

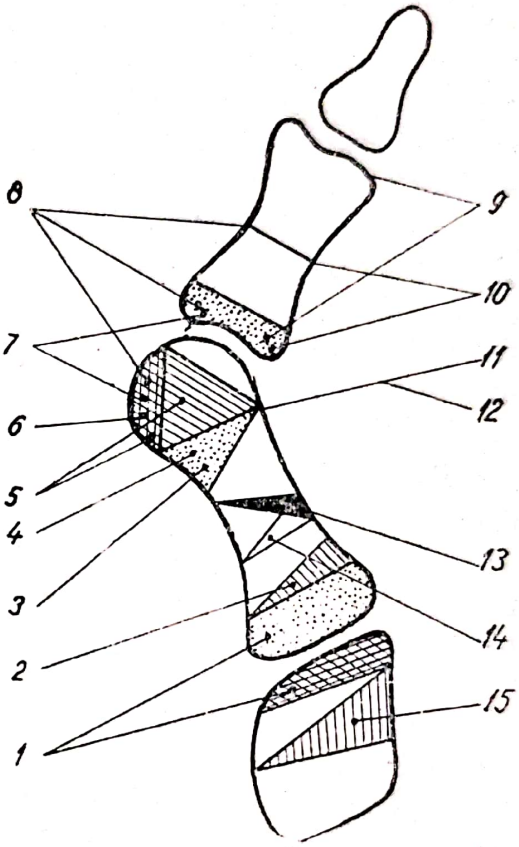

Fig. 97. — Diferite procedee operatorii în hallux valgus. 1 — Albrecht. 2 — Bălăcescu. 3 — Hohmann. 4 — Barker. 5 — Reverdin. 6 — Schede. 7. Olivecrona. 8. — Brandes, 9 — Alsberg. 10 — Brauneck 11 — Hüter. 12 — Mayo. 13 — Juvara. 14 — Loison. 15 — Brenner.

În scopul îmbunătățirii osteotomiilor cuneiforme practicate la nivelul primului metatarsian, K. N. Kocev practică osteotomia de angrenare a fragmentelor. Cu burghiul forează sub periostul metatarsianului, la 1,5 cm de articulația metatarso-falangiană pe 2/3 din grosimea sa, în sens cranio-caudal. Porțiunea diafizară de o parte și cealaltă a găurii se taie cu dalta și fragmentul distal al metatarsianului se deplasează puțin în afară față de cel proximal. Datorită acestei tehnici, se produce o angrenare a fragmentelor care împiedică deplasarea ulterioară.

Scanned with OKEN Scanner

Bălăcescu practică pentru corectarea hallux-valgusului osteotomia cuneiformă cu baza externă făcută la nivelul extremității proximale a primului metatarsian asociată cu nivelarea exostozei capului metatarsianului.

Ludloff, plecînd de la analiza cauzelor care mențin hallux valgusul nereductibil, ajunge la concluzia că acestea pot fi înlăturate printr-o osteotomie dorso-plantară a primului metatarsian, pornind proximal de pe fața dorsală și mergînd în tot lungul metatarsianului pînă pe fața plantară a acestuia, imediat sub nivelul capului. Prin mutarea fragmentelor, asemănătoare unei mișcări de foarfece, segmentul distal este dus cu vîrful ascuțit către al doilea metatarsian și astfel se corectează abducția halucelui.

În scopul corijării adducției primului metatarsian, Brenner și Riedl rezecă o pană osoasă cu baza externă din grosimea cuneiformului, iar Albrecht rezecă pana osoasă nu numai din primul cuneiform, ci și din baza primului metatarsian, făcînd deci o rezecție articulară.

Critica operațiilor de osteotomie pe primul metatarsian și cuneiform. Aceste operații, practicate pe primul metatarsian și primul cuneiform, acționînd cu deosebire asupra adducției primului metatarsian pe care caută s-o corijeze, lasă nemodificat procesul de artroză ce se dezvoltă la nivelul articulației metatarso-falangiene. Deși unele tehnici caută să acționeze și asupra acestei articulații, ele practică doar rezecția exostozei, urmărind mai mult un scop estetic decît unul funcțional, căci osteotomia nu modifică cu nimic procesul local de artroză. Totodată, ele necesită o lungă perioadă de spitalizare și imobilizare, ceea ce constituie un impediment important pentru bolnav, iar incapacitatea funcțională a piciorului este îndelungată, căci la locul de osteotomie persistă multă vreme o jenă care imobilizează bolnavul.

Aspectul actual al tratamentului chirurgical în hallux valgus.

Ceea ce caracterizează din punct de vedere anatomic hallux valgusul este devierea în afară a degetului mare, adducția primului metatarsian și dezechilibrarea musculară. De aceea tratamentul chirurgical trebuie să rezolve aceste trei aspecte importante, căci asupra cauzei însăși (insuficiența fibro-musculară) nu mai poate acționa. El trebuie să îndeplinească :

a) corectarea devierii halucelui și combaterea artrozei de postură ;

b) combaterea piciorului răsfirat și în special a adducției primului metatarsian ;

Scanned with OKEN Scanner

c) echilibrarea elementelor musculo-ligamentare ale antepiciorului.

Dată fiind varietatea formelor clinice de hallux valgus se înțelege că nu poate fi vorba de aplicarea unui singur procedeu chirurgical.

În raport cu gradul de deformare a halucelui și a antepiciorului folosim în tratamentul hallux valgusului procedee diferite. Dar dacă metodele în sine sînt diferite, fiecare din ele trebuie să îndeplinească însă cele trei condiții esențiale enunțate.

În formele de hallux valgus de gradul I abducția halucelui este de 15-20°, exostoza este mică, iar adducția primului metatarsian este moderată. La această formă clinică, accentul terapeuticii trebuie să cadă pe reechilibrarea grupelor musculare ale primei raze, cu refacerea poziției normale a halucelui și reconstituirea unei chingi fibromusculare puternice, care să limiteze dezvoltarea antepiciorului lățit. În această formă clinică, folosim tehnica lui Schede cu modificarea lui Rădulescu, la care asociem o reechilibrare musculară cu combaterea adducției primului metatarsian prin efectuarea unei chingi fibromusculare.

Descrierea tehnicii. Incizia tegumentelor se face longitudinal, pe fața internă a primei raze, la limita dintre pielea dorsală și cea plantară, și se întinde din 1/3 proximală a primei falange pînă în 1/3 medie a primului metatarsian. În caz de bătătură sau bursită, incizia cuprinsă în aceleași limite, circumscrie printr-un oval bătătura, extirpînd aceste tegumente hiperkeratozice în bloc cu bursa subiacentă. Cînd se folosește excizia eliptică a bătăturii, trebuie avut în vedere că această excizie să fie proporțională, nu cu dimensiunile bătăturii, ci cu dimensiunile exostozei ce avem de rezecat. Dacă se ignorează acest lucru, pot exista dificultăți la sutură și punerea în tensiune a acestor tegumente poate duce la sfacelări ale marginilor plăgii, stază circulatoare și edem.

După îndepărtarea bursei seroase, se face hemostaza vaselor colaterale, care au fost secționate și se schimbă bisturiul. Se completează decolarea tegumentelor către fața dorsală a piciorului, pînă dincolo de tendonul extensor propriu al halucelui, iar plantar se decolează pînă la tendonul adductorului halucelui.

Se trece apoi la timpul capsular al operației. Se incizează capsula articulației metatarso-falangiene pe fața sa internă, delimitînd un lambou în formă de U cu baza aderentă de prima falangă. Lățimea acestui lambou nu trebuie să fie mai mare de 1 cm, căci altfel se sacrifică prea mult din întinderea capsulei, ceea ce va îngreuna manevrele ulterioare. O atenție deosebită trebuie acordată momentului cînd se detașează lamboul capsular de pe exostoză. La acest nivel, cînd se detașează cu bisturiul

Scanned with OKEN Scanner

lamboul capsular trebuie inclusă în grosimea acestuia şi ţesuturile fibro-condroide. Lamboul capsular se reclină ca o balama peste haluce şi prin aceasta articulaţia este deschisă.

Se trece apoi la timpul osos al operaţiei. Pentru aceasta se reclină în afară halucele, accentuîndu-i abducţia, ceea ce permite să se observe capul metatarsianului pe 2/3 din suprafaţa sa. De obicei, în locul în care falanga nu mai menţine contactul permanent cu capul metatarsianului, pe partea internă a acestuia, cartilajul articular modificat prezintă o delimitare netă faţă de cartilajul care a păstrat aspectul normal. Această limită o folosim ca reper pentru a indica locul pînă unde trebuie să se facă rezecţia exostozei. După îndepărtarea exostozei se modelează suprafaţa de rezecţie cu o pilă de os, nivelînd asperităţile şi făcînd totodată şi hemostaza suprafeţei osoase. Se controlează cu grijă să nu rămînă mici fragmente osoase aderente de inserţia capsulară sau de periost şi apoi se aduce halucele în poziţia corectă. De cele mai multe ori, în această formă clinică, nu întîlnim încă retracţii fibromusculare mari, care să împiedice reducerea şi menţinerea corectă a poziţiei halucelui. Dacă totuşi avem această impresie, recurgem la manevra lui Schede de a secţiona capsula şi ligamentul lateral extern, dînd halucelui o poziţie de hiperadducţie. De cele mai multe ori, această manevră este suficientă şi nu este nevoie de alungirea tendonului extensorului propriu al halucelui.

Pentru a asigura în viitor menţinerea corectă a halucelui şi a preveni recidiva, completăm operaţia cu un timp fibromuscular de reechilibrare a musculaturii primei raze a piciorului. Prin aducerea sesamoidelor în poziţia lor normală, sub capul metatarsianului, lungul flexor îşi ia poziţia şi funcţia normală, iar abductorul transvers este din nou pus în tensiune ; de asemenea şi adductorul halucelui îşi reia poziţia normală. Printr-o tracţiune exercitată asupra buzei capsulare inferioare, controlînd aducerea înăuntru a sesamoidului intern, se suturează sub tensiune, uneori parte peste parte (în veston) cele două buze capsulare (plantară şi dorsală), în timp ce ajutorul împinge capul primului metatarsian în afară către cel de al doilea. Pentru siguranţa menţinerii halucelui în poziţia corectă, se suturează lamboul capsular aderent de prima falangă la tendonul adductorului halucelui. În urma aducerii sesamoidelor în poziţia lor corectă şi a suturii capsulare în felul amintit, pe partea internă a articulaţiei metatarso-falangiene se constituie o întăritură fibroasă care menţine pasiv capul primului metatarsian lîngă cel de al doilea şi se opune abducerii halucelui. La acest manşon fibros noi asociem şi un element muscular care să se opună activ atît lăţirii antepiciorului cît şi abducţiei halucelui.

Scanned with OKEN Scanner

Pentru aceasta dezinserăm de pe baza primei falange tendonul pediosului, pe care-l trecem pe sub tendonul extensor propriu al halucelui şi-l suturăm de tendonul adductorului şi de buza plantară a capsulei articulare. Prin această transplantare îndepărtăm un element de producere a abducţiei halucelui, căci pediosul are o direcţie oblică din afară spre înăuntru cu un efect abductor asupra halucelui. În plus, solidarizînd pediosul de tendonul adductor al halucelui şi de capsula internă, adăugăm un element contractil, activ, care întărind manşonul capsular, constituie împreună cu abductorul halucelui o chingă musculară activă.

Se trece apoi la sutura tegumentelor cu fir subţire de mătase sau nylon ; această sutură trebuie să se facă îngrijit, pentru a da o cicatrice fină, suplă şi nedureroasă.

În cazurile la care adducţia primului metatarsian este accentuată, dar reductibilă, pentru corectarea acesteia se poate folosi şi tehnica lui McBride.

Realizarea echilibrului muscular şi a chingii fibrocontractile de siguranţă constituie partea esenţială a intervenţiei în această formă de hallux valgus. Rezecţia exostozei este un adjuvant preţios, dar el nu trebuie să fie scopul unic al operaţiei, căci efectuarea numai a timpului osos al operaţiei rezolvă pentru moment aspectul estetic, dar nu pune la adăpost de recidivă. Lipsa reechilibrării musculare explică o parte din marele număr de recidive ce caracterizează acest gen de intervenţie şi renumele prost ce şi l-a făcut printre chirurgii ortopedişti.

Formele de hallux valgus de gradul al II-lea sînt caracterizate prin abducţia de 20—45° a halucelui, adducţia apreciabilă a primului metatarsian, exostoză importantă cu bursită şi bătătură caracteristică, dar fără deformări importante ale celorlalte degete. La această formă clinică, accentul terapeutic trebuie să cadă în egală măsură asupra dezechilibrării musculare, cît şi asupra deformării artrozice a articulaţiei metatarso-falangiene. Datorită retracţiilor fibro-musculare vechi şi ireductibile, echilibrarea grupelor musculare nu se poate face cu uşurinţă şi, pe lîngă alungirile tendinoase şi capsulotomii, adesea insuficiente, sîntem nevoiţi să recurgem la restabilirea armoniei între lungimea osului şi cea a părţilor fibro-musculare retractate, prin scurtarea scheletului. Această scurtare poate interesa fie prima falangă, ca în tehnica lui Brandes, Wallet, fie metatarsianul însuşi prin rezecţia capului său.

În cazurile de hallux valgus, la care degetul mare are o lungime deosebită, iar adducţia primului metatarsian este moderată, folosim rezecţia bazei primei falange după tehnica lui Wallet.

Scanned with OKEN Scanner

Descrierea tehnicii. După incizia liniară sau ovalară circumscriind bătătura, tegumentele sînt decolate dorsal şi plantar, iar capsula articulară se deschide printr-o incizie longitudinală care se prelungeşte pe periostul primei falange şi a primului metatarsian.

După ce capsula a fost secţionată, se dezinseră de pe baza falangei şi se procedează în continuare la deperiostarea primei falange pînă la jumătatea sa, obţinînd un manşon capsuloperiostic continuu. Se procedează apoi la rezecţia treimii proximale a falangei cu ajutorul unui ferăstrău ; rezecţia o considerăm suficientă atunci cînd între falanga rezecată şi capul metatarsianului, se menţine un spaţiu de 0,5 cm. Rezecţia prea întinsă produce un haluce balant, iar cînd este insuficientă, halucele fiind strîns aplicat pe capul metatarsianului, favorizează redoarea articulară.

Se trece apoi la regularizarea capului primului metatarsian prin rezecţia exostozei de pe faţa internă şi emondajul eventualelor osteofite marginale. Se face apoi interpoziţia fibroasă între capul metatarsianului şi suprafaţa de rezecţie a primei falange, făcînd o sutură în bursă a manşonului capsulo-periostic.

Pentru a asigura menţinerea în poziţie corectă a halucelui, asociem o fixare complementară cu ajutorul unui fir de mătase, care este trecut prin periostul marginii interne a primei falange şi periostul metatarsianului. Firul este legat sub tensiunea necesară poziţiei corecte a halucelui, refăcînd în acest fel ligamentul lateral intern al articulaţiei. Adăugăm apoi sutura capătului distal al pediosului, care a fost secţionat de pe baza primei falange şi trecut pe sub tendonul extensorului propriu, la tendonul adductorului halucelui. Se face apoi sutura tegumentelor.

În cazurile cu adducţie mai importantă a primului metatarsian, pentru reducerea acestuia, se poate asocia operaţia lui Lapidus, care constă în efectuarea unei artrodeze între baza metatarsianului şi primul şi al doilea cuneiform, după reducerea adducţiei metatarsianului (fig. 98).

În cazurile în care deformaţia halucelui se asociază cu leziuni de artroză importante, recurgem la rezecţia artroplastică a capului primului metatarsian. Principala obiecţie adusă acestei metode o constituie faptul că prin rezecţia capului metatarsianului, se produc tulburări funcţionale prin încărcarea nefiziologică a capului celui de al doilea metatarsian (sindromul de insuficienţă a primei raze — Lelièvre).

Obişnuim să folosim o rezecţie artroplastică economică a capului primului metatarsian, aşa încît scurtarea acestuia nu este prea mare, dar permite o bună echilibrare a grupelor mus-

Scanned with OKEN Scanner

culare, o redresare durabilă a halucelui şi un aspect estetic al piciorului (fig. 99).

Tehnica operaţiei. După incizia tegumentelor şi extirparea în bloc a bursei seroase se decolează tegumentele pe faţa dorsală pînă dincolo de tendonul extensor al halucelui, iar plantar pînă la tendonul adductorului halucelui, care este izolat în tot lungul său.

Se incizează capsula articulară, croind un lambou capsular în formă de U cu baza pe prima falangă. Acest lambou este dise-

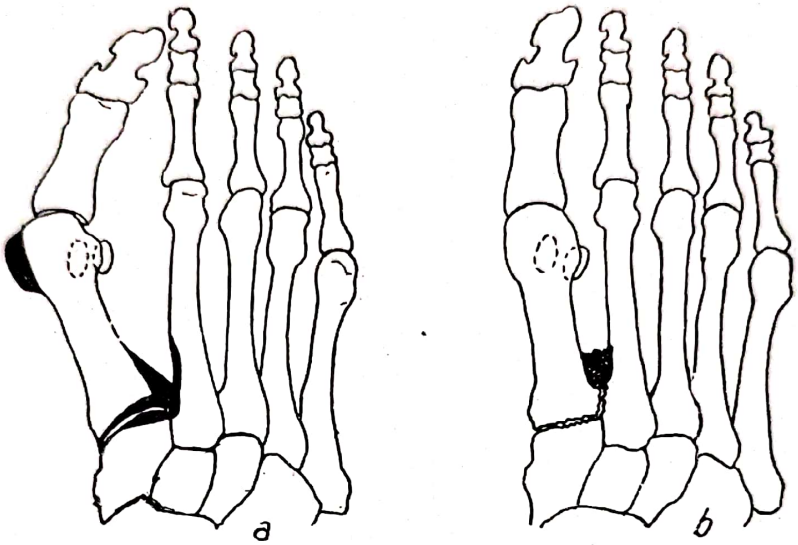

Fig. 98. — Procedeul Lapidus în hallux valgus.

cat cu grijă la nivelul exostozei şi apoi reclinat peste haluce. O dată deschisă articulaţia, se procedează la izolarea capului metatarsianului.

Se trece pe sub gîtul metatarsianului un decolator curb, (fig. 100), cu care se exteriorizează capul metatarsianului, servind în acelaşi timp şi ca plan de rezistenţă în timpul rezecţiei. Modelarea capului metatarsianului o începem mai întîi prin rezecţia exostozei, după care, cu o daltă curbă, se rezecă parţial din capul metatarsianului, reconstituind un cap mai mic, rotund şi întrutotul asemănător celui anterior. După curăţirea articulaţiei de eventualele fragmente osoase rezultate din modelarea capului, se face proba rezecţiei : dacă halucele, adus în poziţie dreaptă, se menţine singur şi cu uşurinţă, considerăm rezecţia suficientă. Dacă întîmpinăm dificultăţi în reducerea deplasării, trebuie să mai modelăm o porţiune din cap, în aşa fel încît, să obţinem corecţia cu uşurinţă. Prin aceasta scurtarea metatarsianului nu este mare, iar capul continuă să se sprijine pe oasele sesamoide (fig. 101).

După redresarea poziţiei halucelui, procedăm la reechilibrarea musculară şi corectarea adducţiei primului metatarsian prin

Scanned with OKEN Scanner

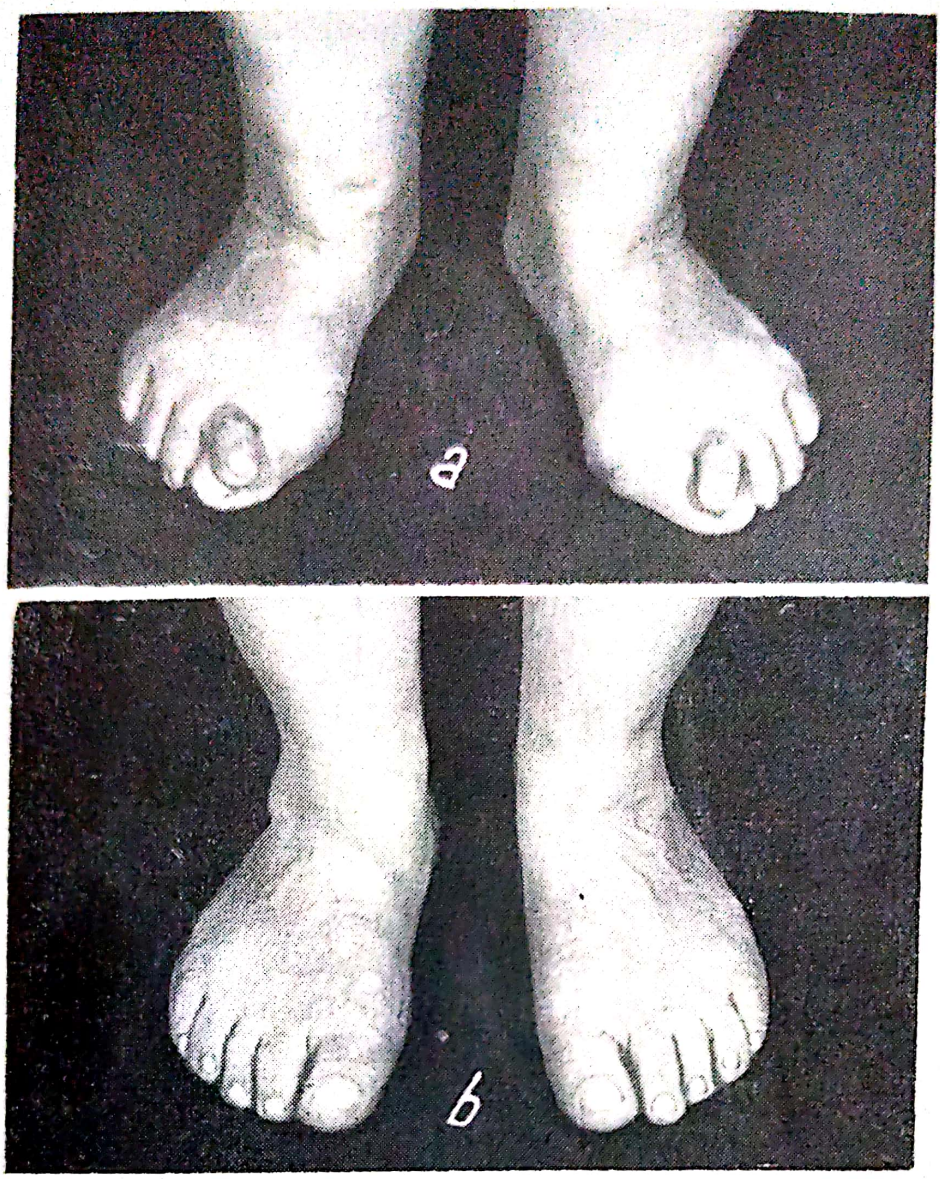

Fig. 99 .— Hallux valgus și deget în ciocan.
a — Înainte de operație. b — După operație.

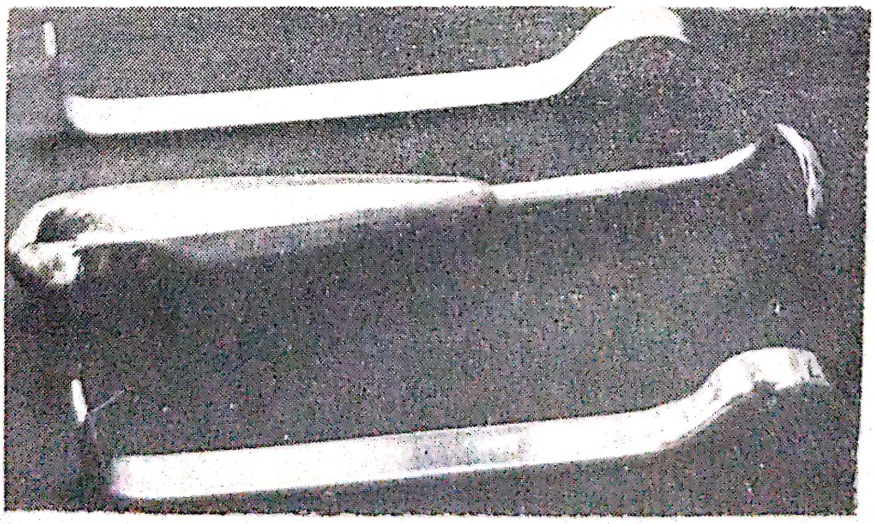

Fig. 100. — Decolatoare și răzușă curbă pentru izolarea capului metatarsului în hallux valgus.

Scanned with OKEN Scanner

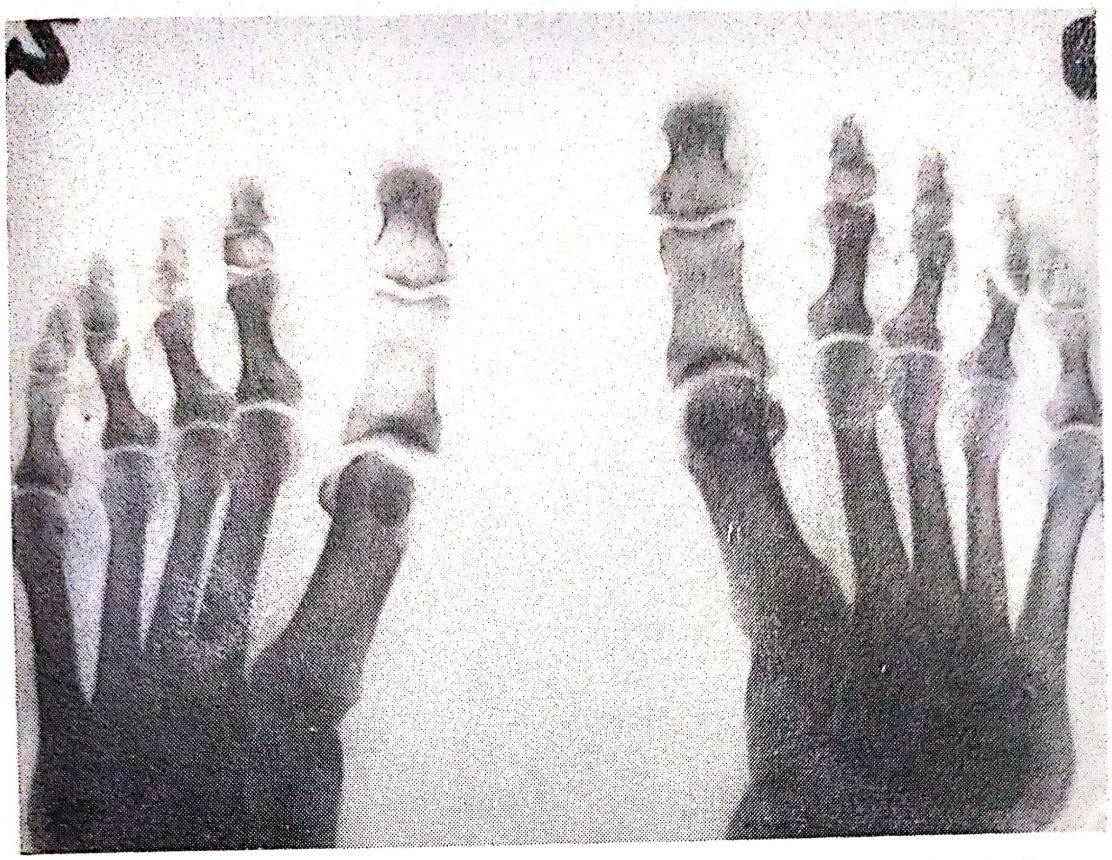

Fig. 101. — Rezecție economică a capului metatarsului în hallux valgus.

efectuarea chingii fibro-musculare despre care s-a vorbit mai înainte.

În formele de hallux valgus de gradul al III-lea, caracterizate prin abducția halucelui mai mare de 45°, adducție importantă a primului metatarsian cu artroză metatarso-falangiană accentuată, asociate cu deformații ale celorlalte degete, accentul terapeutic cade în primul rînd asupra leziunilor de artroză și asupra deformațiilor asociate ale celorlalte degete, care fac chinuitor mersul și deformează în mod inestetic încălțămintea. La aceste forme înaintate de hallux valgus, deformarea piciorului este complexă, încît a pune problema unui tratament care să corijeze deformația, să reechilibreze musculatura și să combată răsfirarea accentuată a antepiciorului apare ca un deziderat, în practică însă imposibil de realizat în totalitate. De aceea, la aceste forme inveterate, reconstituirea raportului normal de lungime dintre metatarsiene, prin rezecția capetelor metatarsienelor, corectează atît hallux valgusul cît și deformațiile celorlalte degete, încît piciorul astfel corectat poate folosi o încălțăminte adecvată, care să-i permită mersul în condiții mulțumitoare. Pentru rezecția capetelor metatarsienelor, folosim incizia plantară la nivelul pliului de flexiune digito-plantar, recurbate la

nivelul articulației metatarso-falangiene a primului și a ultimului deget. După deschiderea capsulelor articulare, cu pensa Liston, se rezecă capetele metatarsienelor după formula $1 \geqslant 2 > 3 > 4 > 5$, modelînd apoi cu grijă capetele acestora (fig.

Fig. 102. — Hallux valgus inflamator ; rezecția capetelor metatarsienelor.

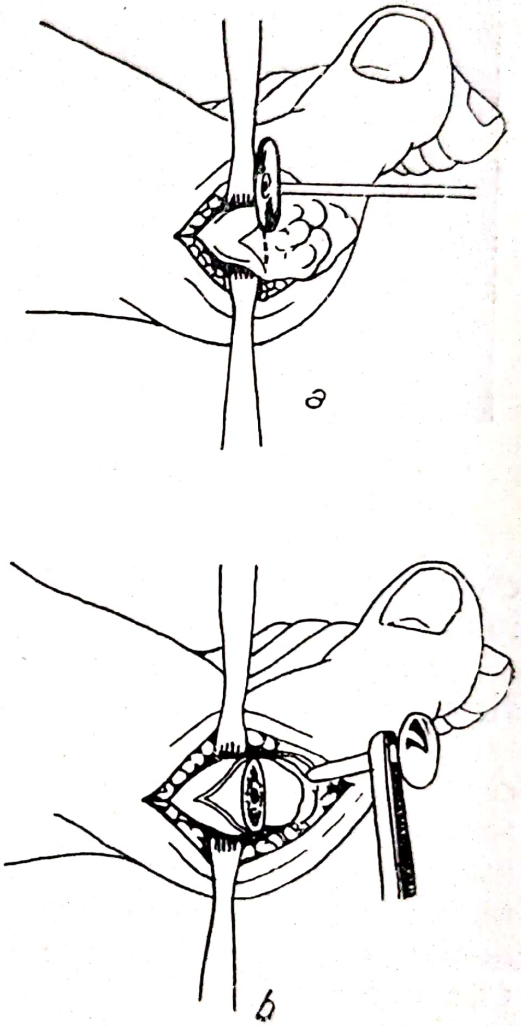

Fig. 103. — Artroplastie acrilică în hallux valgus (Rădulescu).

102). Astfel se corectează hallux valgusul, degetul al V-lea varus și grifa digitală. Pentru corectarea degetului în ciocan se asociază rezecția capului primei falange după tehnica descrisă (vezi degetul în ciocan).

În astfel de cazuri, Rădulescu înlocuiește capul metatarsianului rezecat printr-o proteză acrilică (fig. 103).

Scanned with OKEN Scanner

HALLUX VARUS

Deformaţia este caracterizată prin devierea accentuată spre înăuntru a halucelui. Ea este rar observată şi poate fi de origine congenitală sau cîştigată.

Hallux varus cîştigat se întîlneşte în unele cazuri de artroză deformantă ; halucele are forma unui deget în ciocan sau a literei Z, fiind înclinat înăuntru (Frölich şi Mouchet).

În unele cazuri, hallux varus-ul apare ca sechelă după operaţii pentru hallux valgus, mai ales cînd se foloseşte tehnica McBride în care se dă o hipercorecţie halucelui, suturînd în tensiune prea mare adductorul (fig. 104).

Fig. 104. — Hallux varus postoperator.

Hallux varus congenital este de obicei unilateral şi adesea se asociază cu alte malformaţii (fig. 105) : picior strîmb varus-echin, metatarsus varus, picior plat, genu valgum şi mai ales cu sindactilia.

Halucele este deplasat înăuntru, făcînd cu metatarsianul său un unghi de 60—90° deschis intern ; falangele sale se pot găsi în

Scanned with OKEN Scanner

continuare, dar în unele cazuri falanga a doua se redresează în raport cu prima și halucele are aspectul de baionetă. Primul spațiu interdigital este foarte mult lărgit, avînd forma unui V sau U, iar halucele este lățit și unghia de asemenea largă poate prezenta striuri longitudinale (fig. 106). Pe fața dorsală, extensorul lung al halucelui este deplasat înăuntru și se eviden-

Fig. 105. — Hallux varus congenital cu absența degetului al V-lea.

țiază ca o coardă, care menține varusul. Pe marginea internă a piciorului, se simte uneori, prin palpare, o coardă fibrocartilaginoasă care se întinde de la baza metatarsianului sau de la

Scanned with OKEN Scanner

nivelul primului cuneiform pînă la falanga a doua. Această coardă reprezintă schița metatarsianului supranumerar, rămas în stadiul fibro-cartilaginos, și al cărui deget s-a alipit la halucele adevărat (Bohème și Meyer).

Radiografia evidențiază deseori falange supranumerare, dispuse fie sub forma a două rînduri de falange, fie o falangă bazală

Fig. 106. — Hallux varus congenital ; unghia este lățită și cu striuri longitudinale.

lată și două falangete mici. Alteori există un deget supranumerar, atrofic, care se implantează lateral pe halucele normal și care nu prezintă legături osoase cu acesta. Într-un număr mic de cazuri, aspectul general al halucelui și al scheletului său este normal și numai fața articulară metatarso-falangiană prezintă o înclinare anormală care împiedică corecția. Metatarsianul poate fi și el adesea deformat, în sensul că este mai scurt, iar diametrul său transversal este mai mare decît în mod obișnuit.

Tratament. În hallux varus congenital, la copilul mic, se poate încerca redresarea degetului cu ajutorul unei benzi de leucoplast, cu care se apropie de celelalte degete.

De obicei, tratamentul este chirurgical și cu excepția unui deget supranumerar atrofic, care se extirpă imediat după naștere, în general pentru corectarea deformației trebuie să așteptăm vîrsta de 4—5 ani.

În caz că este vorba de un adevărat deget supranumerar, fără fuziune osoasă, se poate face dezarticulația degetului cel mai deviat. Cînd între cele două degete există o fuziune osoasă, printr-o incizie în lambou se disecă și se extirpă degetul atrofic supranumerar intern.

Scanned with OKEN Scanner

Cînd oblicitatea mare a articulației metatarso-falangiene este singură responsabilă de devierea halucelui, se recomandă modelarea chirurgicală a acestei articulații. După deschiderea capsulei și excizia cordonului fibro-cartilaginos, se procedează la alungirea tendoanelor retractate și se modelează economic capul primului metatarsian ; la adult se practică și o rezecție mică din baza primei falange. După redresarea degetului, bolnavul trebuie să mențină timp de 2—3 luni halucele alipit de degetul al doilea, cu ajutorul unei benzi de leucoplast.

Cazurile de hallux varus foarte accentuate pot pune problema unei artrodeze metatarso-falangiene. Amputația este rareori folosită pentru diformități grave și nereductibile.

Scanned with OKEN Scanner

Cînd oblicitatea mare a articulației metatarso-falangiene este singură responsabilă de devierea halucelui, se recomandă modelarea chirurgicală a acestei articulații. După deschiderea capsulei și excizia cordonului fibro-cartilaginos, se procedează la alungirea tendoanelor retractate și se modelează economic capul primului metatarsian ; la adult se practică și o rezecție mică din baza primei falange. După redresarea degetului, bolnavul trebuie să mențină timp de 2—3 luni halucele alipit de degetul al doilea, cu ajutorul unei benzi de leucoplast.

Cazurile de hallux varus foarte accentuate pot pune problema unei artrodeze metatarso-falangiene. Amputația este rareori folosită pentru diformități grave și nereductibile.

Scanned with OKEN Scanner

HALLUX RIGIDUS

Deformaţia a fost descrisă pentru prima oară, în 1887, de către Davies-Colley, care îi dă denumirea foarte semnificativă de „hallux rigidus" după simptomul principal, iar mai tîrziu Nicoladoni (1895) îi precizează cadrul simptomatologic. Boala se prezintă ca o artroză metatarso-falangiană a halucelui şi se manifestă la vîrsta adultă, dar ea poate apărea şi la tineri sau chiar la copii, aşa cum a arătat Hohmann.

De obicei, leziunea este bilaterală, însă mai avansată la unul din picioare şi mult mai rar ea poate fi întîlnită la un singur picior.

Examenul clinic. Bolnavii se plîng de dureri la nivelul articulaţiei metatarso-falangiene a halucelui şi mai ales pe partea dorsală a articulaţiei ; uneori durerile pot fi localizate pe faţa laterală sau plantară. Ele sînt mai accentuate în timpul mersului, la sfîrşitul pasului posterior, cînd halucele se deplasează în flexiune dorsală. De aceea, în cazuri mai avansate, posibilităţile de mers sînt mult reduse, iar urcatul şi coborîtul scărilor sînt foarte dureroase. Statul pe degete şi dansul sînt uneori imposibile sau numai cu dureri mari. După un mers obositor, durerile pot persista şi în timpul nopţii. Se remarcă, în general, că durerile nu sînt continui. După o perioadă de sensibilitate mai accentuată poate urma o perioadă de acalmie, mai ales dacă se îndepărtează şi încălţămintea care accentua durerile. Unii bolnavi se plîng de o intensificare a durerilor în legătură cu apariţia timpului umed.

La inspecţie articulaţia metatarso-falangiană a halucelui apare îngroşată, lăţită, iar pielea care o acoperă poate fi inflamată datorită compresiunii încălţămintei ; în unele cazuri se poate întîlni o adevărată bursă seroasă.

La palpare, se simte pe faţa dorsală a capului primului metatarsian un osteofit care este dureros la presiune.

Caracteristic pentru afecţiune este limitarea mişcărilor în articulaţia metatarso-falangiană a halucelui : flexiunea dorsală

a halucelui este mult redusă sau chiar imposibilă. Din această cauză, pentru a merge, bolnavul trebuie fie să-şi ducă antepiciorul în abducţie accentuată de 70—80°, fie să-şi aşeze antepiciorul în supinaţie şi în acest fel să-şi deplaseze sprijinul de pe capul primului metatarsian şi haluce pe ultimele metatarsiene.

Mişcarea de flexiune plantară a halucelui este şi ea redusă. Pentru a compensa lipsa sprijinului pe capul primului metatarsian, prima falangă a halucelui se plasează în uşoară flexiune plantară, în vreme ce ultima falangă, pentru a compensa lipsa de mişcare a primei articulaţii, se plasează în hiperflexiune dorsală. La nivelul condilului extern al primei falange, din cauza sprijinului anormal, ia naştere un clavus dureros. O altă formaţiune asemănătoare apare în dreptul capului ultimului metatarsian.

În cazurile mai avansate de hallux rigidus se pot pune în evidenţă *crepitaţiile* caracteristice artrozei, la mişcările articulaţiei metatarso-falangiene, dar şi la nivelul ultimei articulaţii a halucelui, care este suprasolicitată şi hiperflectată dorsal, în timpul mersului.

Din cauza supinaţiei forţate a antepiciorului se produc tensiuni anormale ale aparatului capsulo-ligamentar şi muscular, care determină apariţia durerilor cu iradiere în gambă, genunchi, şold şi chiar regiunea lombară.

La examenul radiografic, imaginea diferă în raport cu gravitatea cazului. În formele incipiente de hallux rigidus la adolescenţi nu se constată o exostoză propriu-zisă nici pe faţa dorsală a capului metatarsianului, nici pe baza falangei. Capul metatarsianului apare uşor lăţit, iar spaţiul articular normal sau chiar lărgit. Mai tîrziu, capul metatarsianului apare turtit, spaţiul articular îngustat şi o fină exostoză poate fi vizibilă pe faţa dorsală a capului metatarsianului şi la baza primei falange (fig. 107).

Extremităţile osoase sînt condensate, dar nu se constată o deviere în valgus a halucelui.

Diagnosticul diferenţial se face între artroza cronică deformantă a halucelui rigid şi fenomenele artrozice secundare care survin cu timpul în hallux valgus. În cazul hallux valgus-ului, nici în formele cele mai grave nu se observă deformări osoase ca în hallux rigidus, ci cel mult mici osteofite la nivelul unde presiunea este directă şi fenomene de atrofie osoasă.

Diagnosticul diferenţial cu guta se face pe baza aspectului radiologic care este tipic, iar inflamaţia gutoasă, foarte dureroasă, cu tofi, se diferenţiază uşor de starea de iritare din hallux rigidus.

Scanned with OKEN Scanner

Patogenie. Părerile asupra patogeniei bolii nu sînt unitare. Kingreen admite că la baza deformaţiei stă o osteocondroză a capului primului metatarsian şi în acelaşi sens se pronunţă şi Ribbing, care a găsit coexistînd la acelaşi bolnav hallux rigidus şi osteocondroza capului metatarsianului al II-lea (boala a doua Köhler).

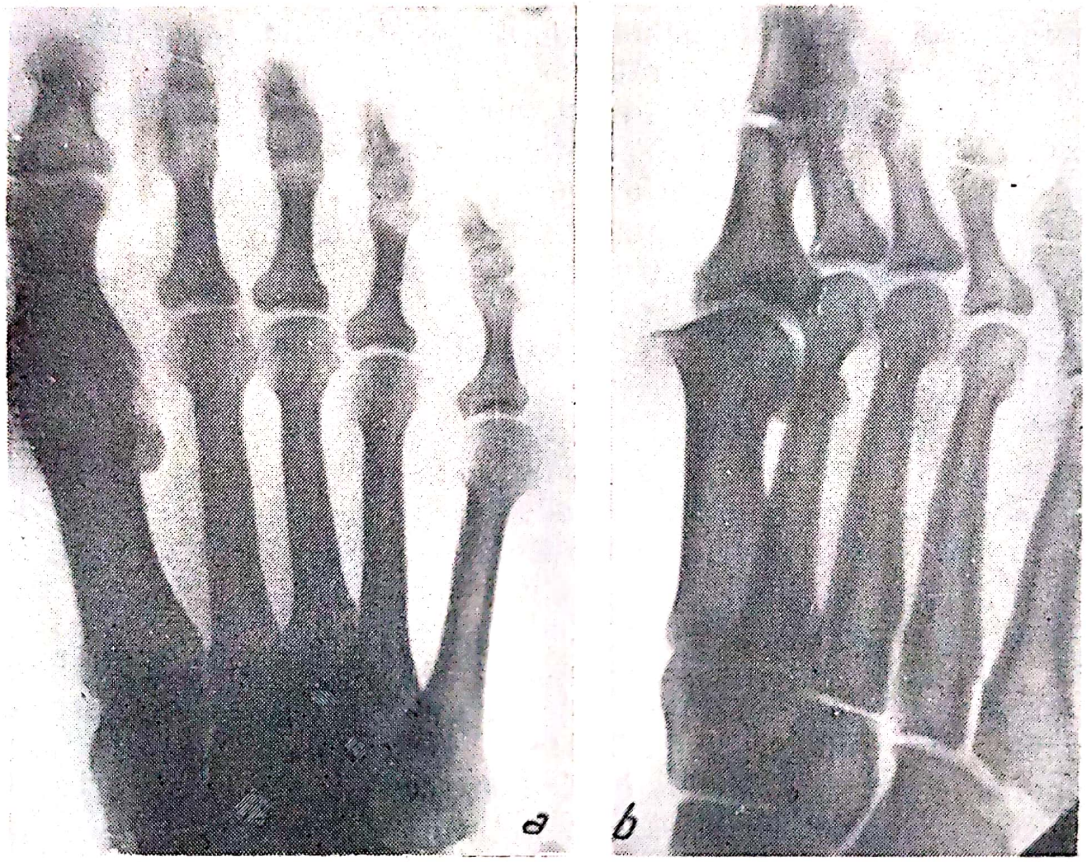

Fig. 107. — Hallux rigidus.
a — Radiografia de faţă evidenţiază pensarea spaţiului articular : b — Radiografia de profil arată exostoza pe capul metatarsianului.

Pentru alţi autori cauza deformaţiei ar constitui-o *microtraumatismele.* Astfel, pentru Nilsonne faptul că primul metatarsian este mai lung decît al doilea, face ca la fiecare pas şocul produs de vîrful încălţămintei să se transmită în lungul axei halucelui şi să percute continuu capul metatarsianului, ducînd la instalarea artrozei. La bărbaţi, la care încălţămintea largă permite această transmitere directă a şocului în sens antero-posterior, deformaţia este mai frecventă decît la femei, la care din cauza tocului înalt şi a vîrfului ascuţit, halucele este în abducţie iar şocul este deviat.

Pentru Mau, Pitzen şi Hohmann, *supraîncărcarea funcţională* a articulaţiei metatarso-falangiene a halucelui, în cazul piciorului valg sau plat-valg, ar constitui cauza principală a

deformației. Mau vede începutul acestei deformații într-o contractură reflexă a musculaturii degetelor, care face ca articulația să devină rigidă.

Hallux rigidus poate să se instaleze în urma unui traumatism sever al halucelui, care interceptează vascularizația articulară sau în cadrul sindromului Südeck-Leriche.

De asemenea, afecțiunea se poate produce în urma unei artrite acute, a unui reumatism inflamator sau să apară, după cum remarcă Payr, ca o artroză deformantă primitivă.

Tratament. În cazurile incipiente se poate recurge la un *tratament medical și balneofizioterapic,* folosind în acest scop injecțiile locale cu hidrocortizon și diferite proceduri balneare (aplicații de nămol cald, parafinoterapie, mobilizări pasive etc.). Se poate obține cu acest tratament o ameliorare temporară, căci boala continuă să evolueze.

Tehnicienii ortopedişti recomandă în formele mai moderate portul unui susținător plantar rigid cu o proeminență, antero-internă, care se situează sub haluce. La partea externă a tălpii, un adaos transversal subcapital ușurează mersul.

În formele avansate cu redoare strînsă, numai *tratamentul chirurgical* este de luat în considerație. Acest tratament comportă efectuarea unei artroplastii metatarso-falangiene de tipul operației lui Brandes pentru hallux valgus, cu o rezecție largă din prima falangă, care să realizeze un spațiu de minimum 5 mm, modelarea capului metatarsianului și, după caz, extirparea sesamoidelor hipertrofiate. Tratamentul postoperator este foarte important și el trebuie să împiedice reapariția redorii, prin utilizarea hidrocortizonului sau a hialuronidazei injectate local, și a balneofizioterapiei.

Scanned with OKEN Scanner

DEGETUL ÎN CIOCAN

Degetul în ciocan este o deformare destul de frecventă, manifestîndu-se, în special, la nivelul degetului al II-lea, al III-lea şi mai rar la al IV-lea. Degetul deformat are prima falangă în *flexie* dorsală accentuată, condilul falangei privind spre zenit, în timp ce, a doua falangă este puternic flectată, formînd cu prima un unghi ascuţit. Cea de a treia falangă este în continuarea celei de a doua sau în hiperextensiune. Vîrful ascuţit al unghiului falango-falangian proemină deasupra planului celorlalte degete, prezentînd la acest nivel o bătătură dureroasă.

Etiopatogenie. Degetul în ciocan se întîlneşte atît la femei cît şi la bărbaţi, uneori chiar şi la copii şi se găseşte de cele mai multe ori asociat cu alte deformaţii ale antepiciorului: hallux valgus, degetul V varus, picior rotund ; alteori deformaţia apare singură.

Prezenţa degetului în ciocan la copiii care n-au purtat niciodată încălţăminte, i-a făcut pe unii autori să admită o etiologie congenitală. Astfel, Kirmisson şi Ombrédanne susţin că degetul în ciocan este datorit unei exostoze osteogenice dezvoltată pe partea plantară a extremităţii proximale a primei falange, consecutiv căreia falanga se duce în hiperextensiune, antrenînd apoi devierea secundară a celorlalte două falange.

În marea majoritate a cazurilor însă, degetul în ciocan este o diformitate cîştigată, la producerea căreia îşi dau concursul o serie de factori ; dintre aceştia, factorii statici, legaţi de încălţăminte şi de împovărarea antepiciorului sînt precumpănitori.

Phoecus afirmă că deformaţia se produce ca urmare a iritării cartilajului epifizar al falangei, care determină alungirea şi consecutiv flexiunea degetului.

Pentru Blum, ceea ce este important în producerea degetului în ciocan, este excesul de lungime al degetului al II-lea în raport cu celelalte. La mers sau statul în picioare prelungit, bolta plantară se turteşte şi piciorul se alungeşte ; dacă încălţămintea este prea strîmtă, la fiecare pas, degetul se va lovi

Scanned with OKEN Scanner

de vîrful încălţămintei şi treptat se va flecta. Ţesuturile periarticulare şi tendoanele flexoare se retractă şi astfel, flexiunea devine permanentă.

Molière atribuie diformitatea unei coborîri a capului metatarsianului al II-lea în plantă, ca urmare a unei laxităţi congenitale a ligamentului metatarsian.

În sfîrşit, autori ca Lanceraux admit în etiopatogenia deformaţiei un factor inflamator, în urma unei boli infecţioase sau a unui puseu de poliartrită. Faptul în sine nu trebuie să surprindă, cînd se ştie că în aceste afecţiuni contractura musculară este suficientă pentru a luxa un deget.

Asocierea frecventă a degetului în ciocan cu alte deformări ale antepiciorului şi ale celorlalte degete, face să atribuim un rol important în producerea acestei deformaţii, slăbirii aparatului fibro-muscular de susţinere a bolţii anterioare şi să considerăm că deformaţia apare ca o manifestare patologică a împovărării piciorului. În aceste condiţii, în urma purtării încălţămintei cu toc înalt, bolta transversală începe să cedeze, iar capetele metatarsienelor mijlocii, în special al doilea, să coboare spre plantă. O dată cu acesta coboară şi baza primei falange, iar interosoşii şi lombricalii îşi schimbă poziţia faţă de axul articulaţiei metatarso-falangiene : din poziţia plantară, faţă de această axă, aceşti muşchi iau o poziţie dorsală. Din acest moment, ei nu mai pot să-şi exercite funcţia de stabilizare a articulaţiei pentru a permite acţiunea corectă a flexorilor şi extensorilor şi încetează de a mai fi flexori plantari ai primei falange. În urma acestui dezechilibru, extensorul devine precumpănitor şi trage prima falangă în flexiune dorsală, în timp ce flexorii, întinşi ca pe un căluş la nivelul articulaţiei metatarso-falangiene coborîte în plantă, vor flecta falanga a doua şi a treia. Retracţia extensorului fixează prima falangă în flexiune dorsală, celelalte falange fiind fixate în flexiune plantară, iar articulaţia falango-falangineană proemină deasupra planului celorlalte degete şi vine în contact cu bombeul dur al încăţămintei. Asupra unghiului interfalangian, încălţămintea exercită la fiecare pas o presiune de sus în jos, presiune care se transmite în două direcţii : *înapoi,* prin prima falangă, asupra capului metatarsianului pe care-l împinge şi mai mult în jos, accentuînd prin aceasta prăbuşirea bolţii anterioare, şi *înainte,* prin ultimele două falange, producînd o bătătură la vîrful degetului, care este presat pe planul dur al tălpii. În formele incipiente, o ridicare a capului metatarsianului căzut este suficientă pentru a reduce deformarea ; cu timpul însă, retracţia secundară a capsulei articulare şi a ligamentelor laterale fixează deformaţia şi o fac ireductibilă.

Scanned with OKEN Scanner

Încălţămintea nefiziologică contribuie într-o oarecare măsură la producerea degetului în ciocan şi mai ales la agravarea lui. Vîrful ascuţit al încălţămintei împinge degetul I şi V către linia mediană a piciorului şi forţează degetele mijlocii, pentru a se degaja de presiune, să se replieze în ciocan.

Fig. 108. — Deget în ciocan.

În toate cazurile, anatomopatologic, se constată alterări ale aparatului capsular şi ale cartilajelor articulare. Modificările sinoviale încep la joncţiunea cu capsula articulară şi se prezintă ca proliferări ale ţesutului conjunctiv sub formă de vilozităţi, bogate în vase sanguine. Capsula suferă un proces de densificare parcelară a ţesutului fibros, alternînd, pe alocuri, cu zone de fibrocartilaj. Consecutiv, apar retracţii capsuloligamentare, subluxaţii şi definitivarea deformaţiei caracteristice.

Cînd halucele este deviat şi în valgus, degetul în ciocan ia un aspect particular. Falanga a II-a, comprimată între haluce şi degetul al III-lea, se subţiază la mijlocul său şi se alungeşte, în timp ce ultima falangă, liberată de orice presiune, se umflă ca o măciucă ; acesta este degetul în gît de lebădă la care uneori, în cazuri accentuate, numai partea proximală este vizibilă pe dosul piciorului.

Simptomatologie. Deformarea este evidentă.

În timpul mersului, încălţămintea nu se adaptează bine pe picior şi încep durerile la prima articulaţie interfalangiană.

Din cauza prăbuşirii bolţii transversale, capul metatarsianului corespunzător degetului deformat, se palpează în plantă şi

Scanned with OKEN Scanner

uneori, cînd prăbuşirea este mai avansată, se poate forma la acest nivel o altă bătătură.

Radiografia din profil a degetului în ciocan pune în evidenţă tripla atitudine vicioasă a acestuia — flexiunea dorsală a primei falange, flexiunea plantară a celei de a doua şi hiperextensia dorsală a celei de a treia — iar radiografiile axiale, în poziţia Weber-Müller arată adesea existenţa unei prăbuşiri a bolţii transversale cu coborîrea capului metatarsianului respectiv.

Evoluţia acestei deformaţii este progresivă, degetul continuînd să-şi accentueze retracţiile, iar durerile intense şi jena la mers dau o notă de infirmitate bolnavului. Uneori evoluţia este accelerată de un proces septic instalat la nivelul bursei seroase sau de o osteoartrită prin propagare.

Tratament. Tratamentul ortopedic, se aplică numai la copii sau în formele cu totul incipiente. El constă din :

a) manipulări manuale zilnice, încercînd reducerea flexiunii dorsale a primei falange şi a flexiunii plantare a celei de a doua ;

b) în timpul nopţii se caută să se menţină poziţia de reducere, bandajînd degetul pe o atelă îngustă din lemn sau de metal ;

c) în timpul zilei se pot aplica protectoare cutanate : o rondelă de pîslă sau fetru pe faţa dorsală a primei falange şi o alta similară pe faţa plantară a celei de a doua, menţinute fiind printr-o bandă adezivă. În timpul mersului se obţine astfel o oarecare redresare a deformaţiei degetului ;

d) purtarea unui susţinător plantar prevăzut cu pelotă anterioară care ridică capul metatarsienelor coborîte ; prin aceasta se face reechilibrarea musculaturii scurte a piciorului şi se redresează într-o mare măsură deformarea ;

e) *încălţămintea fiziologică,* cu vîrf rotund şi toc moderat.

Tratamentul chirurgical este singurul în măsură să corecteze diformitatea.

În acest scop s-au propus şi folosit numeroase tehnici :

a) Amputaţia este rar folosită şi are inconvenientul de a produce devierea secundară a celorlalte degete şi în special a halucelui.

b) Intervenţiile pe părţile moi constînd în tenotomii, alungirea tendoanelor şi secţiunea ligamentelor articulare au fost folosite de Payr, Petersen şi alţii, însă cu rezultate nesigure.

c) Cea mai mare parte a autorilor s-au adresat segmentelor osoase ale articulaţiei interfalangiene la care practică diferite intervenţii. Astfel Nicoladoni a recomandat rezecţia articulaţiei interfalangiene. Terrier excizează clavusul, secţionează extenso-

Scanned with OKEN Scanner

rul şi apoi face o rezecţie cuneiformă cu baza dorsală a celor două suprafeţe ale articulaţiei interfalangiene obţinînd astfel o anchiloză mai mult sau mai puţin completă.

Pentru siguranţa obţinerii unei corecte artrodeze, după rezecţia articulaţiei interfalangiene, Campbell fixează cu o broşe longitudinal fragmentele osoase pînă la consolidare.

Joung modelează o nişă în baza falangei a doua şi ascute capul primei falange pe care o introduce în nişa creată, obţinînd o bună anchiloză.

Tierny a descris procedeul bilboquet-ului care însă este dificil de realizat pe o articulaţie atît de mică (fig. 109).

Wallet face o artroplastie rezecînd treimea distală a primei falange şi 1/2 proximală a celei de a doua şi interpunînd ţesuturile capsulare pe care le strînge la mijloc ca un diafragm.

În general procedeul cel mai răspîndit este acel recomandat de Hauser, de rezecţie a capului primei falange. Ca tehnică, se foloseşte incizia eliptică, cu extirparea clavusului dorsal. Se ajunge astfel la tendonul extensor, care este dedublat în lungul său şi cele două jumătăţi sînt reclinate către feţele laterale ale degetului. Se secţionează în continuare ligamentele laterale şi se eliberează prin această manevră cele două extremităţi osoase. Cu pensa Liston se rezecă capul falangei prime care se regularizează apoi cu o pilă. Rămîne astfel o distanţă de aproape 1 cm între suprafeţele osoase. Se suturează apoi extensorul dedublat şi pielea. Această tehnică rezolvă satisfăcător cea mai mare parte a cazurilor. Totuşi, cînd deformaţia este accentuată, persistă după intervenţie o flexiune dorsală supărătoare a primei falange, ceea ce face să fie necesară asocierea unei capsulotomii dorsale metatarso-falangiene.

Tehnicile operatorii expuse nu au valoarea unor tehnici radicale, care să ţină seama de mecanismul de producere al deformării. Ele sînt metode paliative şi ca atare cu rezultate uneori criticabile, căci sau se rezecă puţin din os şi dezechilibrul persistă (prima falangă în hiperextensiune), sau se rezecă prea mult şi degetul rămîne scurt, inert şi inestetic.

De aceea s-au propus procedee care să restabilească echilibrul muscular, avînd în vedere insuficienţa interosoşilor şi lumbricalilor. Această reechilibrare a musculaturii degetului se poate face prin două soluţii :

— ori se face o artrodeză perfectă între cele două falange încît flexorul şi extensorul se echilibrează reciproc, sau

— se realizează o transplantare a flexorului pe extensor, restabilind astfel o funcţie de muşchi interosos.

Hibbs şi Campbell adoptă prima soluţie, recurgînd la artrodeză. Taylor şi Lelièvre preferă pe cea de a doua, restabilind

Scanned with OKEN Scanner

Fig. 109. — Procedeul Tierny pentru degetul în ciocan.

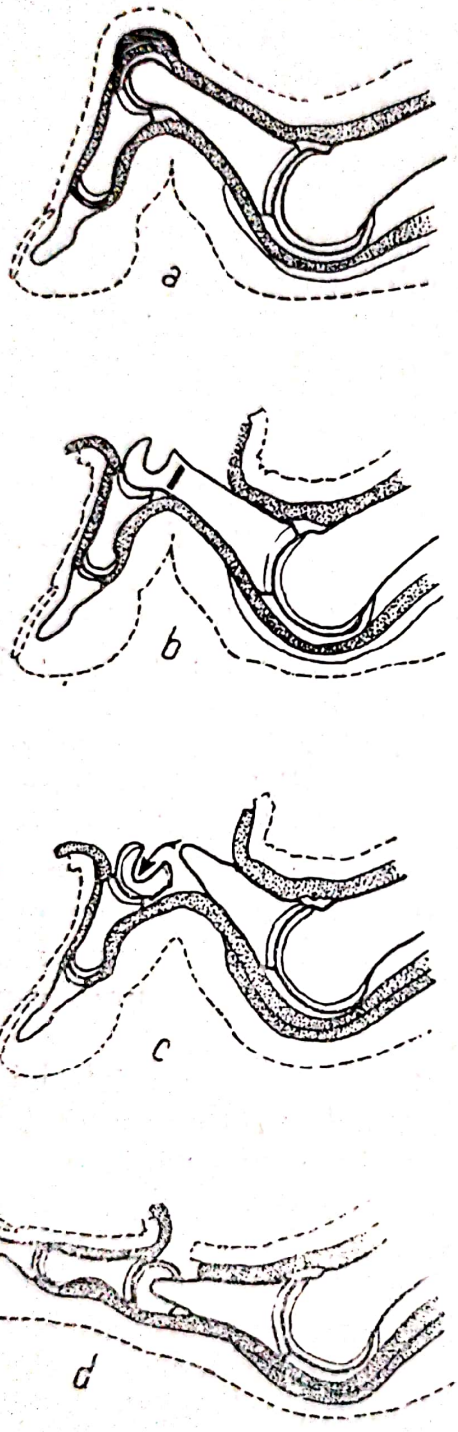

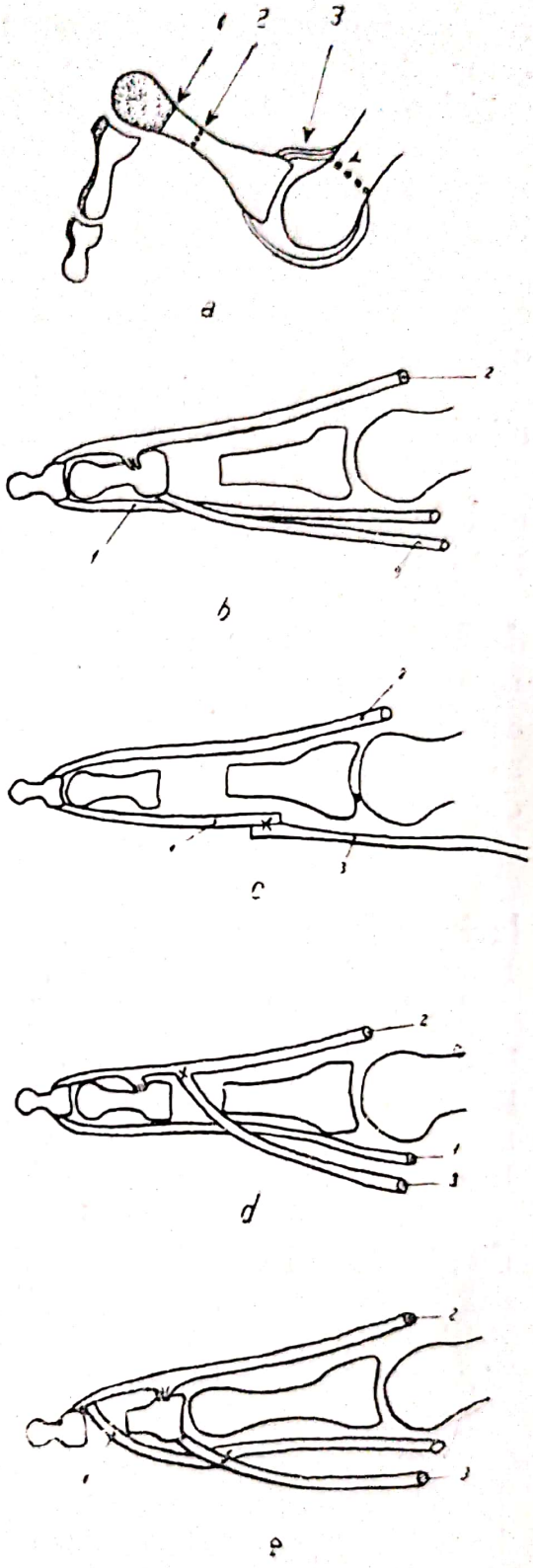

Fig. 110. — Procedeul Lelièvre.

a — Rezecții în grifă proximală : 1 — pentru degetele mijlocii ; 2 — pentru degetul al V-lea ; 2 — capsulectomie în retracția metatarsofalangiană ; b — traiectul normal al tendoanelor : 1 — lungul flexor ; 2 — extensor ; 3 — scurt flexor ; c — alungirea flexorilor ; d — anastomoză scurt flexor-extensor ; e — transplantarea lungului flexor pe extensor în grifa distală.

echilibrul muscular prin transplantarea tendonului flexor pe extensor (fig. 110). Printr-o incizie laterală făcută la nivelul degetului deformat, se abordează articulaţia interfalangiană. Fără a secţiona extensorul sau flexorii se procedează la deschiderea articulaţiei falango-falangiene şi se rezecă din extremitatea distală a primei falange. Apoi se procedează la transplantarea tendinoasă care se poate face în mai multe feluri : se aduce flexorul profund, prin spaţiul rămas după rezecţia capului primei falange, şi se sutureză de tendonul extensor, constituind în acest fel şi o interpoziţie fibroasă. Cînd însă această transplantare nu poate fi făcută, se procedează la dezinserţia flexorului superficial şi reinserţia lui fie pe capătul secţionat al primei falange, fie pe tendonul extensor. Acest procedeu menţine falanga în plan orizontal şi realizează totodată o interpoziţie.

Tratamentul degetului în gît de lebădă. Pentru această deformare amputaţia simplă a degetului este o operaţie care nu mai trebuie să fie practicată, căci accentuează şi favorizează deplasarea în valgus a halucelui. Wallet face o amputaţie plastică rezecînd ultimele două falange, iar din prima falangă rezecă treimea proximală, păstrînd în acest fel o pernuţă de părţi moi, parţial scheletizată, care se opune deplasării halucelui. Lelièvre face o rezecţie largă a articulaţiei falango-falangiene şi transplantează flexorul profund pe extensor, ca pentru degetul în ciocan.

Tratamentul postoperator. Un lucru deosebit de important pentru consolidarea rezultatului operator îl constituie măsurile ortopedice ce trebuie luate în continuare. Elementul esenţial îl constituie susţinătorul plantar cu boltire anterioară, care reface conformaţia normală a antepiciorului, şi restabileşte echilibrul viciat al interosoşilor şi lumbricalilor, muşchi stabilizatori ai articulaţiei metatarso-falangiene. Se prilejuieşte astfel o acţiune normală muşchilor flexori şi extensori ai degetelor. De asemenea încălţămintea trebuie să fie confecţionată respectînd criteriile unei încălţăminte fiziologice.

Scanned with OKEN Scanner

TUMORILE PICIORULUI

Localizările tumorale la nivelul piciorului sînt mai rare decît la alte segmente ale corpului. Ele prezintă însă aceleaşi aspecte clinice şi anatomopatologice şi recunosc aceleaşi principii de tratament ca şi celelalte localizări.

I. TUMORILE PĂRŢILOR MOI ALE PICIORULUI

A. TUMORILE BENIGNE

Sînt leziuni destul de rare.

a) Ţesutul subcutanat poate fi sediul unor fibroame şi fibrolipoame, de obicei, situate pe faţa dorsală a piciorului, uneori în teaca unui tendon flexor, căruia îi jeneazâ funcţiunea.

Lipoamele sînt nedureroase. Cînd sînt voluminoase şi situate premaleolar, dau aspect disgraţios gleznei, ceea ce impune extirparea lor.

Rareori, se întîlnesc xantoame, angioame sau chisturi epidermoide plantare, care trebuie diferenţiate de tofii gutoşi şi de nodulii aponevrotici plantari. Uneori, în cadrul neurofibromatozei Recklinghausen, apar pe faţa plantară noduli moi, multipli, cutanaţi, care însoţesc neurinoamele periferice. Aceşti noduli pot degenera, extirparea preventivă fiind necesară.

b) Muşchii pot fi şi ei sediul unor tumori ca mixoamele, fibroamele sau angioamele.

În tecile tendonului extensor propriu al halucelui, tibialului posterior sau tricepsului sural, se pot întîlni cîteodată lipoame, fibroame, angioame sau xantoame.

Uneori, apar granuloame de corpi străini, după operaţii pe tendoane, sau depozite calcare subcutanate, care trebuie deosebite de stările tumorale.

Tumorile cu celule gigante ale tecilor tendoanelor se localizează de obicei, la peronierii laterali. Tumoarea este mobilă, de consistenţă dură şi evoluează lent.

Scanned with OKEN Scanner

Ca tratament se recomandă extirparea cît mai largă, chiar cu sacrificiul tendonului, dat fiind caracterul de recidivă locală.

c) Chisturile sinoviale sînt constituite anatomopatologic dintr-un înveliş fibros cu conţinut vîscos, gelatinos. După origine se descriu :

Chisturi sinoviale, de origine articulară, care comunică cu articulaţia, chistul reprezentînd o degenerescenţă fibroasă periarticulară. Sînt situate de obicei pe faţa dorsală sau deasupra ligamentului inelar al piciorului.

Chisturile sinoviale tendinoase, aparţin cu predilecţie grupului muscular antero-extern al gambei.

Aspectul clinic este de mici tumorete rotunjite, renitente sau dure, la nivelul feţei antero-externe a piciorului.

Sînt imobile, de obicei indolore, dar prin frecarea de încălţăminte se inflamează şi devin supărătoare. Uneori, vecinătatea cu un filet nervos, provoacă dureri spontane sau la mişcări.

Tratament. Nici un tratament nu duce la rezultate sigure. Se produc recidive, atît după evacuarea şi injectarea de substanţe sclerozante, cît şi după extirparea chirurgicală.

Intervenţia se preconizează cînd sînt voluminoase, cînd jenează funcţiunea piciorului, sau din motive estetice.

B. TUMORILE MALIGNE

Sînt mai rare, cu o frecvenţă de 6,7% din totalul tumorilor maligne ale membrului inferior (Pack).

Cele mai întîlnite sînt :

a) Epiteliomul cutanat, în special spino-celular, situat pe antepicior, degete, mai rar pe călcîi. Se prezintă ca o ulceraţie, pe o induraţie cu margini îngroşate, care invadează repede ţesuturile vecine şi subiacente şi sîngerează la cel mai mic contact.

Rareori, poate surveni pe o veche osteită supurată de calcaneu la care traiectele fistuloase ale pielii au degenerat malign.

O altă cauză care poate genera epiteliomul este radiodermita după terapia intempestivă a verucilor sau durioanelor plantare.

Pentru diagnosticul de precizie este indispensabilă biopsia cu examenul histologic, precum şi un examen complet al bolnavului.

b) Rar, în regiunea degetelor apar nevocarcinoame, prin degenerescenţa unui nev cu pigment melanic.

c) Fibrosarcoamele, angiosarcomatoza Kaposi sînt puţin frecvente. Se întîlnesc la pacienţii tineri, la nivelul tegumentelor muşchilor şi tendoanelor piciorului.

Scanned with OKEN Scanner

Sarcoamele sinovialei (sinovialoamele) sînt raritățI în clinică. Se întîlnesc, mai ales, la adulți sub 40 de ani. Tumoarea este de consistență moale, difuză și invadează capsula și țesuturile vecine. S-au descris și localizări în plantă, cu evoluție lentă și metastaze în plămîni și ganglioni (Allen).

Tratament. Ca pentru orice neoplazie, se va încerca extirparea largă și precoce prin amputație ; alteori electrocoagulare ca în nevocarcinom. În ultimii ani, se fac și aplicații de radioizotopi și administrarea de citostatice, totuși recidivele și generalizările sînt de temut.

II. TUMORI ȘI DISTROFII OSOASE

A. CHISTUL OSOS

Leziunea se întîlnește, rareori, la oasele piciorului și în această eventualitate, se localizează mai cu seamă la nivelul calcaneului, astragalului sau metatarsienelor (fig. 111). Ea se găsește mai frecvent la sexul masculin (2 bărbați pentru 1 femeie) și predomină la copil și adolescent (mai mult de 75% din cazuri).

Tabloul clinic este sărac și afecțiunea se face cunoscută fie printr-o simptomatologie dureroasă discretă, cu caracter reumatoid, fie printr-o fractură spontană produsă de un traumatism minor. Cînd chistul se găsește localizat la nivelul metatarsianului, se observă pe fața dorsală a piciorului o tumefacție, care la palpare este dură, osoasă și nedureroasă. Tegumentele care o acoperă sînt de aspect normal.

Examenul radiografic pune în evidență la nivelul osului o zonă clară, de obicei ușor ovalară, care este limitată de o bandă de scleroză osoasă. Uneori, septuri subțiri străbat această zonă clară, realizînd un aspect polichistic ; nu se constată reacție periostală.

Chistul osos trebuie diferențiat de *tumoarea cu celule gigante*, care se localizează la nivelul epifizelor și deformează osul, dîndu-i un caracter de „os suflat", iar în cazurile mai avansate, fisurează corticala. De asemenea, trebuie îndepărtate procesele inflamatoare acute și cronice (abces Brodie, gomă sifilitică, osteită tuberculoasă), unele tumori benigne (fibromul neosteogenic, fibrom condromixoid, encondrom, chist anevrismal, lipom osos etc.) sau maligne (mielom solitar, metastază osteolitică). De obicei, particularitățile cadrului radiologic pentru fiecare din acestea, datele anamnezice și cele relative la vîrstă și sediu, ca și

Scanned with OKEN Scanner

datele de laborator, nu sînt suficiente să facă un diagnostic diferenţial fără datele histologice.

Tratament. Deşi repararea spontană a pierderii de substanţă este posibilă, în special, în chisturile cu fractură spontană, nesiguranţa unei vindecări totale şi durabile şi a evitării unei reluări

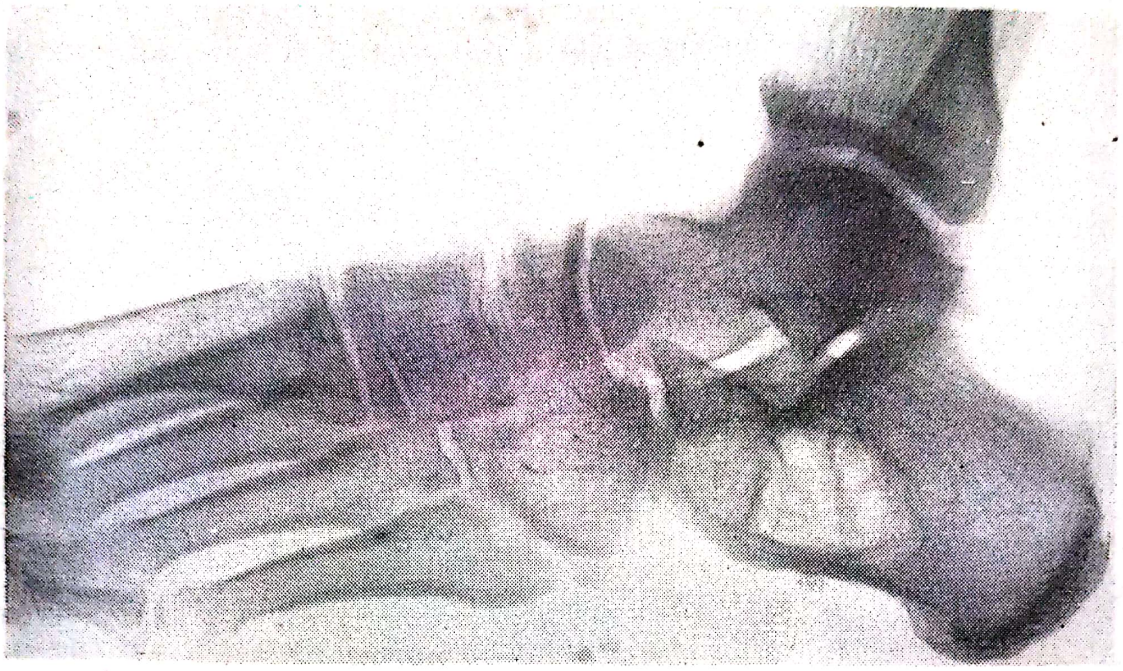

Fig. 111. — Chist osos calcanean.

a evoluţiei procesului distructiv, fac să se prefere tratamentul chirurgical. Acesta constă în trepanarea şi evidarea chistului şi plombarea lui cu grefă osoasă spongioasă luată din creasta coxalului.

B. OSTEOMUL OSTEOID

Se întîlneşte mai frecvent la vîrsta copilăriei şi adolescenţei şi se localizează cu predilecţie la oasele lungi (femur şi tibie), dar poate interesa şi oasele scurte ale piciorului (calcaneu, astragal, falange).

Clinic, tumoarea debutează insidios şi se caracterizează prin dureri locale, care se accentuează progresiv şi devin mai intense noaptea. Bolnavul acuză dureri spontane, dar mai ales la palpare, iar cînd se localizează pe un os superficial se poate palpa o uşoară tumefacţie. Din cauza durerilor, mersul este şchiopătat, dar local nu se constată semne de inflamaţie.

Radiografia arată o zonă clară, rotundă sau ovalară (nidus), localizată, de obicei, în vecinătatea metafizei care este înconjurată de o bandă de os condensat. Cînd tumoarea este localizată

Scanned with OKEN Scanner

în corticală, zona de condensare osoasă este foarte netă și întinsă destul de mult. În această situație, există și o reacție periostală accentuată, care dă diafizei osoase un aspect de fus. Pe acest fond de scleroză osoasă, tumoarea apare ca o zonă clară de forma și mărimea unui sîmbure de cireașă. Cînd tumoarea este localizată în os spongios, zona de condensare periferică este mai puțin evidentă.

Tumoarea trebuie diferențiată de abcesul Brodie, cu care se poate confunda ușor, iar în lipsa semnelor de inflamație, numai examenul anatomopatologic poate stabili diagnosticul.

Tratamentul este chirurgical. Tumoarea trebuie extirpată în totalitate și la distanță, căci altminteri poate recidiva.

C. CONDROMUL

Se întîlnește mai frecvent la tineri și se localizează mai cu seamă pe oasele scurte ale mîinilor și picioarelor.

Condromul apare ca o tumoare nodulară, unică sau multiplă, rotundă sau ovalară și în general bine delimitată, fiind o proliferare tumorală a țesutului cartilaginos adult, de obicei a celui hialin și mai rar a fibrocartilajului.

Se disting două forme de condroame: *encondromul*, care se dezvoltă în interiorul osului și *econdromul*, care se găsește la periferia osului, avînd tendința la dezvoltare în afară (excentrică).

Tabloul clinic este caracterizat prin apariția unei diformități cu aspect nodular la nivelul articulațiilor metatarso-falangiene și interfalangiene, care limitează mișcarea. La palpare, aceste deformații au o suprafață rotunjită, o consistență dură, dar în același timp și elastică și nu sînt dureroase. Prin creștere, ele produc deformarea degetelor, iar tegumentele de deasupra lor sînt întinse și lucioase. Uneori, primul simptom poate fi fractura survenită după un traumatism minor.

Radiografia este diferită după, cum tumoarea este intraosoasă sau periferică. Encondromul apare radiografic ca o zonă clară bine delimitată, de aspect chistic, care deformează osul ce apare „suflat". Corticala osului apare subțiată, iar reacția periostală lipsește. De obicei, cavitatea apare unică, lipsită de septuri osoase, însă uneori pot fi observate travee osoase fine care traversează această cavitate sau osificări intratumorale. Econdromul apare ca o imagine lacunară netă, care interceptează corticala osului.

Diagnosticul este, în general, ușor de stabilit, pe baza aspectului clinic și radiologic. Uneori însă, encondromul se poate confunda cu chistul osos, tumoarea cu mieloplaxe sau fibromul

Scanned with OKEN Scanner

neosteogenic. De asemenea, diferențierea de condrosarcom este dificilă și numai examenul histologic tranșează problema.

Tumoarea trebuie diferențiată de condroamele osteogenice (fig. 112) care sînt proliferări în funcție de tulburările cartilajului de creștere, constituind prima etapă a exostozei și se prezintă ca o formațiune osteocartilaginoasă ce se implantează pe un

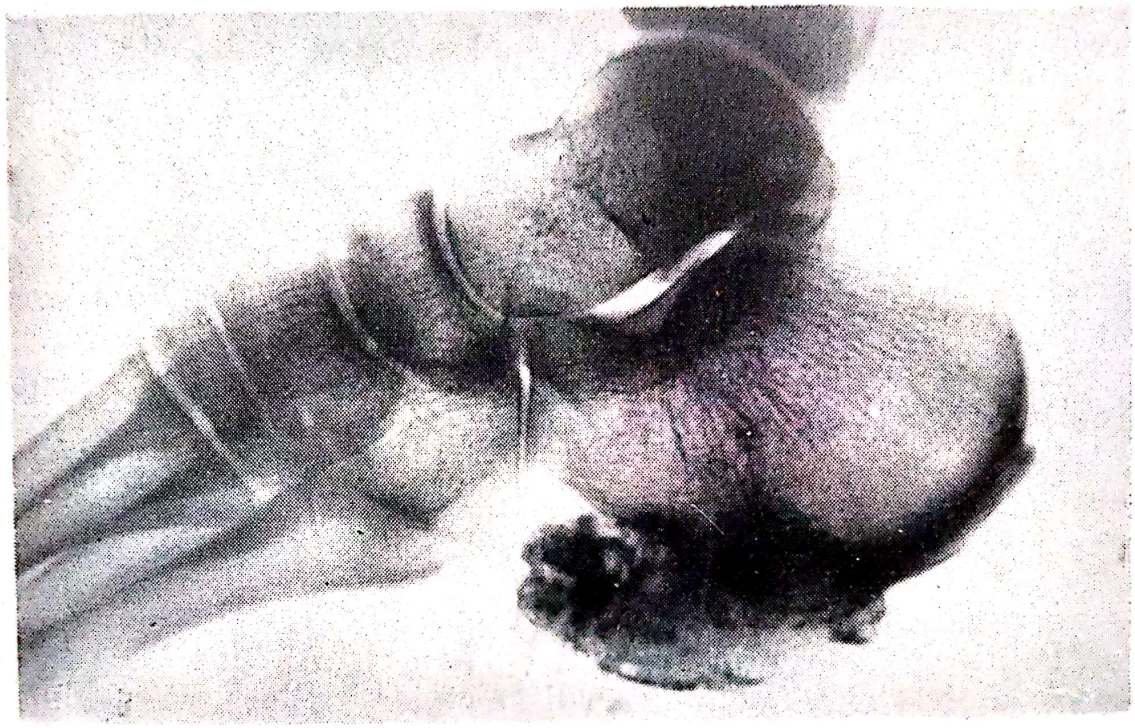

Fig. 112. — Condrom osteogenic.

os al piciorului, printr-un pedicul sau, dimpotrivă, printr-o suprafață mai largă. Exostoza osteogenică prezintă o porțiune formată din țesut osos spongios cu o corticală subțire, fără reacție periostală, și o zonă cartilaginoasă invizibilă pe clișeul radiografic.

Evoluția este, de obicei, benignă, dar uneori condromul, care multă vreme a evoluat lent, poate avea o dezvoltare rapidă, ceea ce face să se presupună o degenerare sarcomatoasă.

Tratamentul condromului este numai chirurgical, căci este rezistent la iradiere. Tumoarea trebuie extirpată în totalitate și dacă rămîne o cavitate întinsă, aceasta poate fi umplută cu o grefă de os spongios. În caz de recidivă sau degenerare sarcomatoasă, este indicată rezecția largă sau amputația.

D. FIBROMUL OSOS NEOSTEOGENIC

Tumoarea, descrisă de Jaffé, și Lichtenstein, derivă din țesutul conjunctiv al măduvei osoase, este benignă și nu are tendință la formarea de os. Ea este frecventă la copii și adolescenți și rară la adulți.

Scanned with OKEN Scanner

Tumoarea apare constituită din țesut fibros, de culoare brună sau roșcată, în care predomină celule conjunctive fuziforme și uneori celule gigante. Între fibrele de colagen, se găsesc celule macrofage pline cu lipoizi, care dau țesutului, uneori, culoarea galbenă.

Clinic, tumoarea nu se face cunoscută decît rareori, printr-o jenă discretă în articulația vecină. De obicei, tumoarea este descoperită incidental cu ocazia unui examen radiologic.

Pe clișeul radiografic tumoarea apare ca o rarefacție osoasă situată excentric, cu o margine internă condensată, în timp ce corticala subțiată bombează în afară.

Fibromul osos neosteogenic are o evoluție lentă și benignă.

El trebuie diferențiat de chisturile osoase, abcesele osoase, econdroame sau tumorile cu mieloplaxe. Adesea, diferențierea nu poate fi făcută decît prin examenul histologic.

Tratamentul este chirurgical și constă în extirparea tumorii și plombajul cavității cu țesut osos spongios.

E. TUMOAREA CU CELULE GIGANTE (TUMOAREA CU MIELOPLAXE)

Tumoarea, descrisă prima dată de Nélaton, se întîlnește mai rar la nivelul oaselor piciorului și, în aceste cazuri, se localizează mai frecvent la nivelul metatarsienelor, astragalului sau calcaneului (fig. 113).

Tumoarea este mai frecventă la tineri ; după Cristensen, vîrsta de electie ar fi între 20 și 30 de ani, iar pentru Triffaud între 10 și 20 de ani.

Anatomie patologică. Tumoarea cu celule gigante apare macroscopic de culoare roșie-brună, de consistență variabilă, fie cărnoasă, fie moale, ramolită, semilichidă, cu cheaguri sanguine; uneori, din cauza transformării xantomatoase a celulelor, tumoarea poate avea culoarea galben-brună sau galben-deschisă. Histologic, tumoarea apare formată din celule mononucleate, alcătuind stroma, în care sînt incluse celule gigante, multinucleate (mieloplaxele) și dintr-o rețea vasculară abundentă, care, pe alocuri, formează adevărate lacuri sanguine.

Cei mai mulți dintre autori înglobează afecțiunea în categoria tumorilor și nu a distrofiilor osoase (Nélaton, Vinogradova, Lichtenstein etc.). Asupra caracterului constant benign al tumorii cu celule gigante (Paget, Nélaton), în ultima vreme, părerile s-au modificat, în sensul că, tot mai mulți sînt autorii care evidențiază unele caractere de malignitate legate de evoluția acesteia : astfel, frecvența recidivelor, care, pentru unii autori, pot să ajungă pînă la 60% din cazuri (Merle d'Aubigné, Mazabraud),

Scanned with OKEN Scanner

malignizarea primitivă a tumorii şi, mai frecvent, a recidivei (Thomson şi Turner-Warwick), precum şi producerea de metastaze la distanţă cu păstrarea structurii tipice a tumorii (Dick, 1931 : Vinogradova, 1953, Kuzmina, 1956) demonstrează suficient de convingător acest caracter.

Fig. 113. — Tumoare cu mieloplaxe la nivelul astragalului.

Ţinînd seama de acest nou aspect, Lichtenstein a propus o gradare a malignităţii acestor tumori, clasificîndu-le în trei categorii, în raport cu caracterele celulelor stromei. După acest autor, tumorile din grupa I, reprezentînd aproximativ 50% din totalitatea tumorilor cu celule gigante, prezintă un caracter de benignitate absolută ; în grupa a II-a, reprezentînd aproximativ 35% din cazuri, tumoarea corespunde unei forme agresive, susceptibilă de recidive, iar în grupa a III-a (circa 15% din cazuri) tumoarea prezintă caractere histologice de malignitate şi corespunde sarcoamelor autentice.

Scanned with OKEN Scanner

Din aceste date, se poate conchide că tumorile cu celule gigante sînt tumori adevărate, care, în majoritatea lor, sînt benigne, dar pot căpăta o evoluţie malignă, recidivînd, dînd metastaze în alte organe sau pot degenera, căpătînd o structură sarcomatoasă şi evoluînd ca atare.

Tabloul clinic. De cele mai multe ori, tumoarea debutează insidios, şi se manifestă sub formă de dureri surde, reumatoide. Cînd tumoarea este situată pe un os superficial (metatarsian, falangă) se prezintă sub forma unei tumefacţii de consistenţă elastică şi rareori, la palpare, se poate constata o crepitaţie pergamoidă.

Debutul poate fi uneori brusc, cînd tumoarea se exteriorizează printr-o fractură spontană, după un traumatism minor.

Alteori tumoarea se manifestă prin tabloul unei inflamaţii cu căldură locală, hipertermie cutanată, durere. În general, tumoarea nu are răsunet asupra stării generale, ganglionii regionali nu sînt prinşi, iar mişcările articulare sînt libere, deşi tumoarea se dezvoltă la nivelul epifizei osului.

Radiografia pune în evidenţă tumoarea, care se prezintă sub forma unei cavităţi bine delimitate, situată în epifiza osului, de obicei, într-o parte a acesteia şi în apropierea cartilajului articular. Tumoarea, în dezvoltarea sa, împinge corticala osului care se subţiază, dar îşi păstrează continuitatea, ceea ce constituie un element important de diagnostic. La nivelul cavităţii chistice, trabecule osoase traversează în toate sensurile tumoarea, ceea ce dă acesteia un aspect areolar asemănător unui fagure de miere sau bulelor de săpun. Tumoarea nu se însoţeşte de reacţie periostală şi apare izolată de restul osului printr-o bandă de ţesut scleros. Acest aspect corespunde clinic şi evolutiv formelor de tumori regresive (Delarue şi Denoix).

În alte cazuri, aspectul radiologic este de lacună osoasă fără delimitare netă şi cu lipsa oricărei trabeculaţii intratumorale, avînd un pronunţat caracter litic ; ele corespund formelor extensive după Delarue şi Denoix. Aceste aspecte radiologice variate ale tumorii, după Herendeen, nu sînt forme deosebite, ci faze evolutive ale aceleiaşi tumori.

Tratament. În tumorile cu celule gigante ale piciorului, roentgenterapia este puţin utilizată ; în schimb, tratamentul chirurgical este, de regulă, folosit.

Cînd tumoarea este bine delimitată de restul osului, cu aspect areolar şi trabeculaţie bine evidenţiată, care o integrează în categoria tumorilor regresive, conduita de ales este chiuretarea tumorii. În cazul în care cavitatea reziduală este mare şi periclitează continuitatea osului, se indică umplerea cavităţii cu autogrefoane de os spongios.

Scanned with OKEN Scanner

În tumorile cu caracter evolutiv şi aspect litic, ca şi în caz de recidivă, este indicată rezecţia segmentară cu reconstruirea prin osteoplastie a segmentului rezecat (fig. 114).

Cînd leziunile sînt extinse sau s-a produs malignizarea, amputaţia poate fi ultima soluţie.

F. TUMORI MALIGNE ALE OASELOR PICIORULUI

La tinerii între 15 şi 20 de ani, se poate întîlni *sarcomul Ewing* provenit prin metaplazia elementelor periteliale ale ţesutului reticulo-endotelial al măduvei.

Tumoarea îmbracă o simptomatologie pseudoinflamatoare, manifestîndu-se ca o tumefacţie difuză, la început dură, apoi moale la palpare şi acoperită de tegumente hiperemice. Durerile care însoţesc tumoarea evoluează în cadrul unor puseuri febrile, cu hiperleucocitoză şi creşterea vitezei de sedimentare, încît confuzia cu osteomielita subacută este foarte frecventă.

Radiologic, se constată o reacţie periostală evidentă, care duce la îngroşarea corticalei osului sub forma unor straturi suprapuse, care dau impresia foilor unui bulb de ceapă. În stadiile mai avansate, rarefacţia osoasă cuprinde tot mai mult din diafiza osoasă, iar reacţia periostală concomitentă face ca diferenţierea de osteomielită să fie mai dificilă.

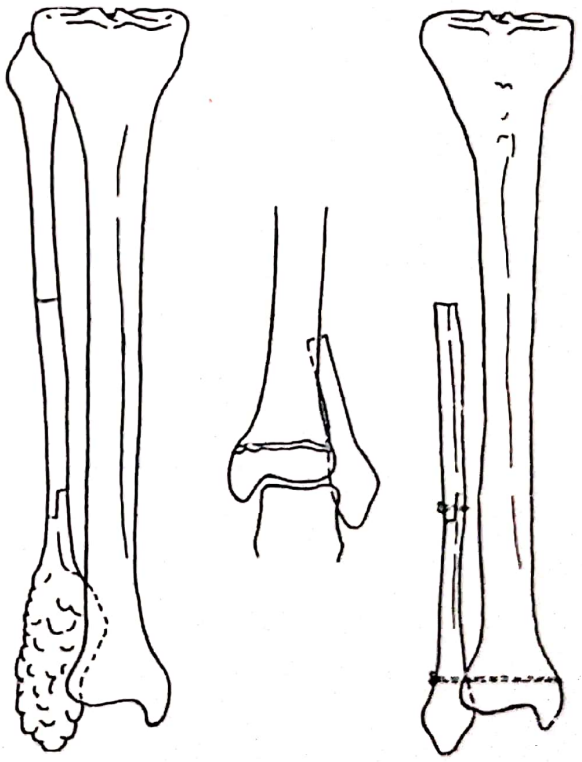

Fig. 114. — Osteoplastie cu epifiza proximală a peroneului. La mijloc transplantarea epifizei peroniere cînd cartilajul de creştere este încă activ.

Tratament. Dată fiind sensibilitatea mare a acestor tumori la acţiunea razelor Röntgen, tratamentul tumorii Ewing este radioterapic. În urma iradierii, tumoarea regresează clinic şi radiologic, însă recidivele şi metastazele sînt destul de precoce. Asocierea radioterapiei cu chirurgia de exereză pare să dea rezultate mai bune.

Celelalte sarcoame (osteosarcomul, fibrosarcomul, liposarcomul, angiosarcomul, condrosarcomul) se manifestă clinic, printr-o tumefacţie dură, pergamentoasă sau moale care creşte re-

Scanned with OKEN Scanner

pede şi se însoţeşte de dureri progresive. Alteori, cînd tumoarea este situată mai profund, primul simptom care apare este durerea, la început surdă, neprecisă, mai apoi netă şi bine localizată, uneori chiar foarte accentuată (violentă).

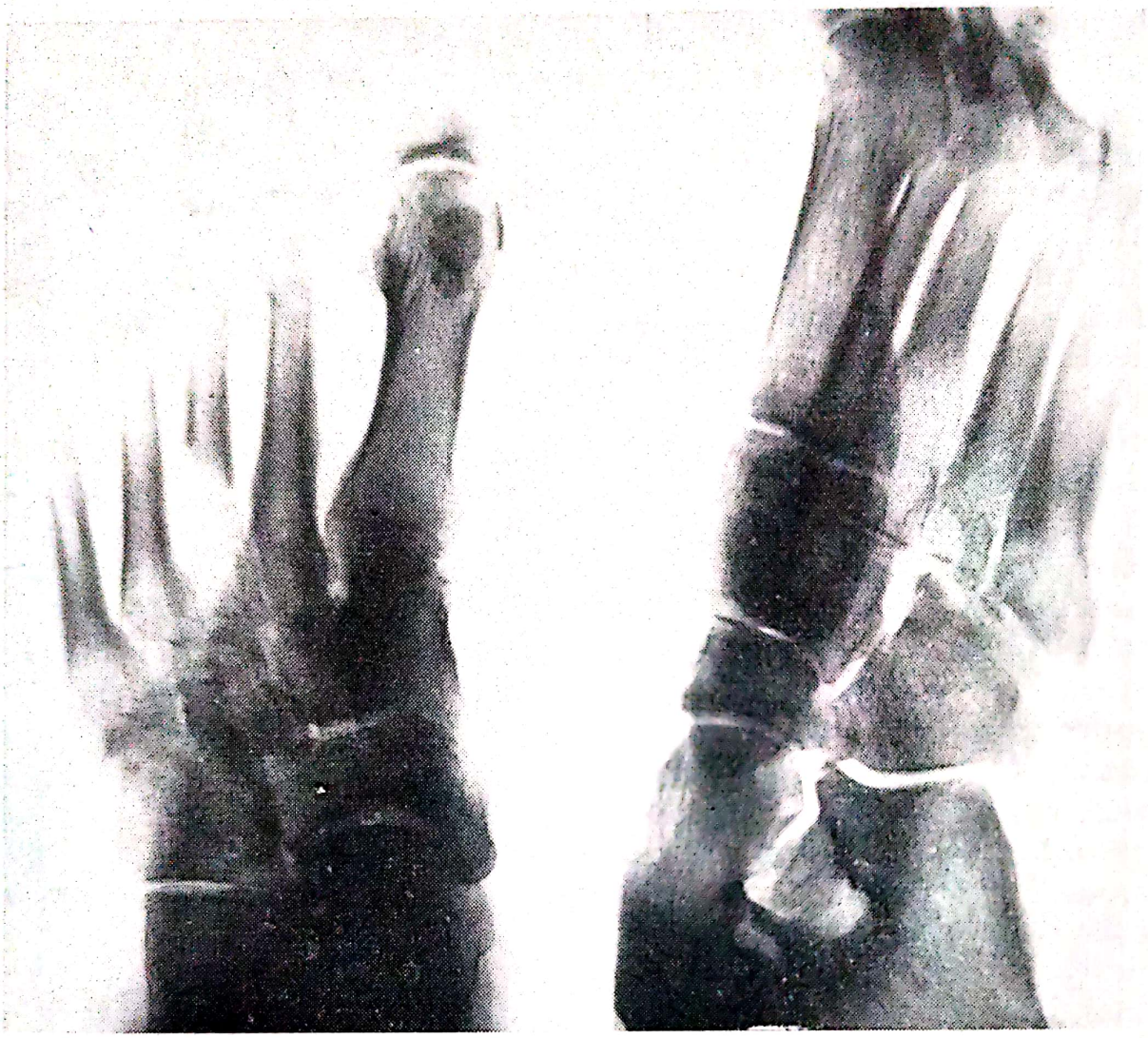

Fig. 115. — Sarcom osteolitic al bazei metatarsianului al III-lea.

Starea generală este alterată printr-o intoxicaţie neoplazică, bolnavul febricitează, este anemiat, prezintă leucocitoză şi o viteză de sedimentare foarte crescută. Adenopatia poplitee sau inghinală, cînd este prezentă, este aproape totdeauna de natură inflamatoare.

Examenul radiografic permite să se pună în evidenţă semnele de malignitate : conturul tumoral estompat, distrucţia corticalei osoase şi prezenţa pintenului periostic.

Sarcomul osteolitic se prezintă ca o leziune de resorbţie osoasă, neregulată, situată central, în metafiză şi care distruge orice trabeculaţie ; corticala este destinsă şi rapid străpunsă de procesul tumoral, în mai multe locuri (fig. 115).

Scanned with OKEN Scanner

Sarcomul osteogenetic se caracterizează prin leziuni osoase distructive, asociate cu procese constructive formatoare de os. Pe radiografie, tumoarea apare ca o lacună osoasă cu contur neprecis, situată în centrul osului şi, mai rar, lacuna sarcomatoasă se află situată la nivelul corticalei, apărînd sub forma unei ştirbituri în continuitatea osului. În vecinătatea imediată a lacunei, se constată o reacţie constructivă de condensare osoasă, de formă neregulată şi risipită în masa tumorală. În formele corticale, reacţia periostală osteogenică se manifestă fie sub forma unui pinten osos, fie sub forma de spiculi dispuşi perpendicular pe axul osului.

Sarcoamele osoase sînt puternic metastazante, şi din această cauză, mai înainte de orice terapeutică, trebuie practicată sistematic radiografia pulmonară.

Diagnostic. Deşi imaginea radiologică constituie un ajutor preţios pentru diagnostic, totuşi, în absenţa examenului histologic, nu se poate afirma cu certitudine diagnosticul. Coroborarea datelor clinice cu cele radiologice şi histologice permit diagnosticul de varietate al tumorii.

Prognosticul acestor tumori este întunecat şi metastaza pulmonară şi generalizarea sînt modul obişnuit al evoluţiei.

Tratament. Cu toată evoluţia pronunţat malignă a acestor tumori, tratamentul osteosarcoamelor s-a orientat spre o acţiune predominant locală, de natură chirurgicală, radiantă sau radiochirurgicală. În ultima vreme, s-a adăugat chimioterapia.

Indicaţiile şi rezultatele tratamentului în osteosarcoame trebuie considerate în raport cu clasificarea pe stadii clinice a tumorii, care arată gradul de invadare aparentă de către tumoare, în raport cu anumite criterii prestabilite, cît şi cu varietatea histologică a acesteia.

Clasificarea stadială a osteosarcoamelor propusă de către Institutul oncologic din Bucureşti utilizează drept criterii dimensiunea tumorii (T) în raport cu dimensiunile osului (apreciate pe baza examenului radiologic) şi prezenţa sau absenţa metastazelor (M) ; adenopatia regională (N) lipsind de regulă în tumorile osoase, criteriul N nu se utilizează. Din îmbinarea acestor criterii (T şi M), Institutul oncologic a propus următoarea clasificare stadială :

Stadiul I (T_1M_0) : — Tumoare limitată la o treime din dimensiunea osului sau prezenţa spiculi-

lor periostali, a apoziţiilor periostale, fără prezenţa imaginii lacunare (T_1) ;
— fără metastaze la distanţă (M_0).

Stadiul al II-lea (T_2M_0) :
— Tumoarea limitată la 2/3 din dimensiunea osului sau aspect tumoral ca în stadiul I cu fractură la acelaşi nivel (T_2) ;
— fără metastaze la distanţă (M_0) ;

Stadiul al III-lea (T_3M_0) :
— Tumoare extinsă peste 2/3 din dimensiunile segmentului osos, sau spargere mică a corticalei fără invadarea părţilor moi, sau aspect tumoral ca în stadiul al II-lea cu fractură patologică (T_3) ;
— fără metastaze la distanţă (M_0).

Stadiul al IV-lea A (T_4M_0) :
— Tumoare extinsă, cu spargerea corticalei şi invazia părţilor moi (T_4) ;
— fără metastază la distanţă (M_0).

Stadiul al IV-lea B ($T_{1—4}$, M_1) :
— Tumoare ca la T_1—T_4 ;
— prezenţa metastazelor osoase (M_1).

Stadiul al IV-lea C ($T_{1—4}$, M_2) :
— Tumoare ca la T_1—T_4 ;
— prezenţa metastazelor în alte organe sau formaţiuni (M_2).

În osteosarcoamele din stadiul I, al II-lea şi eventual al III-lea, tratamentul chirurgical curativ poate fi aplicat cu oarecare şanse. În acest scop, la nivelul piciorului, rezecţia largă a tumorii completată, după caz, cu reconstrucţia imediată sau secundară a segmentului rezecat prin autoplastie osoasă (fragment osos peronier, tibie, creastă iliacă sau coastă) pare metoda cea mai indicată.

Amputaţia rămîne indicată în cazurile de tumori de gradul al IV-lea, cu sau fără metastază pulmonară, în asociere cu chimioterapia antiblastică pre- şi intraoperatorie (sarcolizină, TEM etc.) administrată pe cale intravenoasă, în doze fracţionate, sau intraarterială în doză totală. În ambele metode de administrare a chimioterapiei anticanceroase, va trebui să se facă tratamentul bolii post medicaţie citostatică şi al stării generale.

În cazul folosirii amputaţiei, se va prefera una din amputaţiile cele mai funcţionale, în raport cu localizarea tumorii.

Scanned with OKEN Scanner

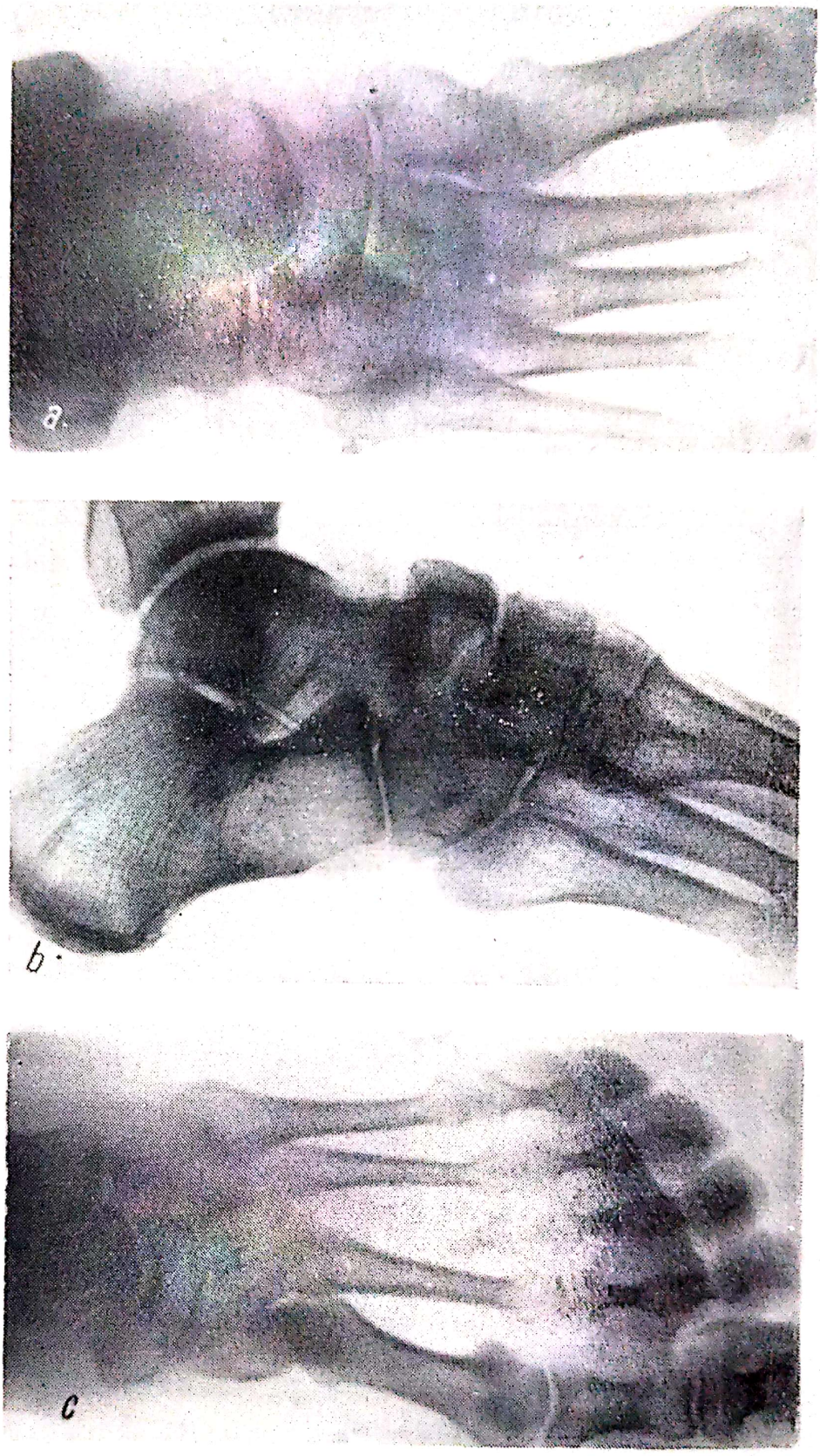

Fig. 116.

a, b — Tumoare metastatică pe scafoid. c — Tumoare metastatică cu distrucția metatarsianului al III-lea.

Scanned with OKEN Scanner

G. TUMORILE METASTATICE

Metastazele osoase la nivelul piciorului sînt şi mai rar întîlnite. În aceste cazuri este vorba, de obicei, fie de un neoplasm al sînului, prostatei, tiroidei sau suprarenalei, care au o afinitate cunoscută pentru ţesutul osos, fie de o metastază osoasă a unui osteosarcom, mielom solitar, sarcom Ewing, care adesea sfîrşesc cu o generalizare osoasă.

Tumorile metastatice ale piciorului (fig. 116) se găsesc localizate la nivelul oaselor tarsului sau gleznei, iar tratamentul lor este de obicei mixt, radio-chirurgical sau chimio-chirurgical. Amputaţia constituie actul chirurgical obişnuit cînd localizarea metastatică este unică şi nivelul acesteia variază cu sediul localizării tumorale.

Scanned with OKEN Scanner

LEZIUNILE INFLAMATORII ALE PICIORULUI

BURSITELE PICIORULUI

În general, sînt afecţiuni inflamatoare acute sau cronice, la nivelul burselor seroase, membranelor sinoviale, tecilor tendinoase, cauzate prin germeni piogeni sau specifici, micro- sau macrotraumatisme, agenţi nespecifici.

Bursitele pot fi :

— Bursite posttraumatice acute sau ivite după efort exagerat, ca în bursita retroahiliană după marşuri sau alergări.

— Bursite cronice, întreţinute prin iritaţii repetate, oboseală excesivă, presiune continuă sau microtraumatisme, frig, umiditate, frecări continui pe o proeminenţă osoasă.

— Bursite infecţioase.

a) Forma cută supurativă (duce la artrită).

b) Formele cronice (piogene, tuberculoase, luetice).

— Bursite reumatismale, gutoase, degenerative.

Diagnosticul se pune pe baza tumefacţiei la nivelul bursei seroase superficiale, cu conţinut fluctuent sau renitent. Uneori, în bursa umflată, se palpează corpusculi mobili (ca orezul) prin coagulare de fibrină, calcificări sau precipitări gutoase. Durerea este prezentă, mai ales, în cazul prezenţei formaţiunilor de mai sus.

Mişcările sînt jenate, cu senzaţii de tensiune sau împăstare. Examenul radiologic nu arată în acest stadiu modificări osoase sau articulare, în afară de prezenţa calcificării.

În bursitele profunde, semnele sînt mai difuze şi mai imprecise.

În cadrul bursitelor piciorului, se cuprind şi o serie de afecţiuni, cunoscute în clinică ca sindromul de metatarsalgie sau

Scanned with OKEN Scanner

tarsalgie, după sediul localizării. Metatarsalgia şi tarsalgia sînt de fapt manifestarea dureroasă a numeroase afecţiuni, cu etiologie variată.

Expresia anatomopatologică a acestor afecţiuni este bursita sau higroma iritativă, simplă sau complicată. Bursita rezultă din iritaţiile mecanice şi inflamatoare ale ţesutului conjunctiv, sau ale unei burse seroase preexistente. Microtraumatismele repetate fac ca ţesutul conjunctiv lax, prins între două proeminenţe dure, cum ar fi clavusul plantar de sub un cap metatarsian, să se transforme într-o bursă. Alt mecanism este frecarea permanentă de încălţăminte, a pielii supraiacente unei exostoze, ca în hallux valgus. Bursita poate apărea şi cînd frecarea se produce între un tendon şi o anomalie osoasă învecinată, ca în bursita exostozei calcaneene (fig. 117 a). Iritaţia continuînd, bursa devine o bursită inflamatoare, cu pusee acute şi chiar cu posibilitate de supuraţie în evoluţie.

În raport cu sediul apariţiei bursitelor, se deosebesc în clinică două mari categorii : bursitele cu tarsalgie şi bursitele descrise în sindromul de metatarsalgie.

Bursitele cu tarsalgie posterioară sînt caracterizate prin prezenţa unei bursite retrocalcaneene deasupra inserţiei tendonului ahilian. Mai este denumită şi boala Haglund (1928). Se observă mai ales la femeile tinere, la care primele simptome pot apărea între 8 şi 12 ani, cînd fetele încep să poarte pantofi cu ştaif. Cauza este prezenţa modificărilor congenitale în forma marii tuberozităţi a calcaneului : unghiul postero-superior este dezvoltat în sus, înapoi şi lateral, ca un pinten gros. Modificările produse de frecarea prin încălţăminte defectuoasă, pe tegumentele retroahiliene, produc transformarea burselor seroase preahiliene şi retroahiliene, 5 burse în total, în bursite iritative şi hipertrofice. La aceasta contribuie, în egală măsură, proeminenţa dură a unghiului postero-superior al calcaneului, asupra căruia se transmite presiunea mecanică.

Se descriu, în afară de inflamaţia tip Haglund şi alte modificări anatomopatologice : exostoza postero-externă, calcaneul cocoşat, hipertrofia totală a calcaneului.

Aspectul clinic. De obicei, o femeie tînără sau o adolescentă vine la medic pentru tumefacţia călcîiului la partea sa posterioară unde pielea este iritată, îngroşată şi sensibilă la presiune. Formaţiunea retrocalcaneană este de obicei de consistenţă scleroasă, mai rar moale. Mersul este penibil prin frecarea călcîiului tumefiat de pantof.

Diagnosticul radioclinic este evident.

Din diagnosticul diferenţial vom exclude cîteva afecţiuni mai frecvent localizate în această regiune.

Scanned with OKEN Scanner

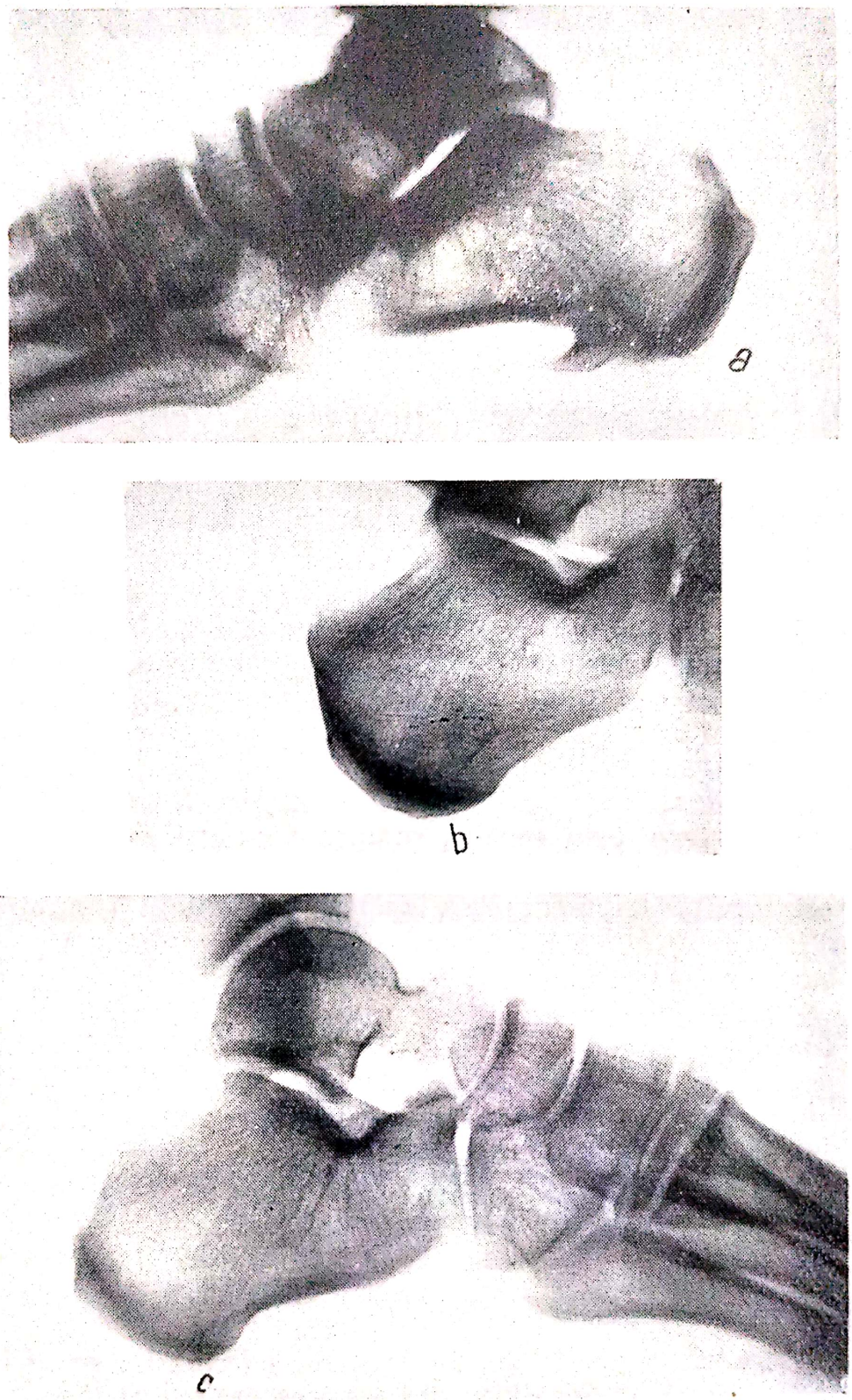

Fig. 117. — Exostoză calcaneană (a). Boala Haglund preoperator (b) — și postoperator (c).

Scanned with OKEN Scanner

a) Apofizita de creştere a calcaneului, descrisă de Sever. Apare la pubertate şi are o imagine caracteristică de condensare şi crenelare a apofizei posterioare.

b) Tenosinovita ahiliană, cu dureri deasupra inserţiei tendonului, fără aspect radiologic caracteristic, uneori cu imagini de pinten vertical.

c) Osteita cronică a calcaneului are o imagine lacunară, ovalară, cu semne de osteită.

d) Traumatismele nediagnosticate ale calcaneului.

e) Osteoporoza algică localizată a calcaneului, cu imagine „în delta".

f) Osteofitoza subcalcaneană produce o tarsalgie anterioară.

g) Poliartrita infecţioasă dă dureri şi pinteni plantari, bilateral.

Tratament. Profilaxia afecţiunii se va face prin purtarea unor pantofi corect confecţionaţi, pentru malformaţia calcaneului, depistată precoce. Pantofii standard nu trebuie să aibă marginea posterioară a ştaifului prea înaltă şi nici înclinată înainte, pentru ca să nu apese părţile moi pe planul dur al călcîiului ; de asemenea, bareta pantofului fără spate poate juca acelaşi rol. Pantofii prea largi sau de tip balerină şi mocasin, care nu fixează, bine piciorul la spate, produc frecături permanente la călcîi.

În cazurile constituite tratamentul ortopedic are de scop evitarea frecării tegumentelor de încălţăminte şi înlăturarea inflamaţiei locale, prin repaus, comprese umede alcoolizate.

Pantoful, pentru a fi bine suportat, va avea ştaiful degajat, cu o scobitură pentru menajarea inserţiei tendonului (Marquardt). În jurul tuberozităţii posterioare a calcaneului, sub zona posteroinferioară se poate amenaja un spaţiu, umplut cu o lamă din pîslă, a cărui acţiune este de a îndepărta călcîiul de frecarea pantofului. Mai simplu, este a ridica călcîiul cu un branţ, ceea ce îl degajează de rosătura marginii pantofului. Rezolvarea numai prin încălţăminte este destul de dificilă şi uneori insuficientă.

Tratamentul se face cu antibiotice în caz de germen cunoscut (piogeni, bacili tuberculoşi, spirochete), după antibiogramă, aplicate general sau în infiltraţii locale.

Radioterapia se face în doze mici — antiinflamatoare, alternante cu fizioterapie (infraroşii, diatermie, ultrascurte etc.), în special în bursitele cronice şi profunde.

În bursitele superficiale, preparatele sclerozante ce se întrebuinţează uneori provoacă cicatrice dureroase.

Rezultate bune dau infiltraţiile locale de hidrocortizon cu sau fără novocaină, asociate cu fizioterapie, în special în bursitele neinfecţioase. În cele infecţioase, hidrocortizonul nu se va întrebuinţa decît sub protecţie de antibiotice eficace.

Scanned with OKEN Scanner

În bursitele acute, se poate aplica punga cu gheață clasică, care are și efect antalgic.

Tratamentul chirurgical se va adresa cazurilor în care măsurile ortopedice și fizioterapice n-au reușit.

În bursitele superficiale sau cronicizate, se poate exciza total bursa atinsă, eventual cu rezecția exostozei sau reliefului osos respectiv. Trebuie, de asemenea, intervenit în depozite calcice sau rupturi tendinoase subiacente.

Intervenția curentă se realizează pe cale paraahiliană medială (Campbell) sau laterală, prelungită înainte. Se extirpă bursita subtendinoasă și se rezecă larg unghiul postero-superior al calcaneului (fig. 117 b, c).

Intervenția trebuie făcută minuțios, cu îndepărtarea și modelarea marginilor ascuțite, resturilor osoase și țesuturilor scleroase, pentru preîntîmpinarea recidivelor.

Fowler și Phillip recomandă un acces mai larg, printr-o incizie curbă supracalcaneană. Tendonul este apoi secționat în „Y întors" și parțial dezinserat, după care urmează extirparea bursei și rezecția osoasă.

Zadek este mai intervenționist, recomandînd o rezecție cuneiformă cu baza superioară în toată tuberozitatea, urmată de fixarea metalică a fragmentelor.

După operație, sutura cutanată va fi cît mai corect și fin executată pentru evitarea cicatrizării vicioase.

În perioada postoperatorie, piciorul se imobilizează în ușor echin, într-un aparat gipsat pentru 2—3 săptămîni. Sprijinul nu se permite decît după încă 4 săptămîni. Pentru evitarea riscului de recidivă, este recomandabil să se aplice radioterapie antiinflamatoare.

Ulterior, pantoful va avea un toc mai înalt, pentru a relaxa tendonul Ahile.

Bursita feței dorsale a piciorului. Afecțiunea se întîlnește, mai ales, la bolnavi cu picior plat sau picior scobit, și se evidențiază prin aspectul clinic mai mult decît prin cel radiologic. La partea internă a feței dorsale a piciorului, în regiunea osului cuneiform I și metatarsianului I sau între scafoid și cuneiform, apare o tumefacție rotundă, de consistență dură. Presiunea ghetei produce o bursită cu elemente inflamatoare discrete suprapusă pe o proeminență osoasă (fig. 118).

Modificările radiologice apar mult mai tardiv sub forma unei proeminențe a feței dorsale a oaselor cuneiforme în special. Uneori poate fi și un osteofit.

Tratamentul ortopedic va înlătura presiunea pantofului prin inele de pîslă, iar la femei se vor recomanda pantofi cu barete.

Scanned with OKEN Scanner

La nevoie, tratamentul chirurgical va îndepărta bursita şi va modela osul subiacent. Tratamentul cauzal care se adresează piciorului plat sau scobit este tratamentul de bază.

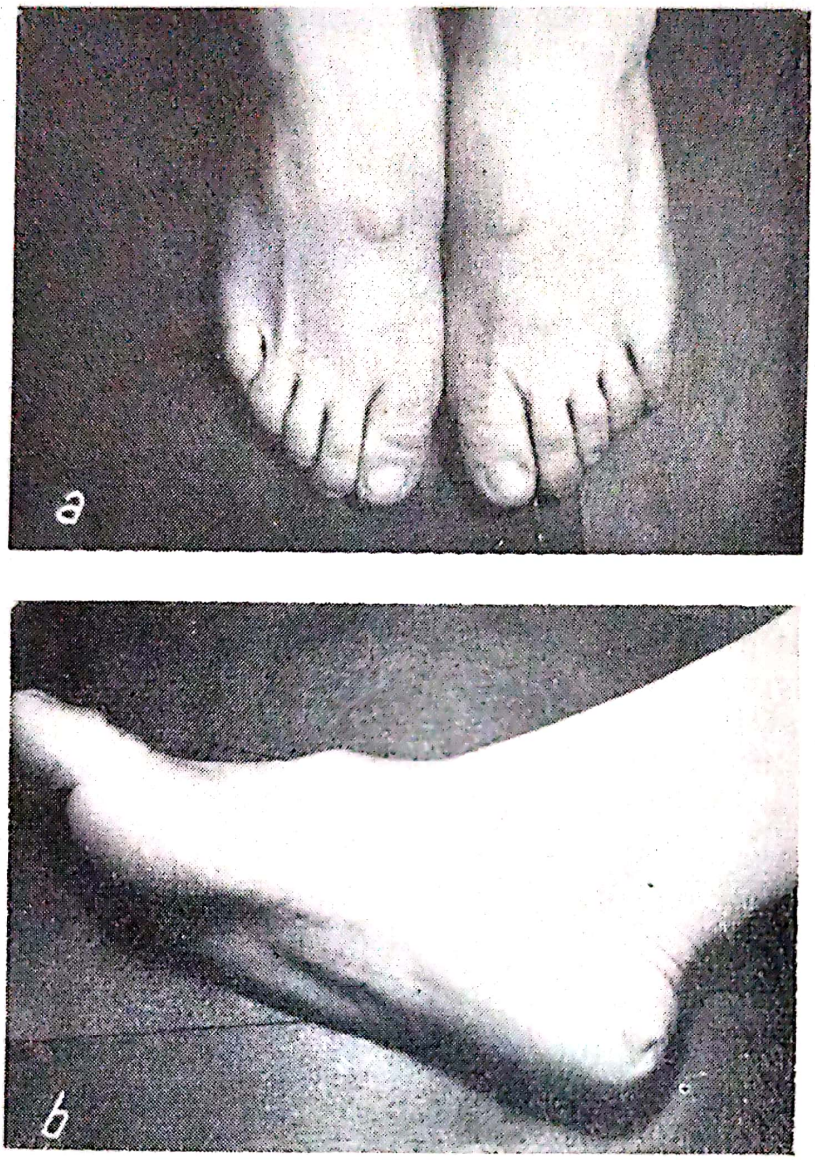

Fig. 118. — Bursită pe faţa dorsală a piciorului.

SINOVITELE

Pot fi traumatice, infecţioase, degenerative, inflamatoare, reumatismale. Mai rar pot fi secundare unei hemofilii, unui neoplasm, unei alergii, unui corp străin, unor tulburări metabolice sau endocrine.

Articulaţia se tumefiază şi este adesea caldă. Există edem şi eventual lichid. Sinovia îngroşată ca şi transformarea lichidului articular duc la limitarea mişcărilor, care devin dureroase, survin spasme şi atrofie musculară.

Scanned with OKEN Scanner

În general, repausul sau imobilizarea amendează fenomenele. Diagnosticul diferențial se va face pe baza unei anamneze amănunțite, pe baza examenelor de laborator complete și a examenului radiografic (care elimină corpii străini, osteocondrita, leziunile osoase).

Puncția articulară rămîne un examen esențial. Se cercetează natura conținutului intrasinovial (lichid seros, hemoragic, purulent) prin examenul citologic, chimic, serologic, bacteriologic, cultură și antibiogramă. La necesitate se practică biopsia sinovială și artrotomia exploratoare, cu examenul anatomopatologic care precizează natura sinovitei cronice inflamatoare sau degenerative, sinovioamele, hemocromatoza, forma incipientă de tuberculoză, de neoplasm, de hidartroză intermitentă.

Tratamentul se face după cauza ce generează sinovita. Injecțiile intraarticulare cu hidrocortizon dau rezultate bune. În infecții, se asociază antibiotice, conform antibiogramei.

Radioterapia are o acțiune favorabilă.

În recidive, se poate face sinovectomie.

TENOSINOVITELE

Se dezvoltă, cînd inflamația prinde, în același timp, tendonul și teaca tendinoasă. Activitatea musculară forțată, agenții bacterieni, afecțiunile reumatismale sau gutoase sînt cauze obișnuite. Tenosinovita acută este dată de microtraumatisme repetate, eforturi susținute sau bruște, presiuni continui. Clinic se manifestă prin durere locală ce iradiază adesea în gambă, și uneori poate exista o tumefacție de-a lungul tendonului, sensibilitate la presiune și crepitații fine la imobilizarea tendonului.

Terapia constă în repaus, unde scurte, masaj profund. Hidrocortizonul nu se injectează local, decît după eliminarea etiologiei infecțioase sau tuberculoase.

Cînd tecile sinoviale sînt îngroșate și tumefiate cronic, stenozante pentru tendoane și nu cedează la hidrocortizon local, se extirpă. Tenosinovitele supurate după răni, panarițiii sau diseminări hematogene dau roșeață, tumefacție, dureri la mișcări pasive și active, semne generale de infecție.

Dacă nu cedează la antibiotice specifice (după antibiogramă) se incizează longitudinal teaca atinsă. Se face control bacteriologic și anatomopatologic. Dacă tendonul se necrozează, se va rezeca și se va practica o transplantare.

În tenosinovitele tuberculoase incipiente, se face tratament cu tuberculostatice, imobilizare. Dacă persistă inflamația, se va

Scanned with OKEN Scanner

face excizia țesuturilor tuberculizate și se va continua tratamentul cu tuberculostatice.

În tenosinovitele sifilitice, se face tratament specific.

În tenosinovitele reumatismale, se face tratament antireumatismal general și local asociat cu balneofizioterapie.

1. TENOSINOVITA AHILIANĂ TRAUMATICĂ

Este de fapt o tendinită, produsă prin frecare continuă a tendonului Ahile de gheată sau prin surmenajul funcțional la sportivi.

Anatomopatologic, se găsesc leziuni degenerative și necrotice la nivelul tendonului. La inserția inferioară a tendonului, se poate găsi un osteofit calcanean, datorit tracțiunilor tendonului pe un fond inflamator sau diatezic. Se poate întîlni asociat cu osteofitul subcalcanean.

Clinic. La palpare, bolnavul acuză dureri deasupra inserției tendonului pe calcaneu, asociate uneori cu o infiltrație inflamatoare.

În evoluție, se pot produce rupturi tendinoase, aparent spontane, situate la 2—3 cm deasupra inserției pe tuberozitatea calcaneană, unde se găsește o zonă de vascularizație mai precară.

2. TENOSINOVITA AHILIANĂ INFLAMATOARE

Este o afecțiune de cauză bacteriană, deseori în cadrul unui reumatism infecțios sau în gută.

Trebuie deosebită de boala Haglund sau bursita retrocalcaneană.

Tratamentul este general și etiologic, pe cît posibil. Ca tratament local se indică: portul de ghete comode și cu toc înalt pentru a evita frecarea și pentru a relaxa tendonul dureros. Repausul, la nevoie imobilizarea piciorului pe atelă în echinism sînt necesare.

Paralel se prescriu hidrobalneoterapie, agenți fizici, infiltrații cu hidrocortizon, însă făcute cu multă prudență.

3. TARSALGIA ANTERIOARĂ SAU PLANTARĂ

Sub această denumire, se înțelege un sindrom dureros localizat la nivelul plantei piciorului cu aspecte diferite.

Sînt foarte frecvente în practica ortopedistului și reumatologului și predomină la vîrstele mijlocii. Substratul anatomic este prezența osteofitului subcalcanean, o formațiune osoasă

Scanned with OKEN Scanner

banală. Osteofitul este produs prin tracțiunile continue ale aponevrozei plantare de inserțiile calcaneene, cu iritarea periostului calcanean și producție osoasă. Sub efectul supraîncărcării, microtraumatismelor și altor cauze, aponevroza suferă leziuni inflamatoare, care exagerează evoluția.

Durerile sînt provocate numai de tracțiunile aponevrozei plantare inflamate și suprasolicitate. Osteofitul singur este indolor. În ansamblu, tarsalgia plantară, „entezita" intră în cadrul aponevrozitelor de inserție.

Aspect clinic. a) *Tarsalgiile statice și traumatice.* Microtraumatismele repetate produc tarsalgii la cei care stau timp îndelungat în picioare, care merg mult, sau care fac eforturi, ca sportivii, militarii, unele profesiuni (ospătari, factori poștali etc.).

Uneori, o fractură veche de calcaneu sau de astragal, nediagnosticată, cu calus exuberant plantar, poate da aceeași manifestare dureroasă. Piciorul plat este, de asemenea, un factor favorizant.

b) *Tarsalgiile inflamatoare și diatezice.* Altădată se invoca gonococia, ca un factor determinant în tarsalgia anterioară. Astăzi o întîlnim excepțional în unele forme acute, cu prezența unui osteofit subcalcanean, mai puțin evident, atipic. Se mai întîlnesc dureri plantare anterioare cu pinten subcalcanean și în poliartrita infecțioasă sau reumatică.

Aspectul clinic : bolnavul acuză dureri vii sub călcîi cu iradiere în plantă, în ortostatism și mers ; durerile sînt exacerbate la efort și dispar la repaus. La palpare, durerea este bine localizată sub marea tuberozitate a calcaneului. Bolnavul evită pe cît posibil sprijinul, merge dificil și șchioapătă.

Radiografia evidențiază osteofitul subcalcanean, implantat de obicei, pe tuberozitatea plantară internă. Are imaginea caracteristică de pinten, cu baza mai largă și vîrful în prelungirea aponevrozei plantare. Deseori localizarea pintenului este bilaterală, deși durerea nu este decît la un singur picior.

În formele vechi, cu puseuri repetate în evoluție, aspectul este mai condensat și mai voluminos. În cazurile mai recente și la persoane mai tinere, cu etiologie infecțioasă, imaginea este mai difuză de osteofit în formație. Excepțional, tarsalgia cedează spontan, în marea majoritate a cazurilor durerile sînt tenace, durabile și cedează doar la un tratament susținut.

Tratamentul. Pe lîngă tratamentul etiologic și antiinflamator, tratamentul local constă din : repausul regiunii bolnave în faza acută, la care se adaugă hidroterapia, ultrasunete sau radioterapia antiinflamatoare. În formele foarte dureroase se fac infil-

Scanned with OKEN Scanner

traţii cu xilină şi hidrocortizon ale pediculului tibial posterior cu rezultate bune (Coste). Tratamentul astfel executat este în majoritatea cazurilor eficace. În caz de nereuşită a tratamentului medical, se poate aborda tuberozitatea calcaneană la partea internă, unde se dezinseră aponevroza plantară inflamată, sau chiar se excizează. Rezecţia osteofitului constituie gestul comun al chirurgului, dar nu este obligatorie, decît în formele voluminoase.

4. APONEVROZITA PLANTARĂ SAU BOALA LEDDERHOSE

Este o afecţiune omologă retracţiei aponevrotice palmare Dupuytren.

Mai rară decît boala Dupuytren, apare la adulţi, uneori fără nici un antecedent predispozant.

Alteori se găsesc antecedente de surmenaj plantar, boli reumatismale, diatezice sau infecţioase, chiar afecţiuni neurologice ca siringomielia, epilepsia. Asocierea cu boala Dupuytren nu este constantă (3 la 87 după Bunnell) ; asocierea cu induraţia plastică a corpilor cavernoşi (boala La Peyronie) este şi mai rară.

Mecanismul de producere nu este încă precizat, unii autori clasînd-o în cadrul bolilor de colagen.

Anatomopatologic, se caracterizează printr-o îngroşare sclerosă a aponevrozei plantare, la care se adaugă noduli fibroşi.

Aspect clinic. Debutul este insidios ; fără nici o cauză aparentă, apar 2—3 noduli plantari duri, care cresc lent şi care aderă curînd la piele. Cu timpul nodulii devin supărători.

Aponevroza plantară este îngroşată şi retractată. Nu produce însă niciodată retracţii în picior cavus, varus sau retracţii ale degetelor, pentru că leziunile sînt situate cu predilecţie în partea superficială a aponevrozei.

Diagnosticul pozitiv se face uşor. În diagnosticul diferenţial se vor elimina tumorile subcutanate (rare de altfel) ca lipoamele sau fibroamele (sînt mobile), tofii gutoşi, neurofibromatoza, fibrosarcomul (excepţional).

Tratamentul. În fazele incipiente, încălţămintea cu talpă ortopedică, hidroterapia, undele ultrasonice, infiltraţiile cu hidrocortizon, vitamina E, acidul nicotinic etc. dau ameliorări sau vindecări. Fancon citează chiar o vindecare spontană prin repaus.

În cazurile în care nodulii jenează mersul, se aplică terapia chirurgicală : excizia nodulilor şi a aponevrozei îngroşate.

Rezultatele sînt bune, fără recidive, cu condiţia unei extirpări largi a leziunilor.

Scanned with OKEN Scanner

5. SINDROMUL TIBIAL POSTERIOR

Este de fapt o sinovită cronică nespecifică a tendoanelor dinapoia maleolei interne. Diagnosticul se face uşor, iar histologic se constată o sinovită cronică vilo-nodulară. Rezultatele terapeutice cele mai bune se obţin după excizia atentă a sinovialei.

INFECŢIILE CU PIOGENI ALE PICIORULUI

FLEGMOANELE PICIORULUI

Frecvenţa flegmoanelor la nivelul piciorului este mai redusă faţă de cele ale mîinii şi acest fapt se datoreşte protecţiei pe care o realizează încălţămintea. Din aceeaşi cauză în ceea ce priveşte localizarea, flegmoanele piciorului sînt situate cel mai adesea pe faţa dorsală şi rareori în plantă, cînd mersul desculţ favorizează o plagă accidentală sau înţepătură.

Conformaţia anatomică a piciorului determină difuziunea variabilă a infecţiei : flegmoanele plantare pot fi situate la nivelul lojii interne a piciorului, la nivelul lojii externe sau la nivelul lojii mijlocii. Deoarece loja mijlocie a piciorului este împărţită de septuri fibroase în mai multe etaje, fiecare conţinînd o grupă musculară, flegmoanele acestei loji se împart în :

— flegmoane superficiale, situate între aponevroza plantară şi scurtul flexor al degetelor ;

— flegmoane mijlocii situate între flexorul comun superficial şi cel profund (lungul flexor);

— flegmoane profunde situate în porţiunea posterioară a piciorului între lungul flexor al degetelor şi fasciculul oblic al abductorului oblic al halucelui, iar la nivelul antepiciorului, pe faţa profundă a muşchilor interosoşi, flegmoanele interosoase. Aceste flegmoane ale lojii plantare mijlocii au tendinţa să difuzeze prin spaţiile intermetatarsiene către faţa dorsală a piciorului sau spaţiile interdigitale.

Clinic, flegmonul se manifestă prin semne generale importante ca frison, greaţă, puls rapid şi slab bătut, febră 39—40° şi durere spontană foarte accentuată. Pe faţa dorsală a piciorului apare o tumefacţie, cu fluctuenţă care la presiune declanşează o durere vie. Mobilizarea articulaţiei gleznei şi a degetelor nu este dureroasă.

Flegmonul poate difuza de-a lungul tecilor sinoviale ale tendoanelor flexoare şi să apară în regiunea maleolară internă sau chiar pe faţa internă a gambei sau să se complice cu artrită tibio-tarsiană.

Scanned with OKEN Scanner

Tratament. Flegmoanele piciorului necesită un tratament general cu antibiotice, după indicațiile furnizate de antibiogramă, la care se asociază obligatoriu intervenția chirurgicală.

Deschiderea flegmonului trebuie să se facă larg, făcînd să comunice cu exteriorul toate prelungirile acestuia.

Cînd flegmonul este exteriorizat la nivelul comisurii, se secționează aceasta printr-o incizie verticală plecînd de pe fața dorsală pînă pe fața plantară a piciorului. Dacă la explorare, colecția se prelungește la nivelul bolții piciorului, se face o contraincizie plantară longitudinală și se drenează cu lame de cauciuc.

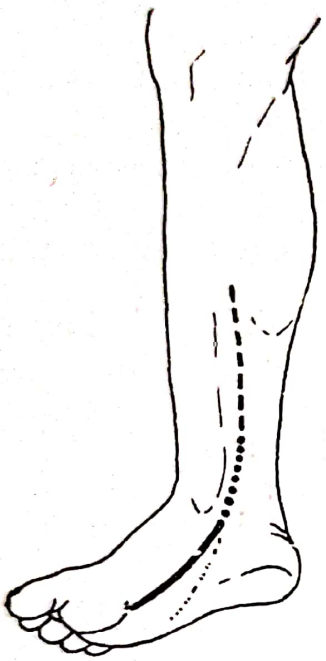

Fig. 119. — Incizii pentru flegmoanele plantare profunde.

Cînd flegmonul este situat profund, după aplicarea unei benzi hemostatice, incizia se începe în porțiunea cu fluctuență maximă, de-a lungul unei linii ce urmează traiectul tendonului lungului flexor al degetelor (fig. 119). Prin această incizie, cu o pensă se controlează traiectul flegmonului și în funcție de acesta se extinde incizia sau se fac contraincizii.

Cînd puroiul difuzează spre partea mijlocie a plantei se incizează în axul celui de-al treilea spațiu intermetatarsian. Cînd flegmonul fuzează la nivelul gambei, incizia conduce spre fața profundă a gemenului intern, iar în cazul că urmează traiectul tendonului lung flexor al halucelui, incizia se prelungește pînă la pliul digito-plantar.

OSTEOMIELITA ACUTĂ

Osteomielita acută se întîlnește cu cea mai mare frecvență în perioada de creștere între 5 și 15 ani și mai rar în prima copilărie și la sugar, la care are dealtminteri o evoluție particulară. Osteomielita hematogenă apare foarte rar la adult, și excepțional la bătrîni.

Infecția osteomielitică este determinată în marea majoritate a cazurilor de stafilococul auriu, dar uneori și alți germeni, ca bacilul Eberth, paratificul, pot fi cauza bolii ; la sugar, streptococul este adesea întîlnit și uneori pneumococul.

Poarta de intrare microbiană este foarte variabilă și adesea trece neobservată : o angină, o mică plagă, furuncul etc. După o scurtă fază de bacilemie, greu depistabilă prin examenele de laborator, microbul se localizează la nivelul metafizei osoase

Scanned with OKEN Scanner

(bulbul osului), în vecinătatea cartilajului de creştere. Toate oasele piciorului pot fi atinse, dar mai frecvent infecţia se localizează la nivelul metafizei inferioare a tibiei, la nivelul oaselor tarsului şi mai rar la metatarsiene.

Clinic, indiferent de localizarea osoasă, osteomielita se manifestă printr-un debut brutal cu frison şi hipertermie de 39—40°. Starea generală se alterează repede, febra se menţine ridicată, pulsul devine rapid, respiraţia accelerată, faciesul tras şi vultuos ; copilul are vărsături şi o stare de torpoare, cu adinamie, sau dimpotrivă o stare de agitaţie cu delir. În această stare dificilă de diagnosticat, durerea poate îndrepta atenţia către picior.

În cazul localizării infecţiei la nivelul metafizei inferioare a tibiei, examenul local pune în evidenţă o tumefacţie localizată spre epifiză, cu circulaţie colaterală şi tegumente normale la început, apoi roşii şi edematiate. Palparea evidenţiază o împăstare profundă şi creşterea temperaturii locale, iar presiunea pe tibie produce o durere intensă.

Mişcările articulaţiei gleznei sînt prezente şi efectuate blînd sînt mai puţin dureroase decît presiunea pe os.

În zilele următoare, tumefacţia locală devine mai accentuată, iar la palpare se simte o fluctuenţă care indică extinderea supuraţiei către ţesuturile din jur. După perforarea periostului de către abces durerile locale, pulsatile, scad în intensitate. Deşi cartilajul de creştere reprezintă o barieră în calea propagării infecţiei spre articulaţie, uneori se produce o invadare a articulaţiei tibio-tarsiene cu puroi şi artrita acută complică evoluţia osteomielitei. Mai frecvent însă se produce o reacţie articulară de vecinătate, o artrită cu lichid seros, fără comunicare cu focarul osteomielitic şi fără microbism. În unele cazuri, evoluţia osteomielitei tibiei se poate complica cu o decolare epifizară datorită faptului că în urma distrucţiei metafizei osului de către procesul supurativ, epifiza nu mai rămîne ataşată de diafiza tibială decît prin manşonul periostal. Ulterior, prin regenerarea osoasă, epifiza se înclină şi piciorul se dezaxează ; cînd cartilajul de creştere a fost sterilizat prin infecţie se produc o scurtare a gambei şi o deviere a piciorului prin creşterea inegală a celor două epifize : tibială şi peronieră.

În cazul localizării osteomielitei la nivelul oaselor tarsului, localizarea calcaneană este cea mai frecventă. Procesul septic se dezvoltă în centrul osului, sub forma unui abces central care se manifestă cu simptomatologia generală arătată, iar local printr-o tumefacţie foarte accentuată a călcîiului, cu dureri violente şi piciorul în atitudine fixată prin contractura reflexă.

Scanned with OKEN Scanner

În osteomielita metatarsienelor, mult mai rară, tabloul clinic este asemănător, iar sechestrarea osoasă poate interesa o porțiune mai mică sau mai mare din diafiză, favorizînd producerea fracturilor patologice.

Radiografia efectuată în primele zile de la debutul osteomielitei nu arată modificări evidente. După 2—3 săptămîni se constată o zonă de rarefacție osoasă situată la nivelul metafizei și diafizei, cu spațiile alveolare lărgite. Sechestrele diafizare apar mai tîrziu sub forma unor fragmente osoase neregulate, de intensitate mai dură și bine delimitate de osul sănătos printr-un spațiu mai clar. Procesele de reparație osoasă apar sub forma unui manșon osos periostal, înconjurînd porțiunea sechestrată.

Tratamentul conservator. Introducerea antibioticelor în terapeutică a modificat mult evoluția osteomielitei. Administrarea antibioticelor și imobilizarea în aparat gipsat a piciorului și gambei constituie baza tratamentului medical.

Trueta, Harris au arătat că tratamentul cu penicilină trebuie instituit în formele acute din primele ore și de la început în doze mari de 800 000 pînă la 1 600 000 u. penicilină G, în doze fracționate administrate la fiecare 3 ore.

Administrarea antibioticului trebuie să fie îndelungată, minimum 3 săptămîni, iar imobilizarea gipsată continuată încă cîteva săptămîni.

Deoarece aproximativ 33% din stafilococii prelevați din focarul de osteomielită sînt rezistenți la penicilină (Harris, 1962) este necesară asocierea penicilinei cu streptomicină (0,50—1 g) sau folosirea altor antibiotice cu spectru mai larg cum sînt tetraciclinele, eritromicina, catomicina etc. după controlul antibiogramei.

Eficacitatea tratamentului se apreciază după cedarea semnelor generale și locale, după viteza de sedimentare și scăderea leucocitozei.

Dacă în decurs de 48 de ore de la instituirea tratamentului conservator nu se produce o ameliorare, febra și durerile persistă, se impune tratamentul chirurgical.

Tratamentul chirurgical. În formele tratate de la început cu antibiotice, dar care nu cedează după 48 de ore, se incizează local, se evacuează serozitatea septică subperiostică și se fac o serie de perforații în os pînă la cavitatea medulară permițînd drenajul supurației, decompresiunea vasculară fără de care se ajunge la formarea sechestrului și totodată prelevarea puroiului pentru determinarea sensibilității la antibiotice. Se injectează local antibiotice și se suturează incizia.

Scanned with OKEN Scanner

Dacă copilul este văzut mai tîrziu şi infecţia datează de mai mult de 48 de ore, după 24 de ore de antibioterapie se incizează local, se evacuează abcesul subperiostic şi se procedează la drenajul cavităţii medulare prin perforarea focarului de osteomielită.

Printr-un tub subţire de politen sau printr-un ac lăsat în plagă se injectează local antibiotice.

Dacă copilul vine şi mai tîrziu, se abordează focarul, se curăţă puroiul şi sechestrele din cavitatea medulară şi tegumentele se suturează peste un dren subţire ce va servi pentru aspiraţie şi instilaţii de antibiotic în focar. În aceste cazuri, tratamentul general cu antibiotice şi imobilizarea gipsată sînt menţinute timp îndelungat.

La acest tratament general şi local cu antibiotice se asociază o terapie de stimulare a organismului prin administrare de gammaglobuline, vitamine B, C şi B_6 şi mici transfuzii sanguine.

OSTEITA CRONICĂ

În cazurile de osteomielită acută netratate sau tratate incomplet, ca şi în osteitele survenind după fracturi deschise sau operaţii, procesul inflamator osos se prelungeşte şi ia o evoluţie cronică. Prezenţa sechestrelor osoase care n-au putut să se elimine şi a ţesutului scleros cicatriceal împiedică repararea osoasă, lăsînd să persiste fistule. Din timp în timp, fistulele se închid pentru o perioadă, pentru ca după un efort oarecare, tegumentele să se înroşească din nou, durerile se exacerbează, apare febra şi o dată cu reinstalarea fistulelor procesul tinde să se calmeze. Această evoluţie îndelungată infirmizează bolnavul şi-l transformă într-un supurat cronic.

Radiografia arată la nivelul osului bolnav un proces de condensare osoasă ce delimitează o geodă în care adesea se găsesc unul sau mai multe sechestre.

Procesul de osificare periostală poate realiza, la nivelul metatarsienelor, un aspect asemănător cu spina ventosa.

La nivelul calcaneului, osteita poate fi localizată luînd aspectul unui chist osos (fig. 120), dar adesea infecţia este difuză şi osul apare neregulat, cu densităţi variabile şi modificat ca formă.

Tratamentul osteitei cronice este adesea dificil şi îndelungat.

Folosirea antibioticelor şi a imobilizării gipsate sînt în măsură să simplifice evoluţia bolii, dar nu sînt suficiente să vindece osteita.

Scanned with OKEN Scanner

Tratamentul chirurgical, asociat celui medical cu antibiotice şi de stimulare a creşterii rezistenţei organismului, este în măsură să ducă la vindecarea procesului.

Tratamentul chirurgical trebuie să fie însă cît mai radical şi să nu se limiteze la simplul chiuretaj al traiectelor fistuloase.

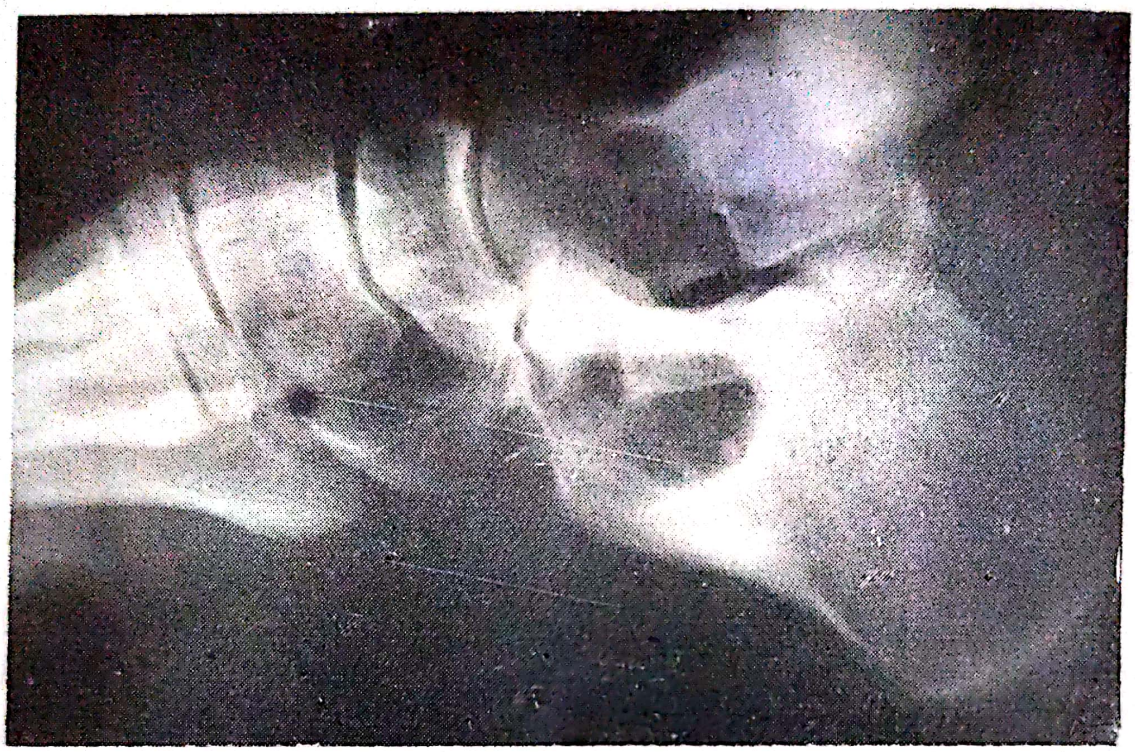

Fig. 120. — Osteită calcaneană.

Intervenţia trebuie făcută sub bandă hemostatică, cu excizia ţesuturilor scleroase şi cu curăţirea largă a osului, ridicînd cu dalta tot ţesutul osos necrozat şi expunînd toate anfractuozităţile. Curăţirea osului trebuie să fie completă. După toaleta osoasă pot rămîne două aspecte de rezolvat: aceea a plombării cavităţii osoase şi a învelişului cutanat. Cînd rămîne o cavitate osoasă, aceasta poate fi umplută cu fragmente de placentă conservate la frig timp de 7—10 zile în soluţie de penicilină sau cu fragmente de ţesut osos spongios. Defectul cutanat se completează prin alunecarea tegumentelor din jur, sau cînd acest lucru nu este posibil, printr-un lambou pediculat (cross leg) (fig. 121).

ARTRITELE ACUTE

La nivelul piciorului, dezvoltarea unui revărsat intraarticular poate să apară în condiţii etiologice foarte variate.

1. *Artrita acută prin inoculare directă* se instalează în cazul plăgilor articulare sau al fracturilor intraarticulare des-

chise. Ea poate apărea și în urma intervențiilor chirurgicale efectuate pe picior cînd asepsia lasă de dorit, iar în ultimul timp în urma injectărilor intraarticulare de hidrocortizon, în condiții de asepsie îndoielnice. Debutul artritei este insidios, iar durerea moderată ; singură temperatura, care urcă cu croșete mari, atrage atenția.

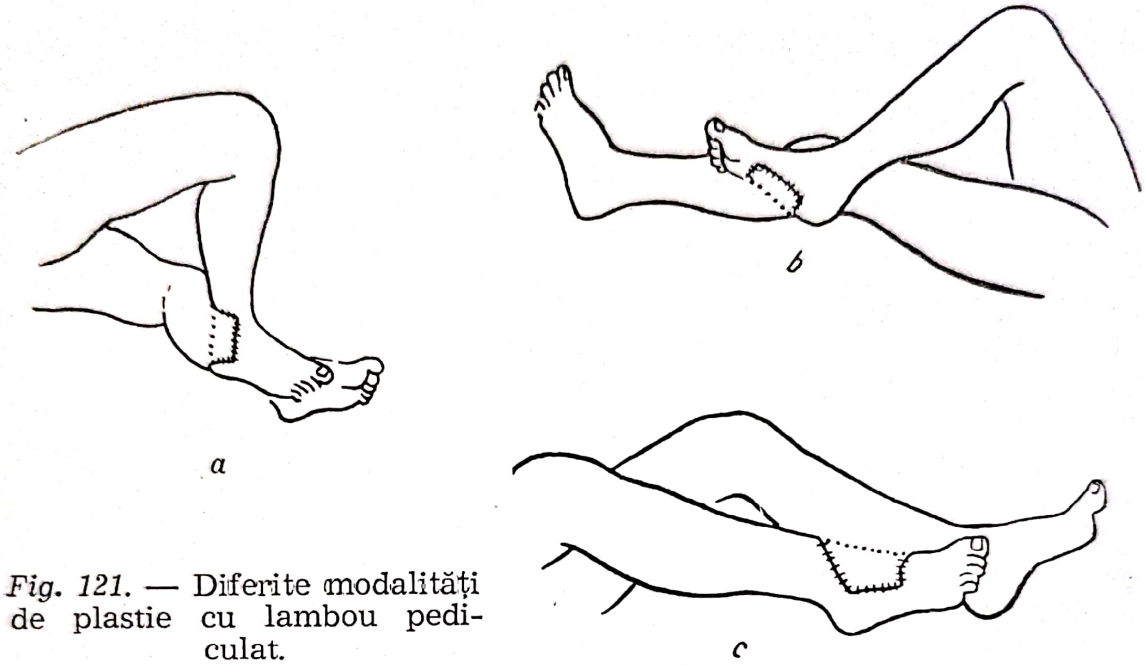

Fig. 121. — Diferite modalități de plastie cu lambou pediculat.

2. *Artrita acută prin propagarea unei infecții din vecinătate* se întîlnește în cazul osteomielitei acute a oaselor piciorului sau în cazul unei infecții primitive a părților moi (sinovită, bursită periarticulară, abces sau flegmon al piciorului). În astfel de cazuri, dacă după incizia colecției supurația și semnele generale se mențin, trebuie cercetată articulația subiacentă. Examenul clinic pune în evidență scurgerea de puroi la mobilizarea articulației, iar radiografia arată leziunile osoase.

3. *Artrita acută hematogenă* se instalează în cursul septicemiilor, al bolilor infecțioase (febră tifoidă, scarlatină etc.), precum și în cazul unor infecții de focar situate la distanță. Această artrită acută hematogenă este la început o sinovită acută cu un revărsat seros care se poate transforma foarte repede într-un revărsat purulent. În vreme ce artritele scarlatinoase, blenoragice, sînt artrite seroase simple, cele determinate de pneumococ, streptococ, stafilococ evoluează de obicei către piartroză (fig. 122).

Anatomie patologică. La început, supurația rămîne localizată în interiorul articulației : este faza de *empiem articular*, iar caracterul macroscopic al puroiului variază după microbul

în cauză. Mai tîrziu, supurația cuprinde capsula și bursele seroase periarticulare și artrita ajunge în faza de *flegmon capsular*, care este mai grav, și dacă nu intervine nici un tratament urmează faza de *abces periarticular* cu infiltrație purulentă care poate să se propage la gambă, și cu prognostic foarte grav.

Fig. 122. — Artrită tibioastragaliană cu distrucția epifizei tibiale după septicemie cu stafilococ (radiografia de față și profil).

Examenul clinic este caracteristic pentru artritele piciorului. Debutul este în general acut, zgomotos, cu temperatură ridicată. Durerea este foarte intensă și localizată la nivelul articulației bolnave care este tumefiată, destinsă, iar orice încercare de mobilizare a acesteia exacerbează durerea. În formele de artrită acută, purulentă, starea generală a bolnavului este alterată.

Examenul local permite identificarea articulației bolnave. În artrita tibiotarsiană, tumefacția este localizată la nivelul gleznei, iar fundul de sac anterior este mult destins. De asemenea, pe partea postero-internă a gleznei se constată o proeminență a fundului de sac posterior. Articulația este blocată, prin contractura reflexă a mușchilor, în poziție de relaxare, cu piciorul în echin.

Cînd articulația subastragaliană este lezată, tumefacția se găsește înapoia maleolei peroniere și în vreme ce mișcările

Scanned with OKEN Scanner

de flexiune-extensiune ale piciorului sînt posibile, mişcările de pronaţie şi supinaţie sînt dureroase şi limitate sau chiar blocate.

În artrita mediotarsiană, tumefacţia este situată pe faţa dorsală a piciorului şi mişcările de adducţie-abducţie sînt blocate prin durere.

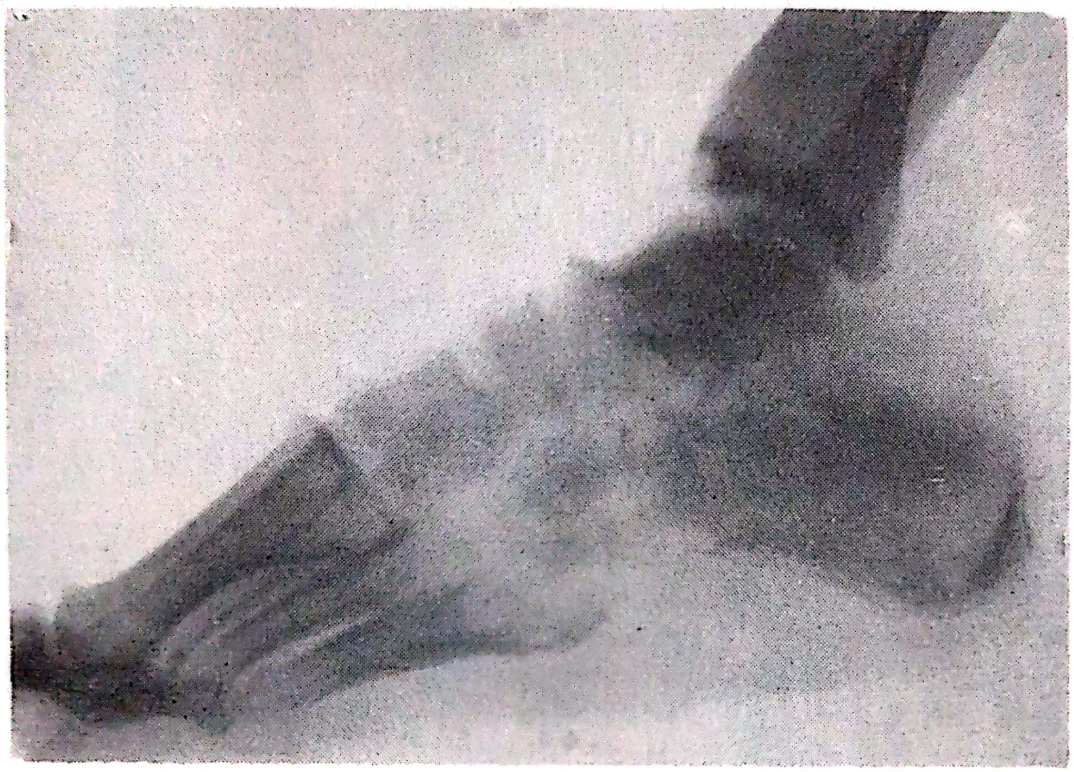

Fig. 123. — Decalcifiere osoasă difuză în panartrită stafilococică a piciorului.

Examenul radiografic este foarte valoros pentru a aprecia starea interliniei articulare. La început se constată o decalcifiere osoasă difuză, iar spaţiul articular este lărgit datorită revărsatului intraarticular. Mai tîrziu, îngustarea spaţiului articular arată o distrucţie completă a cartilajului de încrustare. Cînd conturul subcondral al osului este intact putem afirma că nu s-au produs încă ulceraţii osoase subcondrale, dar cînd continuitatea conturului este întreruptă sînt semne de leziuni definitive ale cartilajului articular (fig. 123).

Puncţia articulară trebuie practicată sistematic ; ea permite să se diferenţieze artritele seroase de cele cu revărsat purulent, identificarea germenului şi stabilirea sensibilităţii la antibiotice, precum şi urmărirea evoluţiei citobacteriologice a revărsatului.

Tratament. Artritele acute, în majoritatea lor, beneficiază de tratament cu antibiotice şi imobilizare gipsată. Administra-

Scanned with OKEN Scanner

rea antibioticelor se face, atît general, cît şi local, prin punctionarea articulaţiei, aspiraţia puroiului şi injectarea de soluţie antibiotică.

Dacă cu toată imobilizarea gipsată şi tratamentul general şi local cu antibiotice infecţia nu cedează şi articulaţia continuă să rămînă tumefiată şi dureroasă, trebuie să se facă o incizie de drenaj a articulaţiei, continuînd imobilizarea şi tratamentul cu antibiotice.

MICETOMUL

(piciorul de Madura)

Sub denumirea de micetom se înţelege o tumoare inflamatoare produsă de către ciuperci patogene, a căror ţesătură micelină produce grăunţi de culori variabile ce pot fi eliminate, o dată cu puroiul, prin fistule. Aceşti grăunţi pot fi de culoare galbenă *(Actinomices Israeli)*, negre *(Madurella)*, roşii sau albe *(Indiella)*.

Calea de intrare a ciupercii la om poate fi bucală, respiratorie, dar mai ales tegumentară, căci micetomul se localizează mai cu seamă la picior.

Piciorul de Madura este o maduromicoză (afecţiune provocată de ciuperci cu fragmente miceliene groase şi septate şi nu de ciupercile din grupul *Actinomices)* care este localizată la nivelul piciorului şi căreia Colebrook, în 1846, i-a dat această denumire, după numele provinciei indiene unde boala este endemică.

Boala este răspîndită de asemenea în Africa de nord-vest şi în America de Sud (Brazilia, Argentina, Chile). În Europa, cazurile sînt rare, semnalîndu-se mai ales în Italia şi Grecia, iar în ţara noastră doar cîteva cazuri sporadice.

Examenul clinic. După inoculare trece o perioadă lungă de timp, uneori 5—10 ani, pînă cînd apare un nodul inflamator care se ramoleşte şi fistulizează, lăsînd să se scurgă un puroi ce conţine grăunţi în raport cu varietatea de ciupercă. Treptat apar alţi noduli, se extind în profunzime şi în suprafaţă, dînd piciorului un aspect tumoral. În formele extreme, piciorul este deformat total, cu numeroase nodozităţi, care dau suprafeţei sale un aspect mamelonat şi cu numeroase orificii fistuloase prin care se scurge puroi (fig. 124). În fazele iniţiale, leziunea se limitează la părţile moi, fără a interesa osul.

În cazurile cu evoluţie lungă, osul este invadat dinspre suprafaţa sa şi pe clişeul radiografic se pot constata o osteoporoză

Scanned with OKEN Scanner

accentuată a oaselor piciorului și distrucții mai mult sau mai puțin întinse la unele dintre ele. Cu toată evoluția lungă, boala rămîne localizată la picior și nu duce la diseminări viscerale. Diagnosticul de micetom în cazurile la care se găsesc grăunți

Fig. 124. — Picior de madura.

colorați în puroi poate fi întrezărit. De obicei, dată fiind raritatea afecțiunii în țara noastră, precum și faptul că în afara grăunților din puroi, adesea inconstanți, afecțiunea nu prezintă nici sub aspect clinic, nici radiologic și nici macroscopic vreun caracter aparte, diagnosticul este nesigur și boala este adesea confundată cu osteomielita subacută sau cronică, tuberculoza, sifilisul sau tumori sarcomatoase. Pledează totuși pentru micetom prezența intermitentă a grăunților în puroi, propagarea

Scanned with OKEN Scanner

infecției la os de la corticală către centru, precum și aspectul nodular cu numeroase fistule ; certitudinea diagnosticului nu poate fi dată decît de examenul de laborator.

Tratament. Multă vreme s-a folosit în tratamentul micetoamelor soluțiile iodate (iodură de Na, iodură de K, soluție Lugol) administrate *per os* sau în injecții, uneori cu rezultate remarcabile.

Actualmente, în lipsa unei medicații antifungice specifice piciorului de Madura, s-a folosit, pe baza antibiogramei, tratamentul cu penicilină 800 000 u. la 4—6 ore, injectată general și pe traiectele fistuloase, timp de 20—30 zile, iar Nicolau și Avram au obținut rezultate bune cu hidrazida acidului izonicotinic (H.I.N.).

S-au mai întrebuințat sulfamidele 3—4 g pe zi în cure de 7—8 zile, teramicina, cloramfenicolul, streptomicina. Local se pot face infiltrații cu penicilină în soluție H.I.N. 2—3%.

Tratamentul chirurgical conservator dă uneori rezultate bune cu condiția ca să fie aplicat precoce, osul să nu fie invadat și să se extirpe în bloc, ca într-o tumoare, procesul leziunal. Cînd după extirpare rămîne o suprafață mare descoperită, se poate recurge pentru acoperirea ei la plastie cutanată.

În cazurile avansate cînd oasele sînt lezate de procesul micotic, amputația rămîne metoda chirurgicală indicată.

Scanned with OKEN Scanner

TUBERCULOZA PICIORULUI

Scăderea morbidității infecției tuberculozei osteoarticulare datorită măsurilor profilactice și curative moderne, a făcut ca localizarea bacilului Koch la nivelul piciorului să fie azi mai rară.

Datele tuturor statisticilor arată că cea mai frecventă localizare este la nivelul articulației tibio-tarsiene, după care urmează articulația medio-tarsiană și subastragaliană, osteita calcaneului etc.

Deseori se întîlnesc forme generalizate, ca panartrita cu punct de plecare de la astragal sau de la articulația medio-tarsiană, mai ales la adulți. La copil, leziunile osoase, care încep de obicei la astragal sau calcaneu, oase care se osifică mai precoce, evoluează izolat datorită stratului gros de cartilaj hialin care înconjură nucleul osos. De aceea, la copil predomină osteitele, în timp ce la adult, osteoartritele demonstrează invadarea rapidă articulară.

FORME CLINICE

1. OSTEOARTRITA TUBERCULOASĂ TIBIOTARSIANĂ

Este cea mai frecventă localizare a bacilului Koch la picior. Atinge mai ales vîrsta copilăriei, cu maximum la 3—5 ani, apoi scade cu vîrsta, întîlnindu-se totuși și la adulți.

Procesul precoce și activ de osificare de la nivelul astragalului care se termină în jurul vîrstei de 3 ani explică localizarea la acest nivel, de unde procesul infecțios difuzează în articulația vecină. Rareori, debutul se face la metafiza tibială sau la maleole. Excepțional, boala începe prin sinovită tibio-tarsiană care de regulă este secundară.

Factorii favorizanți sînt cei obișnuiți în tuberculoză : bolile anergizante, denutriția și condițiile nefavorabile de mediu etc.

Scanned with OKEN Scanner

Anatomie patologică. Astragalul invadat de procesul tuberculos se ramoleşte, se deformează şi degenerează cazeos. Cartilajul de înveliş se subţiază şi se distruge. Infecţia invadează astfel articulaţia tibio-tarsiană cuprinzînd sinoviala, cartilajul, osul, capsula şi ligamentele care se modifică treptat într-un proces supurativ, cu tuberculi, fongusuri şi puroi cazeos. În cele din urmă, abcesul rece articular fistulizează, apărînd ulterior suprainfecţia cu osteita secundară a tibiei şi tarsului posterior.

În faza finală procesul se cicatrizează fie printr-o pseudartroză strînsă tibiotalică, fie printr-o anchiloză osoasă în poziţie mai mult sau mai puţin corectă a piciorului. La copil, în formele mai uşoare sau sinoviale, tratate corect, cicatrizarea se poate obţine printr-o pseudartroză cu păstrarea mobilităţii gleznei.

La adult, tendinţa este spre anchilozarea articulaţiei, iar la bătrîn, unde sînt forme difuze, vindecarea spontană nu se produce. Tulburările trofice osoase (decalcifiere) şi musculare (atrofie) apar precoce şi se accentuează în evoluţia bolii.

Simptomatologie. La copilul mic, debutul este zgomotos ca orice inflamaţie acută, cu febră, tumefacţie, roşeaţă şi dureri la nivelul articulaţiei. Deseori aceste semne survin după un traumatism care favorizează localizarea. După 7—15 zile, procesul se cronicizează. Musculatura gambei devine hipotrofică, iar ganglionii poplitei şi inghinali sînt uneori măriţi şi sensibili. Flexia şi extensia piciorului sînt limitate. Pronaţia şi supinaţia sînt posibile. Mersul este şchiopătat. Abcedarea şi apoi fistulizarea perimaleolară sînt mai tardive cu cît vîrsta copilului este mai mare.

După vîrsta de 10 ani, debutul este lent şi progresiv.

În perioada de stare, durerea se localizează mai precis, retromaleolar şi pe interliniul articular. La mişcări sau mers, durerile se accentuează, iar la repaus se calmează.

Tumefacţia progresivă devine globuloasă şi realizează cele 4 proeminenţe din jurul articulaţiei (Ménard), 2 premaleolare şi 2 postmaleolare, expresia abcesului articular compartimentat de prezenţa tendoanelor. Tegumentele sînt împăstate şi calde şi pot fi sediul unei fistulizări.

Piciorul este fixat antalgic într-o poziţie de echino-varus, poziţie vicioasă definitivată ulterior prin distrugerile osteoarticulare.

Mişcările gleznei sînt dureroase şi foarte limitate. Atrofia musculaturii gambei se accentuează, iar mersul devine şchiopătat, penibil. Starea generală este moderat alterată.

Scanned with OKEN Scanner

În faza de terminare, cicatrizarea spontană se poate obține în formele mai puțin exsudative în aproximativ 2 ani, prin artroză secundară, excepțional prin anchiloză osoasă. Osteoartrita cronică secundară este supărătoare pentru statică și mers, fiind instabilă, cu suprafețe articulare incongruente și dureroasă. În formele grave cu suprainfecția fistulelor, distrugerea osteoar-

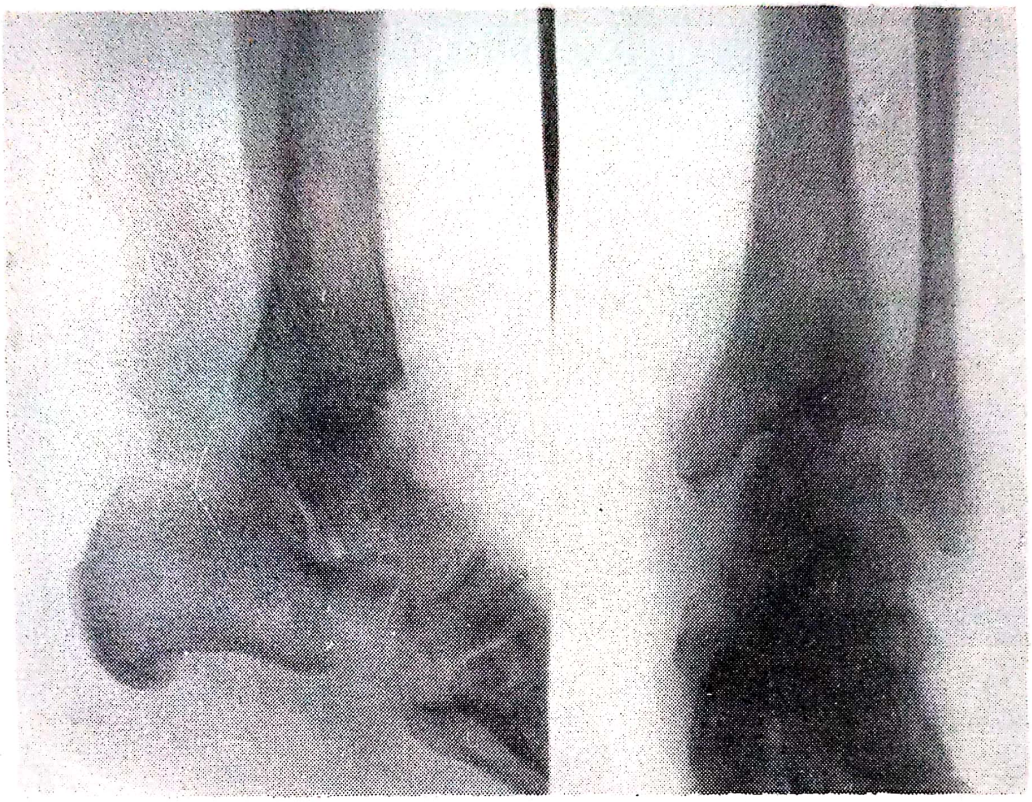

Fig. 125. — Tuberculoză tibiotarsiană.

ticulară este mai importantă, apar sechestrări osoase, periostită, extinderea procesului supurativ, complicații la distanță etc.; cicatrizarea spontană nu este posibilă.

Printre criteriile de stingere a procesului articular găsim: dispariția tumefacției și a temperaturii locale, închiderea fistulelor, ameliorarea generală, care împreună cu criteriul radiografic marchează terminarea evoluției.

Examenul radiologic este foarte important pentru diagnostic, ca și biopsia. Se face totdeauna comparativ. La început, semnele sînt foarte discrete: osteoporoză și îngustarea spațiului articular. Cu timpul, osteoporoza devine difuză și accentuată, articulația devine estompată, cu pierderea trabeculației osoase. Apar zone destructive sub formă de eroziuni și neregularități marginale la nivelul astragalului și articulației tibiotarsiene (fig. 125).

Scanned with OKEN Scanner

Diagnosticul pozitiv se face relativ uşor pe baza datelor clinice şi de laborator, radiografie, IDR cu tuberculină, reacţia de aglutinare a hematiilor Middlebrook-Dubos, biopsie, însămînţare pe medii speciale, V.S.H., inoculare pe cobai.

În interiorul oaselor se pot evidenţia uneori geode osoase, rareori condensare sub forma unui sechestru astragalian (fig. 126).

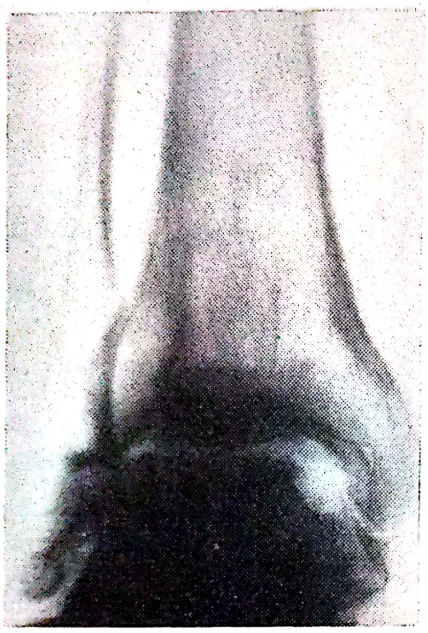

Fig. 126. — Tuberculoză tibioastragaliană cu sechestru.

Fig. 127. — Osteita tuberculoasă a astragalului stabilizată (chenar de doliu Ménard).

În distrucţii mari cu abces şi fongus important, spaţiul articular devine larg.

În zonele suprainfectate se pot observa fenomene de osteoperiostită tibioperonieră. Privind radiografia cu atenţie, se observă şi îngroşarea părţilor moi, cu umbra capsulei articulare evidentă.

În faza de cicatrizare, estomparea dispare progresiv, rarefacţia osoasă începe să diminueze, iar desenul trabecular devine mai net şi mai regulat dispus.

În urma recalcificării conturului osos se poate surprinde semnul chenarului de doliu (Ménard) (fig. 127). Uneori, opacifierea astragalului dispare, în procesul de reintegrare osoasă reapărînd o structură osoasă mai omogenă.

În formele inveterate se poate observa, fie fuziune osoasă, fie fenomene de artroză deformantă cu osteoperiostită în for-

mele fistulizate. Imaginea îngroşată a părţilor moi periarticulare revine treptat la normal.

La copilul mic debutul este acut, zgomotos, însă evoluţia este deseori spre vindecare mai rapidă şi cu păstrarea integrităţii articulare.

Forma de la copil şi de la adolescent este cea descrisă mai sus. Forma de la adult poate surveni ca o osteoartrită primitivă, dar şi ca o recidivă a unei artrite din copilărie. Evoluţia este mai prelungită, îmbrăcînd forma uscată, sinovială sau exsudativă mai gravă prin complicaţiile septice locale şi generale. Vindecarea spontană nu este posibilă.

Forma de la bătrîn, excepţional întîlnită, poate totuşi avea o evoluţie rapidă spre abcedare, suprainfecţie şi alterarea stării generale.

Evoluţia bolii se întinde aproximativ pe 3—4 ani, terminîndu-se, aşa cum s-a descris în formele mai favorabile, cu artroze strînse, rar stabilizată. Excepţional la cei tineri, se obţine păstrarea mobilităţii articulare în urma unui tratament corect. Sudura osoasă spontană se poate întîlni uneori.

Diagnosticul diferenţial se face cu :

1. *Osteomielita acută* mai ales la copii mici care în formele cu debut acut are o evoluţie rapidă, cu stare generală alterată — stare septicemică. În general, în osteomielită, debutul este osos metafizar, iar durerea este mai net localizată pe os. Radiologic se decelează leziuni de osteită localizată. În osteomielitele cronice se constată geode cu scleroză perifocală şi eventual sechestre. Precizarea etiologiei o dă numai examenul bacteriologic al produsului recoltat prin puncţie osoasă sau operator.

2. *Artritele infecţioase* secundare se delimitează prin istoric, evoluţie şi examenul bacteriologic al exsudatului extras prin puncţie care poate arăta prezenţa unui stafilococ, streptococ, gonococ etc.

3. *Poliartrita cronică evolutivă* care evoluează în puseuri prinde mai multe articulaţii şi are caracter progresiv. Se exclude uşor prin examen clinic atent şi examene de laborator.

Artrita deformantă, osteocondrita disecantă, se diferenţiază prin istoric, examen clinic, examen radiologic, intradermoreacţia negativă şi examene de laborator.

4. *Hemartroza traumatică* se stabileşte prin istoric şi puncţie care sînt suficiente pentru discuţia eliminatorie.

5. *Hemartroza hemolitică*, prezintă localizări multiple articulare. Antecedentele, evoluţia clinică, timpul de coagulare întîrziat precizează diagnosticul.

Scanned with OKEN Scanner

6. *Osteoporoza algică posttraumatică* pretează la discuţii în formele incipiente. Antecedentele, evoluţia către remisiune spontană, aspectul radiografic precizează pînă la urmă diagnosticul.

7. *Artropatia tabetică* prezentă la adult se elimină uşor prin prezenţa semnelor de lues nervos şi aspectul monstruos clinic şi radiografic al gleznei.

8. *Durerile de creştere la copil* sînt intermitente, nu prezintă fenomene generale şi nu duc la tulburări funcţionale.

9. *Tumoarea cu mieloplaxe, chisturile osoase, osteita fibroasă* se precizează prin examen radiologic, examen anatomopatologic şi evoluţie.

Tratament. O dată cu introducerea medicaţiei antibiotice, prognosticul şi tratamentul actual al oricărei tuberculoze osteoarticulare s-a modificat considerabil faţă de cunoştinţele clasice pînă nu de mult aplicate.

Aportul antibioticelor a permis o activizare a tratamentului în general, în care metodele ortopedico-chirurgicale au un cîmp mai larg de aplicare şi cu rezultate nesperate altădată.

Complexul modern terapeutic în urma acestei asocieri realizează netăgăduit o delimitare şi stabilizare a leziunilor bacilare într-un interval de aproximativ 3—4 luni, în care timp virulenţa bacilului Koch este practic anihilată.

Dacă acest tratament complex intră în acţiune cît mai precoce şi se execută continuu, pe cale generală şi intrafocală în unele forme în care suprafeţele cartilaginoase sînt încă intacte, se poate obţine vindecarea cu păstrarea chiar a funcţiei articulare. De aici decurge şi importanţa diagnosticului precoce.

Cînd leziunile distructive sînt mai înaintate, situaţie destul de frecventă, scopul tratamentului este de a vindeca boala generală şi, datorită condiţiilor staticodinamice speciale, de a obţine o solidă anchiloză osoasă utilă în poziţie fiziologică şi nu conservarea mobilităţii articulare.

A. *Tratamentul general.* Ca şi pentru celelalte localizări osteoarticulare ale tuberculozei, tratamentul general prezintă un ansamblu de măsuri care tind să crească rezistenţa generală a organismului şi să delimiteze infecţia, favorizîndu-se astfel tratamentul local.

Tratamentul, după cum se ştie, are şi un aspect profilactic prin instituirea de măsuri igienodietetice, evitarea suprainfecţiei sau a bolilor anergizante, depistări şi izolarea de mediul infectant a copiilor, vaccinoterapie B.C.G. Aspectul curativ este caracterizat prin instituirea măsurilor de cruţare, repaus, climatoterapie, helioterapie, medicaţie tonică, după forma anatomoclinică, evoluţie etc.

Scanned with OKEN Scanner

În cadrul acestui tratament, tuberculostaticele ocupă o poziție primordială.

Medicația antibiotică realizată prin cele 3 tuberculostatice curente : streptomicina, hidrazida acidului izonicotinic (H.I.N.) și acidul paraaminosalicilic (P.A.S.), utilizate după normele curente (de obicei asociate între ele pentru mărirea eficacității și prevenirea rezistenței), este medicația specifică.

Cu cît este instituită mai precoce, continuu și susținut, această medicație reușește să evite diseminările, complicațiile scurtează evoluția și protejează actul operator.

Antibioticele nu rezolvă distrugerile osoase și tisulare, ci rămîn tratamentul general de bază, la care se adaugă cel ortopedicochirurgical. Aplicarea tuberculostaticelor nu este lipsită de unele complicații ca cele auditive după streptomicină (care merg pînă la surditate), intoleranța hepatică după P.A.S. etc.

Streptomicina (dihidrostreptomicina) se administrează intramuscular în primele 3 luni cîte 1 g/zi (sau 0,02—0,03 g/kilocorp/24 de ore), apoi în doză de întreținere de 1 g la 2—3 zile, după caz. Se va ține cont de faptul că produce o rezistență destul de rapidă și definitivă, precum și de posibilitatea apariției complicațiilor nervoase, intoleranței etc. Prescrierea de doze mici și repetate este ineficientă și produce rezistență. Hidrazida acidului izonicotinic (H.I.N.), se prescrie *per os* 5 mg/kilocorp/zi, în 2—3 prize, timp de 1—2 ani, cu doze maxime la începutul tratamentului. Uneori pot surveni complicații neuropsihice cînd medicația trebuie întreruptă.

Paraaminosalicilatul de sodiu (PAS) este mai greu tolerat, provocînd tulburări digestive (hepato-gastrointestinale) și reacții alergice, de aceea se dă în perioade mai scurte, 10 g/zi, timp de 3—4 luni.

Asocierea simultană a acestor tuberculostatice se face în practica curentă și este realizată chiar în perfuzie venoasă în tratamentul de atac. S-au mai recomandat și alte produse tuberculostatice, ca : viomicina, cicloserina, tiosemicarbazonele, kanamicina, etionamida, izoxilul, etoxida, rifomicina, morfoniamida și altele în special după instalarea rezistenței bacilului tuberculos.

Streptomicina și hidrazida rămîn însă antibioticele de bază ale tratamentului general.

Cînd tuberculostaticele devin ineficace prin bariera de necroză tisulară, sechestre sau scleroză perifocală, se poate asocia cortizonoterapia, care mărește permeabilitatea țesuturilor la streptomicină.

Scanned with OKEN Scanner

În formele suprainfectate cu germeni banali, penicilina sau alte antibiotice prescrise conform antibiogramei își găsesc și ele indicația.

B. *Tratamentul local.* Cuprinde 3 categorii de metode care intră în acțiune după o anumită gradație, o dată cu tratamentul general.

a) *Tratamentul ortopedic.* Imobilizarea în aparat gipsat cruropedios cu piciorul la 90° și cu fereastră este atitudinea aproape reflexă a terapeutului.

Actualmente acest tratament, conservator, este considerat suficient în formele sinoviale, forme cu leziuni minime sau la copii. Durata imobilizării în acest caz este variabilă în funcție de procesul de cicatrizare. În acest timp se aplică și antibioterapia generală și intrafocală, precum și restul tratamentului complex.

În majoritatea cazurilor cu forme active, cu leziuni osteoarticulare înaintate sau în forme vechi cu sechele sau recidive, imobilizarea gipsată este mai scurtă, 45—90 de zile și reprezintă doar o etapă premergătoare intervenției chirurgicale. Durata imobilizării gipsate, astăzi mult mai scurtă grație antibioticelor, nu prezintă cifre absolute.

În general, imobilizarea ajunge la 1/3 din timpul clasic admis. Ea depinde de stingerea evoluției procesului bacilar care se manifestă clinic prin cedarea durerilor, dispariția tumefacției și abceselor, adică ceea ce practic se numește articulație rece și uscată. Examenul radiografic arată fenomene de recalcificare, conturul osos mai opac („chenarul de doliu") și reapariția trabeculației osoase la care se adaugă semnele de cicatrizare osoasă (anchiloză sau fibroză interarticulară).

Reluarea mersului se va face prudent și gradat din cauza osteoporozei și decalcifierii (pericol de turtire a astragalului).

b) *Antibioterapia intrafocală.* Concomitent cu imobilizarea gipsată se fac puncție evacuatoare a eventualelor abcese reci, instilație sau infiltrație în focar cu soluții de tuberculostatice prin fereastra aparatului gipsat.

Se utilizează streptomicină 1 g (dizolvat în 5—10 ml, ser fiziologic sau în soluție de novocaină 0,5—1%), care se injectează în abces după golirea lui, pe fistule sau intrafocal (intraarticular, intraosos sau intravenos). Mai eficace este asocierea streptomicinei cu soluție de hidrazidă 2—5%, injectată la 2—3 zile, pînă la cedarea fenomenelor inflamatoare.

În formele mai vechi, mai scleroase, adăugarea de hidrocortizon local ușurează difuzibilitatea tuberculostaticelor.

În situații favorabile de sinovite sau forme osteoarticulare incipiente, acest mod de tratament conservator reușește să ob-

Scanned with OKEN Scanner

ţină recuperarea mobilităţii articulare pînă la 66% din cazuri (Priboianu şi colab.).

În urma vindecărilor tot mai complete obţinute prin complexul terapeutic modern, aplicarea aparatelor ortopedice de descărcare şi imobilizare nu se mai aplică decît rareori în fazele de convalescenţă sau la contraindicaţiile intervenţiei chirurgicale.

c) *Tratamentul chirurgical.* Concepţia terapeutică actuală în tratamentul tuberculozei articulaţiei tibiotarsiene este predominant chirurgicală în leziunile cu distrucţie osoasă. Se fac astfel abordarea focarului tuberculos, exereza lui şi obţinerea unei anchiloze osoase în poziţie fiziologică a piciorului. Această tactică se aplică în special în formele avansate, distructive cu abcese, fistule, în care a persevera cu mijloacele conservative nu aduce decît pierdere de timp, agravări şi sechele statice (picior strîmb atrofic) cu posibilităţi de recidive, reacutizare etc.

Numai în unele situaţii şi în special la copii, cicatrizarea se poate obţine cu păstrarea mişcărilor numai prin aplicarea precoce a unui complex terapeutic bazat pe tuberculostatice.

Pregătirea preoperatorie se face prin imobilizarea în aparat gipsat timp de 1—3 luni, la care se adaugă antibiotice, asociate chiar (triplă asociere) general şi intrafocal, după forma şi evoluţia anatomopatologică, pentru delimitarea leziunilor bacilare. În acelaşi timp se tonifică starea generală şi numai după această pregătire care protejează şi ameliorează net rezultatele postoperatorii se trece la actul chirurgical.

Procedeele sînt variate după scopul pe care-l urmăresc.

1. Asanarea focarului bacilar prin chiuretaj, necrectomie şi sechestrectomie este indicată în formele de osteită juxtaarticulare, în formele distructive osteoarticulare minime sau în formele suprainfectate.

În aceste cazuri, ca şi în sinovite (unde este indicată sinovectomia tibiotarsiană), se urmăreşte prin extirparea ţesuturilor compromise obţinerea unei cicatrizări cu păstrarea mişcărilor articulare compatibilă cu o funcţiune statică şi de mers.

Dacă rezultatele sînt insuficiente, piciorul se menţine dureros şi capătă poziţii vicioase antalgice, se impune blocarea articulară simplă sau prin rezecţie.

2. Rezecţia-artrodeză tibiotarsiană este operaţia de elecţie în distrugeri articulare.

Se recunoaşte drept imposibil ca în formele avansate, distructive, cu abcese, fongusuri, sechestre, o simplă asanare chirurgicală să fie suficientă. Complexitatea morfofuncţională a articulaţiei tibiotalice, evoluţia spre articulaţiile vecine a procesului patologic etc. impun de la început executarea rezecţiei — artrodeză, operaţia majoră în tuberculoza tibiotarsiană.

Scanned with OKEN Scanner

Formele vechi tratate conservator sau incomplet chirurgical, cu artroze secundare, cu deformația piciorului și cu mers deficitar, reclamă aceeași atitudine chirurgicală.

În orice caz, la nivelul acestei articulații importante pentru sprijin și mers, nu se va căuta, în aceste forme, obținerea unei neoartroze a gleznei care este instabilă, dureroasă și supusă deformării progresive. În acest sens astragalectomia este astăzi total proscrisă.

Fig. 128. — Ankiloză tibioastragaliană după artrodeză cu grefon osos anterior.

Dintre tehnicile cele mai folosite amintim :

— artrodeza după rezecție sau avivare intraarticulară urmată de alunecarea unui transplant osos tibial care se înfige în astragal după Putti-Scaglietti, Watson-Jones, Lange etc. Deoarece articulația subastragaliană este deseori atinsă de procesul patologic sau dacă este intactă, poate deveni cu timpul sediul unei artroze dureroase, Camera, Ianăș, Eholt au recomandat și zăvorirea acestei articulații prin transplant tibial.

Crawford Adams și Merle D'Aubigné utilizează artrodeza tibiotalică și subtalică prin avivare și aplicarea maleolei peroniere secționate ca o atelă externă menținută cu șuruburi de tibie, astragal și calcaneu (fig. 128).

Artrodeza tibiotarsiană prin compresiune metalică (tehnica de compresiune Key-Charnley), în urma rezultatelor mai rapide obținute este și ea recomandată. Imobilizare postoperatorie în aparat gipsat cu piciorul la unghi de 90°—100° durează 3—6 luni cu tehnicile mixte (avivare și transplant) pe cînd prin tehnicile prin compresiune imobilizarea durează maximum 3 luni, consolidarea începînd radiologic după 45 de zile.

Rezultatele după aceste artrodeze sînt bune. În majoritatea cazurilor piciorul anchilozat rămîne nedureros, solid și într-o bună poziție, riscul unei recidive sau pseudartroze fiind aproape total înlăturat.

Mersul cu un astfel de picior anchilozat funcțional este aproape normal deși desfășurarea piciorului în faza de sprijin este modificată, mersul fiind mai sacadat.

Scanned with OKEN Scanner

3. Osteotomia cuneiformă a articulațiilor tibiotarsiene se indică în sechele cu anchiloză vicioasă în varus echin.

4. Adenectomia regională este excepțional indicată.

Indiferent de intervenția chirurgicală, postoperator se continuă tuberculostaticele conform indicațiilor de la tratamentul chirurgical și local.

După obținerea consolidării osteoarticulare, se recomandă bolnavului un tratament de recuperare gradată a funcției piciorului și a mersului. Rareori este indicată încălțămintea ortopedică sau aparatul ortopedic.

2. OSTEOARTRITA TUBERCULOASĂ SUBASTRAGALIANĂ

Debutează în zona posterioară a articulației calcaneo-astragaliană. Frecvența maximă este între 4 și 16 ani. Leziunea apare de obicei la calcaneu (cavitate cu sechestru variabil) care evoluează și distruge cartilajul de acoperire, prinzînd tecile sinoviale subastragaliene.

Propagarea ascendentă a procesului prinde articulația tibiotarsiană. Ligamentul astragalo-calcanean oprește evoluția către articulația subastragaliană anterioară, care este însă prinsă în tuberculoza mediotarsiană (astragalo-scafoidiană).

Examenul clinic. Procesul tuberculos debutează cu șchiopătare, tumefiere sub- și retromaleolară, precum și premaleolară externă. Mișcările calcaneului sînt dureroase, în special adducția. Începe să se instaleze hipotrofia și hipotonia musculară a tricepsului sural, apare adenopatia inghinală sau poplitee. Abcedarea, sechestrarea, prinderea articulațiilor vecine agravează evoluția. Fistulizarea favorizează osteomielita prin infecție suprăadăugată. După un tratament incomplet stabilizarea și cicatrizarea inițială lasă ca sechelă o semianchiloză care favorizează reactivările și recidivele, mai ales cînd persistă un sechestru. Pentru un diagnostic precoce, de cîte ori se constată o tenosinovită retro- și submaleolară, cu jenă în mișcările din articulația subastragaliană, trebuie cercetată această articulație în zona ei posterioară.

Tratamentul profilactic se face prin tratarea precoce a osteitei calcaneene. Tratamentul curativ în faza de debut constă din tuberculostatice general și local (infiltrații intraosoase) cu imobilizare în cismă gipsată pînă la dispariția semnelor clinice și cicatrizare radiologică.

În leziuni distructive, se recurge la artrodeză subastragaliană prin transplant, sau după una din tehnicile cunoscute.

Scanned with OKEN Scanner

În formele fistulizate se face extirparea sechestrului și chiuretarea focarului cu excizia fistulei. Cînd se face numai sechestrectomia se abordează focarul prin incizia laterală externă submaleolară.

3. OSTEOARTRITA TUBERCULOASĂ MEDIOTARSIANĂ (ASTRAGALO-SCAFOIDIANĂ ȘI CALCANEO-CUBOIDIANĂ)

Este o localizare frecventă în copilărie și adolescență și o consecință a evoluției focarului astragalo-scafoidian sau calcaneo-cuboidian.

Simptomele de debut se identifică cu cele ale focarului inițial (șchiopătare, tumefacție localizată), apoi apare îngroșarea piciorului, dispariția bolții plantare, tumefacția transversală a piciorului. Durerea la mobilizare cuprinde întreaga articulație medio-tarsiană. Cînd focarul este cuboidian, durerea apare la 1 cm înapoia metatarsianului V. Musculatura gambei este hipotrofică și hipotonă. Ganglionii inghinali sînt prinși, de procesul inflamator tuberculos. Necroza osoasă și relaxarea ligamentară plantară duce la prăbușirea bolții piciorului. În lipsa tratamentului, apare abcesul, fistulizarea și suprainfecția osteomielitizantă. Procesul poate să se extindă tibiotarsian și să ducă la panartrită. Radiologic apare decalcificare difuză, contur neregulat al oaselor în zonele articulare, cu spațiul articular micșorat sau dispărut, eventual imaginea de sechestru (fig. 129). După suprainfecție, apar procese de condensare osoasă și reacții periostice.

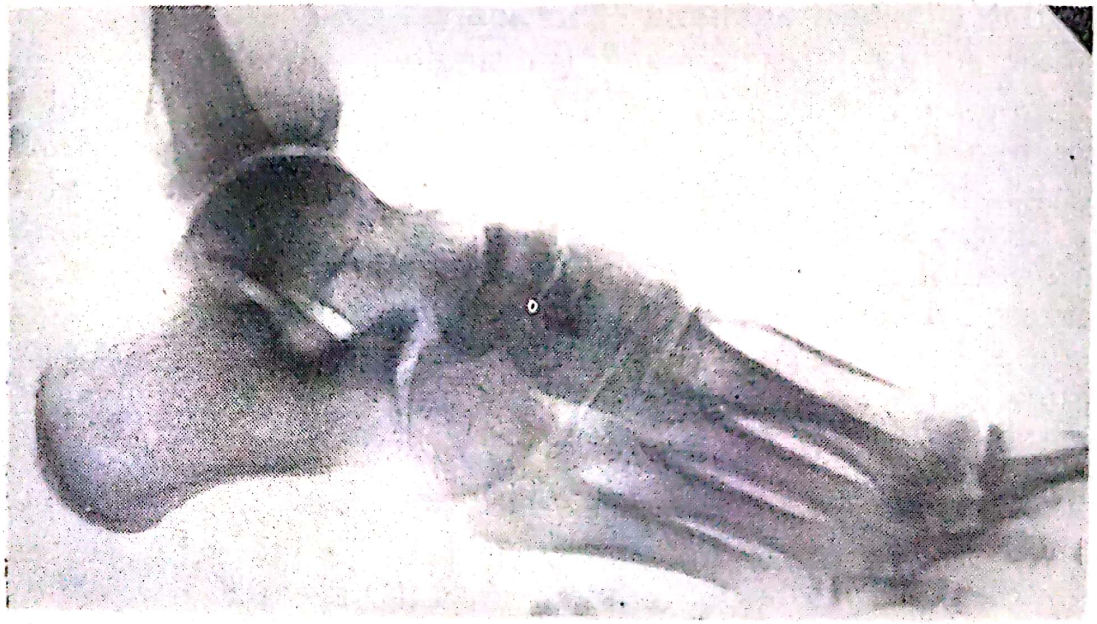

Fig. 129. — Tuberculoză mediotarsiană.

Diagnosticul diferențial se face cu entorsele (care uneori agravează un proces tuberculos inaparent clinic pînă atunci), cu piciorul plat valg dureros (evoluție fără inflamație, imagine radiologică fără decalcificare, durere care cedează la repaus), cu artrita deformantă a adultului.

Tratamentul conservator în fazele incipiente previne artrita și începe prin imobilizare în cismă gipsată și tuberculostatice aplicate general și local.

La copiii pînă la 12—13 ani se fac extirparea sechestrului și curățirea fongozităților prin incizie longitudinală sau transversală limitată. Mersul se va permite după cîteva luni de imobilizare în gheată cu susținător plantar metalic. La adult, în forme grave sau sechele cu artrită deformantă sau pseudoartroză laxă dureroasă se indică rezecția-artrodeză a articulației, asigurîndu-se o anchiloză solidă și reconstituirea unei bolți plantare cît mai fiziologice. Chiar și o anchiloză fibroasă strînsă face să dispară durerile și mersul se normalizează.

4. OSTEOARTRITA TUBERCULOASĂ TARSO-METATARSIANĂ (LISFRANC)

Se poate generaliza fie de la un focar cuneo-metatarsian, fie cubo-metatarsian. Leziunea este mai frecventă la nivelul cuneiformelor sau cuboidului.

Diagnosticul diferențial trebuie să aibă în vedere osteomielita acută (debut, evoluție, probe de laborator, examen bacteriologic), micozele piciorului, osteo-artritele infecțioase (după scarlatină, febră tifoidă etc.), tumorile cu mieloplaxe (examenul radiografic), osteocondrita primului cuneiform (examenul radiografic), osteoporoza posttraumatică (accidentul inițial, edem difuz dureros).

Tratamentul este la fel cu al celorlalte focare tuberculoase.

În sechele de pseudartroze dureroase se poate face rezecție-artrodeză a articulației Lisfranc sau artrodeză cu transplante osoase. După imobilizare de 4 luni în gheată gipsată se obține o anchiloză solidă.

5. OSTEOARTRITA TUBERCULOASĂ METATARSO-FALANGIANA ȘI INTERFALANGIANĂ

Au ca punct de plecare în special halucele. Tratamentul este la fel cu al celorlalte localizări. Dacă persistă dureri după tratamentul conservator se poate recurge la rezecție sau rezecție-artrodeză, eventual amputare de deget.

Scanned with OKEN Scanner

6. OSTEITA TUBERCULOASĂ A CALCANEULUI

Punctul primar de osificare apare în luna a VI-a intrauterină şi pînă la 9—10 ani leziunea evoluează în corpul calcaneului. Între 10 şi 19 ani, focarul se dezvoltă în tuberozitatea posterioară, deoarece punctul secundar tuberozitar posterior apare între 7 şi 9 ani.

Aspect clinic. Bolnavul prezintă oboseală la mers, şchiopătare, sprijinire pe antepicior, menţinerea piciorului în echin, cu genunchiul uşor flectat, intradermoreacţia pozitivă. Mai tîrziu apar tumefierea călcîiului, dureri la presiune, limitarea pronosupinaţiei. În evoluţie, tumefierea evoluează către un aspect globulos, apar atrofia muşchilor gambei, prinderea ganglionilor poplitei, retrocrurali sau inghinali, care se palpează.

Tardiv, tegumentele se înroşesc, devin dureroase, temperatura creşte şi după constituirea abcesului apar fluctuenţă, apoi fistulizare, cu distrugerea corticalei şi invadarea articulaţiei subastragaliene. Incipient, radiografia de profil poate arăta estomparea nucleului de osificare, apoi zone de decalcifiere care apoi evoluează către sechestrarea nucleului de osificare sau forme geodice pe un fond de osteoporoză difuză.

Forma eburnată constă radiologic într-o densificare a corticalei, cu condensare de trabecule osoase, cu evoluţie torpidă.

După 9 ani, cînd focarul apare în calcaneul posterior, durerea şi tumefacţia sînt posterioare şi laterale faţă de inserţia tendonului. După abcedare, fistulizarea se produce latero- şi retroahilian, prinzîndu-se succesiv articulaţia subastragaliană posterioară şi tibio-tarsiană.

Diagnosticul diferenţial se face cu : osteomielita prin infecţie secundară ; osteocondrita calcaneului (care apare între 8 şi 14 ani, cu evoluţie cronică, durerile sînt difuze, în general bilaterale, de intensitate diferită, examenul radiologic arată fragmentarea nucleului osos, fără osteoporoză); osteita micotică cu fistulizări granuloase (prin însămînţarea pe medii speciale dă filamente miceliene); sifilisul calcaneului (care prezintă seroreacţia pozitivă, precum şi alte localizări); chistul calcaneului (care este rar şi bine conturat radiologic); osteită fibroasă ; tumoarea cu mieloplaxe ; bursită preahiliană ; exostozele calcaneene.

Tratamentul precoce cu tuberculostatice duce la vindecarea leziunilor în cîteva luni.

La examenul radiologic, urmărindu-se procesul de vindecare, osteoporoza dispare lent. Sechestrele mici se integrează şi pe parcurs apar imaginile de osteită condensantă (chenarul de doliu a lui Ménard).

Scanned with OKEN Scanner

Cînd sechestrul este în corpul osului, incizia este submaleolară externă, de-a lungul calcaneului.

Cînd focarul este în tuberozitatea calcaneană, se face incizie transversală, în potcoavă sau semicerc, după necesitate (ca şi la artritele subastragaliene). Excepţional se deperiostează şi se dezinseră total sau parţial tendonul lui Ahile.

După extirparea sechestrului şi plombare cu ţesut spongios şi streptomicină se refac ţesuturile şi tendonul.

Se imobilizează 6 săptămîni în aparat gipsat cu genunchiul în uşoară flexie. Se urmăreşte refacerea prin controale radiologice. Se va evita sprijinul pe picior pînă cînd osul este suficient de solid pentru a nu se turti.

După fistule, suprainfecţiile se tratează cu antibioticele indicate de antibiogramă.

7. OSTEITA TUBERCULOASĂ A CUBOIDULUI

Procesul tuberculos este localizat în general pînă la vîrsta de 10 ani (nucleul de osificare apare după naştere, iar osificarea se termină după 9—10 ani).

La început apar durere la nivelul osului şi limitare în mişcările de pronaţie şi supinaţie.

Evoluţia duce la geodă cu sechestre, cu abces pe faţa dorsală a piciorului şi fistulizare cronică. La adolescent şi adult, osul se necrozează şi este invadată articulaţia medio-tarsiană (calcaneo-cuboidiană şi cuboido-metatarsiană).

Cînd se instalează ulceraţiile cronice, survine şi suprainfecţia cu celulită, limfangită şi procese de osteomielită (condensări osoase şi periostită pe fond de osteoporoză). Prin tasarea osului se scurtează marginea laterală a piciorului şi apare o deformaţie consecutivă de plat-valg.

Tratamentul se face ca la toate osteitele tuberculoase şi trebuie să se ţină seama că nu este permisă sprijinirea pe picior, pînă la reconstituirea cuboidului, căci altfel urmează prăbuşirea bolţii plantare.

În formele localizate se chiuretează sechestrul, lăsîndu-se osul condensat (coaja), se plombează cu streptomicină şi eventual se asociază cu ţesut spongios, închizîndu-se *per primam*.

8. OSTEITA TUBERCULOASĂ A SCAFOIDULUI

Este rară şi apare la copilul mai mare de 4 ani (nucleul de osificare apare după 2 ani şi jumătate, iar osificarea se termină la 10 ani).

Scanned with OKEN Scanner

După vîrsta de 10 ani, leziunile se însoțesc de invadarea articulației mediotarsiene. La început apar o jenă în mers, apoi o tumefiere pe tuberculul scafoidian, dureroasă la presiune. Radiografic apar decalcifiere, apoi geode și eventual fragmente sechestrate (fig. 130).

Fig. 130. — Tuberculoză scafo-cuneană.

Față de osteomielită uneori numai examenul bacteriologic hotărăște diagnosticul. În scafoidita tarsiană sau osteocondrita Köhler, aspectul radiologic este tigrat (zone condensate, alternate cu zone clare), iar după epuizarea altor mijloace de diagnostic, numai biopsia este cea care precizează.

Tratamentul este asemănător osteitelor tuberculoase.

9. OSTEITA TUBERCULOASĂ A CUNEIFORMELOR

Apare foarte rar individualizată (nucleu de osificare la cuneiformul al III-lea după primul an, iar la celelalte la 3 ani, cu osificare rapidă), focarul extinzîndu-se în articulațiile vecine și prezentînd clinic tuberculoza medio-tarsiană cu evoluție către metatars.

10. OSTEITA TUBERCULOASĂ A METATARSIENELOR ȘI FALANGELOR

Are aspectul de spina ventosa. Se face diagnostic diferențial cu luesul, osteomielita, osteocondrita metatarsianului I, al II-lea sau al III-lea, fracturile de mers etc.

Cînd metatarsianul I este compromis se fac evidare, chiuretaj, amputație sau dezarticulație.

Scanned with OKEN Scanner

ARTROPATIILE NEUROTROFICE ALE PICIORULUI

Sub această denumire, se descriu o serie de afecţiuni distrofice ale piciorului, care au la bază tulburări metabolice de origine neurotrofică.

Piciorul strîmb de origine neurotrofică, se întîlneşte rar în clinică şi comportă deseori, un diagnostic diferenţial etiologic dificil.

În formularea diagnosticului sînt necesare examenul general al bolnavului, cît şi cel neurologic, completat cu cel de laborator (preţios în diabet, tabes) şi radiologic.

La copii întîlnim picioare strîmbe în ordinea frecvenţei după : poliomielită, paralizie cerebrală şi mai rar după spina bifida şi boala Friedreich. La adulţi, se pune diagnosticul de picior neurotrofic în cadrul tabesului, diabetului şi compresiunii medulare, sau după o veche malformaţie infantilă.

În ceea ce priveşte localizarea atrofiilor musculare, în poliomielită, acestea sînt dispuse asimetric, neorganizat şi nu totdeauna bilateral, spre deosebire de polinevrită, în care leziunile sînt predominant distale, bilaterale şi simetrice. În boala Charcot Marie, atrofiile musculare dau aspectul de „picior de cocoş".

Ca şi în polinevrită, în boala Charcot-Marie, spre deosebire de poliomielită, se întîlnesc tulburări de sensibilitate.

Mult mai rar, atrofiile distale ale membrelor inferioare sînt datorite poliomielitei anterioare cronice, afecţiune asemănătoare cu scleroza laterală amiotrofică sau unei nevrite hipertrofice Déjerine-Sottas, boală ereditară, cu picior strîmb varus-scobit şi la care se palpează trunchiurile nervoase îngroşate.

Aspectul diformităţii piciorului este, uneori, aproape patognomonic. La copilul mic, piciorul scobit indică uneori o spină bifidă. La copiii mai mari şi adolescenţi, boala Friedreich îşi dispută diagnosticul cu piciorul scobit esenţial. Elementele hotărîtoare vor fi aduse de examenul neurologic şi radiografia coloanei vertebrale.

Scanned with OKEN Scanner

Piciorul balant la copil, este, de obicei, o amprentă de poliomielită ; la adult, este mai des urmarea unei secţiuni medulare traumatice.

În afara unei artropatii cu ulceraţii trofice plantare, la un adult, etiologia tabetică este prima care intră în discuţie, urmată de posibilitatea unui diabet, excepţional o acropatie ulcero-mutilantă sau siringomielie.

La copil, ulceraţiile trofice sînt rare şi aparţin spinei bifida.

Durerile nu sînt totdeauna pe primul plan, în tabloul clinic al piciorului neurotrofic, cu excepţia piciorului din poliradiculonevrită şi uneori, din compresiunile medulare ; mai rar, sînt manifeste în boala Charcot, diabet.

În piciorul poliomielitic, lepros, tabetic, durerile sînt absente, iar dacă apar sînt consecinţa complicaţiilor statice sau infecţioase.

Nu trebuie omis că durerea poate fi expresia unei arterite obliterante concomitente, sau poate fi cauzată de un picior plat.

A. PICIORUL TABETIC

Artropatiile tabetice, descrise prima dată de Charcot, sînt localizate cu predilecţie la membrele inferioare, datorită leziunilor din măduva lombară, cît şi din cauza supraîncărcării la care este supus piciorul.

În ordinea frecvenţei artropatiei la membrul inferior, cel mai atins este genunchiul, apoi urmează piciorul şi şoldul. Uneori, artropatia duce la descoperirea tabesului, nedepistat clinic pînă în acel moment.

Fiziopatologie. Vechea ipoteză de vascularită sifilitică (Babinski—Barré), care atinge vasele nutritive ale sistemului osteoarticular, nu mai este admisă, ca şi ipoteza, care atribuie artropatia urmărilor microtraumatismelor.

Singura explicaţie plauzibilă, în apariţia artropatiei tabetice, rămîne teoria trofică a lui Foix şi Alajouanine. În această concepţie, leziunile localizate în tractul intermediolateral simpatic al măduvei dorso-lombare produc perturbări neurotrofice în sistemul osteoarticular şi în celelalte ţesuturi de sub dependenţă.

Datorită hiperemiei pasive şi stazei sanguine, oasele se remaniază producîndu-se osteoporoză alternînd cu osificări dezordonate şi condensare. Apar fracturi şi dislocări spontane, favorizate de presiunile funcţionale iar cartilajul şi sinoviala proliferează şi prezintă calcificări. De asemenea, capsula, ligamentele, muşchii şi tendoanele suferă alterări, în care apar depozite calcare şi osificări excesive.

Scanned with OKEN Scanner

Ulcerul trofic plantar sau mal perforant survine în evoluţia bolii prin aceleaşi tulburări trofice, la care se adaugă microtraumatismele permanente, greutatea corpului etc. În caz de infecţie supraadăugată, evoluţia leziunilor se agravează.

Tabloul clinic. Debutul este deseori brusc, cu ocazia unui traumatism minim, sau fără o cauză aparentă. Bolnavul remarcă tumefacţia articulară, care îl jeneză în mers, fără a-i provoca dureri. Indolenţa artropatiei tabetice este în contrast cu importanţa leziunilor anatomopatologice, care se instalează progresiv.

Tumefacţia poate fi considerabilă, cu edem difuz şi dur (fig. 131 a). Pielea este întinsă, lucioasă, cu reţeaua venoasă dilatată. La palpare, creşterea temperaturii locale şi hiperpulsatilitatea arterială traduc şi ele perturbări neurovegetative. Revărsatul articular este apreciabil şi are caracter serofibrinos. Mobilizarea articulară cît şi mersul sînt nedureroase.

Excepţional, debutul se poate manifesta printr-un puseu acut pseudoflegmonos, cu dureri şi jenă funcţională, ducînd la confuzii de ordin etiologic. Absenţa imobilizării antalgice a piciorului, absenţa limfangitei şi adenopatiei uşurează diagnosticul diferenţial.

În faza de stare, deformaţia se stabilizează şi este caracterizată prin : indolenţă, cracmente surde cu senzaţie de „sac cu nuci", laxitate şi mobilitate articulară exagerată, uneori, cu aspect de picior balant. Mersul este posibil chiar pe distanţe mari. Diformitatea evoluează progresiv şi lent, ducînd la tulburări statice şi funcţionale.

Examenul radiografic arată, de la început, leziuni osoase importante, în contrast cu discreţia simptomelor clinice. Aspectul radiologic este de artroză atipică, aşa-zisa „caricatură" de artroză a lui De Sèze. Pe lîngă îngustarea spaţiilor articulare, apare condensarea difuză şi neregulată, alternînd cu zone de rarefacţie osoasă. Tabloul radiografic este completat prin construcţii osoase periferice dezordonate, deformări şi deplasări osteoarticulare (fig. 131 b).

Diagnosticul etiologic se precizează prin examenul neurologic şi serologic al bolnavului.

Forme anatomoclinice. 1. *Artropatia mediotarsiană* (Alajouanine) este forma cea mai frecventă şi se caracterizează prin următoarele deformări : tumefacţia dureroasă „în colier" pe faţa dorsală a regiunii mediotarsiene, între cele 2 regiuni submaleolare ; îngroşarea marginii interne a piciorului şi prăbuşirea bolţii plantare, realizînd un picior strîmb plat. Radiografic, leziunile sînt localizate mai ales la scafoid, care este deformat, osteoporozat şi înconjurat de osteofitoză. Cu timpul, scafoidul se poate fragmenta. Cuboidul şi capul astragalului pot fi, de asemenea,

Scanned with OKEN Scanner

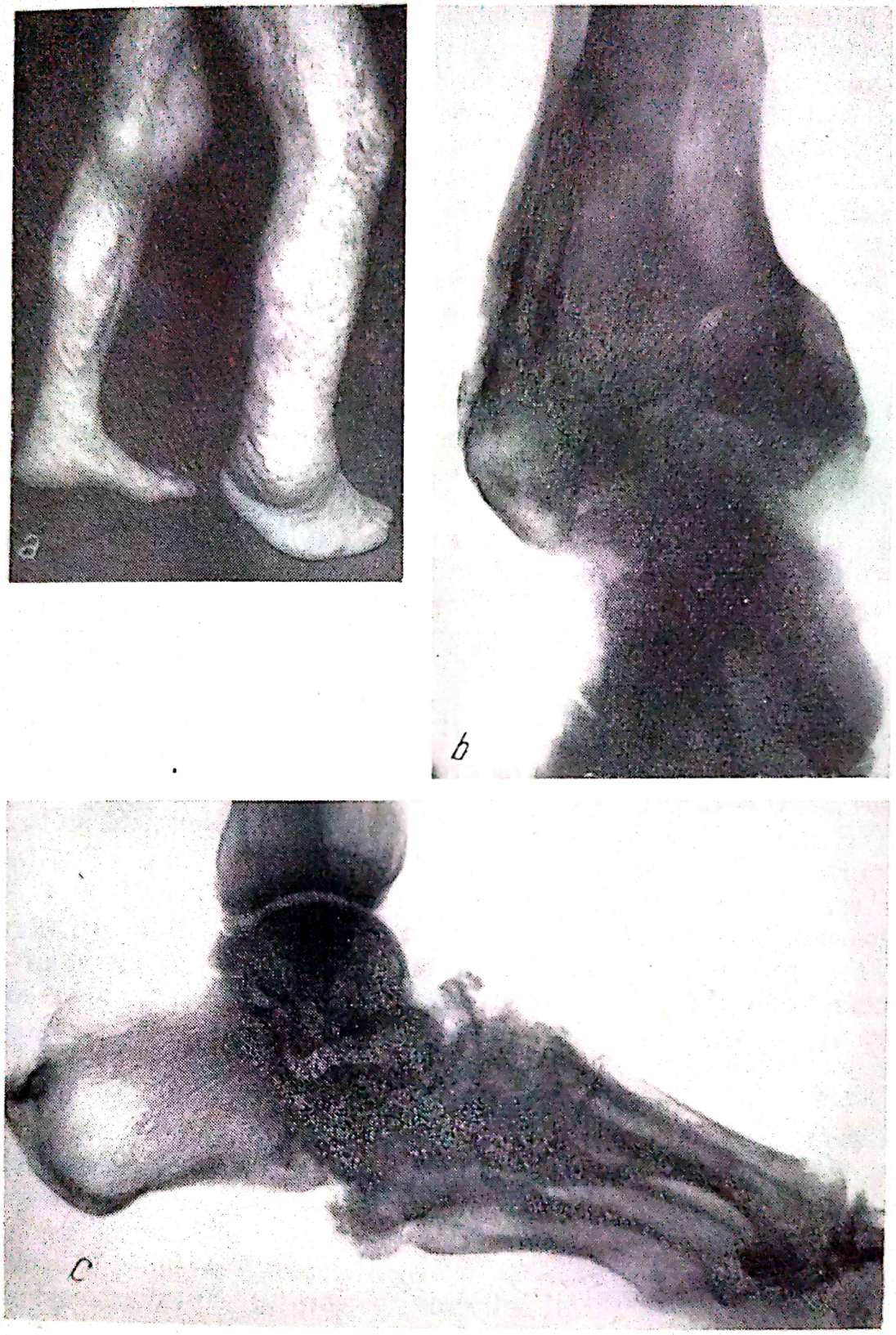

Fig. 131. — Artropatie tabetică.
a — Aspect clinic. b — Aspect radiografic. c — Artropatie tabetică mediotarsiană.



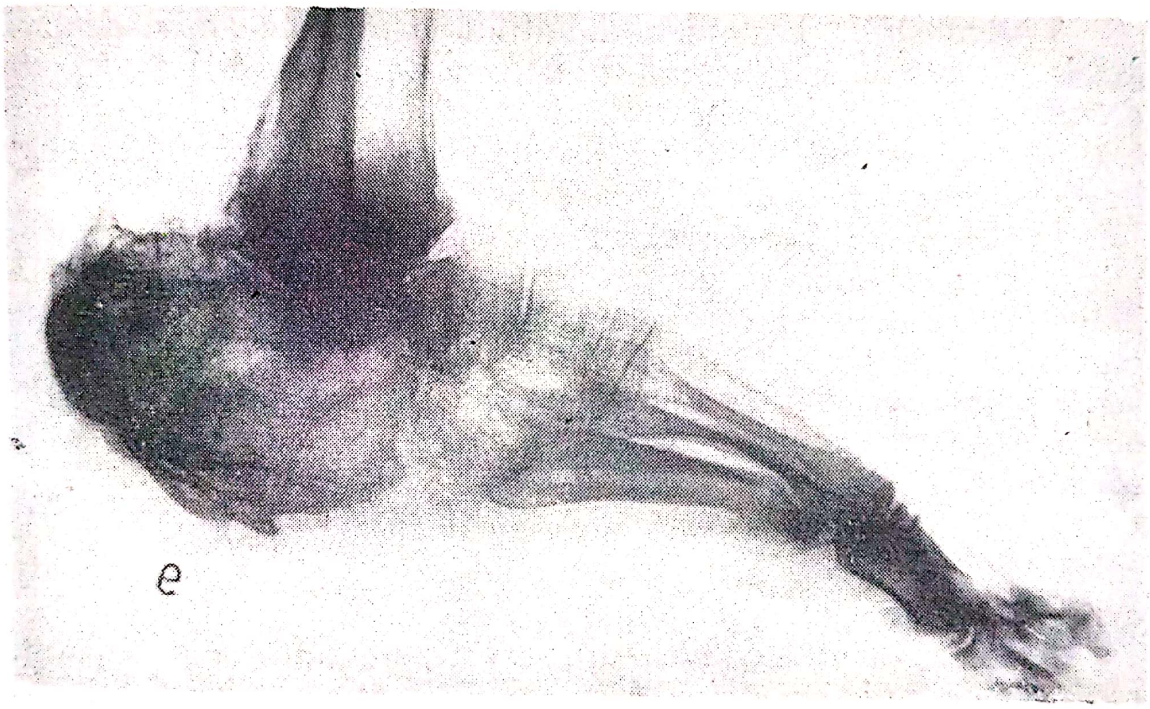

Fig. 131.
d, e — Artropatie tabetică cu osteofitoză anarhică.

interesate de procesul de distrucție și reconstrucție exuberantă (fig. 131 c).

2. *Artropatia tibiotarsiană* este o formă mai rară în piciorul tabetic. Clinic se manifestă printr-o diformitate voluminoasă, la nivelul gleznei, datorită alterării astragalului. În articulație, se percep cracmente și mișcări ample de lateralitate.

Radiografic, pilonul tibial poate veni în contact cu calcaneul prin distrugerea astragalului.

3. *Piciorul cubic.* Leziunile acestei artropatii interesează întreg piciorul, care este lărgit, scurtat și prăbușit. Metatarsienele sînt deviate în afară, scafoidul și primul cuneiform sînt deformate și proemină în sus și înăuntru.

Radiografic, se constată același aspect anarhic de osteoscleroză, osteoporoză și osteofitoză a tarsului (fig. 131 d, e).

4. *Degetul tabetic.* Se constată hipertrofia halucelui, cu aspect de inflamație cronică. Unghia este uscată, sfărîmicioasă și în cele din urmă se elimină.

Sub capul metatarsului pot apărea leziuni de mal perforant plantar, favorizat de tulburările de sensibilitate, de tipul disociației tabetice. Pe radiografie, se observă hipertrofia metatarsienelor și a falangelor, cu osteoporoză difuză și osteofitoză.

5. *Tulburările trofice* care apar la nivelul tendonului Ahile sînt mai rare. În tendon, se acumulează depozite calcare, care pot provoca rupturi patologice.

Tratamentul. Tratamentul antiluetic nu este activ, decît în fazele evolutive ale tabesului. El nu poate modifica aspectul artropatiei, cel mult stabilizează leziunile, pregătind terenul pentru eventualele intervenții chirurgicale. Se va asocia obligatoriu la celelalte tratamente.

În tratamentul ortopedic, pentru prevenirea agravării diformităților piciorului și pentru limitarea laxității articulare, se indică ghete ortopedice. Ghetele sînt prevăzute cu un susținător plantar din plută, căptușit cu un brant din molton, pentru menajarea proeminențelor osoase suprasolicitate. La tocul ghetelor, se pot adăuga șine metalice gambiere, pentru descărcarea greutății corpului și pentru menținerea corectă a piciorului.

În caz de fracturi spontane, sau dislocări recente ale piciorului, se indică aparate gipsate bine căptușite cu vată, pentru evitarea apariției escarelor la călcîi.

În cadrul tratamentului chirurgical, simpatectomia lombară, este o intervenție eutrofică, care are efect numai asupra tulburărilor vasomotorii inițiale. Ea poate totuși stabiliza procesul evolutiv al ulcerului trofic plantar, pregătindu-l pentru operația plastică locală.

Piciorul foarte deformat și instabil poate fi obiectul unei indicații de artrodeză stabilizantă, după un prealabil tratament antiluetic, în special la tineri. Această indicație trebuie bine cîntărită, dat fiind caracterul trofic și evolutiv al afecțiunii. În general, se face destul de rar, iar rezultatele nu sînt prea încurajatoare, consolidarea fiind tîrzie și uneori imposibilă. În

Scanned with OKEN Scanner

plus, există și riscul infecției postoperatorii, care compromite rezultatul.

O intervenție mai utilă este tratarea ulcerului trofic. După o pregătire generală și locală (simpatectomie, vaccinare, medicație anabolizantă și vasodilatatoare, antiseptizare locală), se face rezecția proeminenței osoase subiacente ulcerului, urmată de sutură sau plastie cutanată. Ulterior, este indicat portul unei ghete cu susținător plantar suplu și cu dispozitiv pentru menajarea regiunii operate.

Uneori, amputația unui deget împreună cu capul metatarsianului respectiv simplifică terapeutica.

B. SIRINGOMIELIA

Siringomielia este o afecțiune caracterizată anatomopatologic prin existența unei cavități intramedulare, consecutiv unui defect de dezvoltare *(status dysraphicus)*.

Este mai frecventă la bărbați și apare între 12 și 30 de ani, avînd uneori un caracter familial.

Clinic se manifestă prin :

1. Tetrapareză, care predomină la membrele superioare cu diminuarea forței musculare, exagerarea reflexului Babinski. Contractura musculară este generalizată, dar predomină în anumite grupe musculare, dînd aspecte particulare ale membrelor, ca piciorul strîmb.

2. Tulburări de sensibilitate caracteristice și cunoscute de la Charcot sub numele de „disociația siringomielică", ce este caracterizată prin pierderea sensibilității termice și dureroase și conservarea celei tactile și profunde.

3. Tulburări vasomotorii și trofice, care interesează tegumentele, oasele și articulațiile.

Tegumentele sînt aspre, uscate, cianotice, cu fisuri, bătături, panarițiu analgezic Morvan și mal perforant, mai rar la membrele inferioare și care pot evolua pînă la mutilarea regiunii interesate, prin infecții supraadăugate.

Oasele se pot hipertrofia sau atrofia, se decalcifică și devin fragile, ducînd la fracturi spontane nedureroase.

Radiologic, osul apare cu zone de osteoporoză, alături de zone de osteoscleroză (fig. 132).

Artropatiile sînt mai rare la membrele inferioare. Sînt nedureroase, ca și cele tabetice. Articulațiile sînt tumefiate, cu lichid mult, care se reface repede, iar capsula este îngroșată.

Tratamentul este, în primul rînd, general, de obicei, simptomatic. Se va face cu deosebire tratamentul profilactic al tulburărilor trofice, pentru evitarea infecțiilor. Evitarea eforturilor

Scanned with OKEN Scanner

și traumatismelor este necesar pentru prevenirea fracturilor patologice. Tratamentul ortopedic constă din ghete ortopedice și atele gipsate redresoare ; tratamentul chirurgical, este asemănător celui din artropatia tabetică.

C. ACROPATIA ULCERO-MUTILANTĂ

Boală rară, cu etiologie necunoscută, descrisă prima dată de Nélaton în 1852, apoi de Thévenard în 1942. Are un caracter familial și atinge mai ales vîrstele tinere. Uneori, survine și la vîrstnici, cu fond cirotic și etilic, expuși frigului.

Fiziopatologie. Este o afecțiune produsă prin leziuni degenerative, localizate în ganglionii rahidieni și rădăcinile posterioare și chiar în nervii periferici. Rezultă perturbări trofice tegumentare și osoase, la nivelul extremităților, în special la picioare. Tulburările sînt asemănătoare cu cele din amiotrofia Charcot-Marie și din piciorul tabetic.

Fig. 132. — Picior siringomielic.

Aspectul clinic. Predomină tulburările trofice caracterizate prin ulcer trofic și distrucție osoasă.

Ulcerele trofice sînt multiple și bilaterale, situate în zonele de sprijin ale piciorului : degetele 1 și 5, călcîi și marginea externă a piciorului. Leziunea este atonă, indoloră, însoțită de tulburări vasomotorii. Distrugerile osoase predomină la nivelul antepiciorului, fiind manifestate prin fenomene de osteoliză progresivă, cu eliminare de fragmente osoase și amputații spontane, ducînd, în cele din urmă, la deformări și multilări ale piciorului și degetelor, similare celor din lepră (fig. 133).

Tulburările neurologice sînt caracterizate prin scăderea sensibilității globale a piciorului, cu topografie „în ciorap". Reflexul ahilian este diminuat sau abolit.

Deseori, se constată tulburări de sensibilitate tip disociație siringomielică. Boala îmbracă forme clinice variate, care prestează la confuzii în diagnostic.

Se vor elimina în diagnosticul diferențial : amiotrofia Charcot—Marie, osteoliza esențială, piciorul lepros și piciorul tabetic.

Evoluția este foarte lungă, de zeci de ani, cu deformare lentă

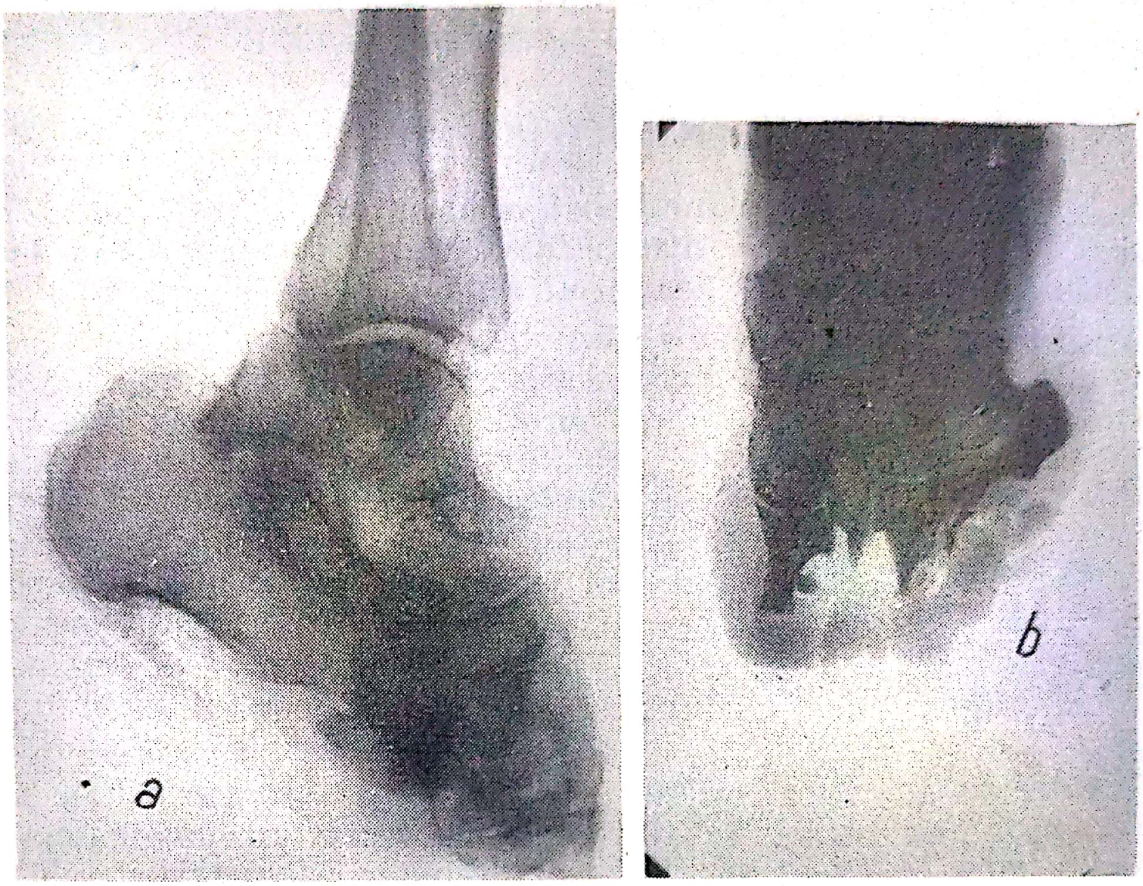

Fig. 133. — Acropatie ulceromutilantă a piciorului.

și progresivă, agravată de suprainfecția ulcerelor, cu artrite secundare.

Tratament. Ghetele ortopedice și tratamentul local sînt suficiente în formele simple. În formele agravate, simpatectomia lombară, rezecția metatarsienelor și în ultimă instanță, amputația economică, vor rezolva situația.

D. BOALA „AINHUM"

Descrisă încă din 1863 de Clarke, această rară afecțiune este caracterizată prin amputația spontană a degetelor piciorului, prin fenomene de gangrenă uscată. Traducerea denumirii înseamnă a tăia. Apare la tinerii din țările tropicale care umblă mai mult desculți.

Cauza este încă obscură, atribuindu-se ipotetic diferite etiologii ca : endarterita obliterantă, lepra, siringomielia, spina bifida, luesul etc.

În diagnosticul diferențial, se elimină afecțiunile mai sus enumerate, cel pozitiv stabilindu-se pe baza anamnezei și evoluției.

Tratamentul este numai chirurgical fie prin simpla excizie, fie prin reamputație, cu rezultate durabile.

E. PICIORUL DIABETIC

Uneori, în cadrul unui diabet vechi, incorect tratat, pot apărea tulburări nervoase, manifestate și prin osteoartropatii ale piciorului. Tulburările neurotrofice se instalează lent și sînt localizate frecvent bilateral.

Fiziopatologia lor este asemănătoare cu cea din piciorul tabetic : asocierea factorului neurovegetativ cu cel mecanic. În plus, se complică prin infecția ulcerelor trofice, datorită terenului lipsit de apărare. Mecanismul intim al alterărilor coloanei intermediolaterale medulare este încă discutat : leziuni de arterită sau nevrită toxică, în cadrul tulburărilor metabolice ale diabetului ?

Fig. 134. — Artropatie diabetică cu distrucția articulației cuneometatarsiană și metatarsofalangiană a halucelui.

Sub aspect anatomo-patologic, leziunile osteoarticulare sînt, în special, osteolitice, cu discretă osteoscleroză și osteofitoză marginală. Cu timpul, oasele tarsului se distrug, ducînd la deformări progresive ale piciorului. Sediul de elecție este articulația mediotarsiană. Ulcerul trofic se dezvoltă, cu predilecție, sub articulațiile metatarso-falangiene I și a II-a (fig. 134). Mai rar există localizări și la articulațiile interfalangiene. În unele forme, pot coexista localizări multiple în articulația mediotarsiană, tarso-metatarsiană etc.

Piciorul devine mai scurt, prin distrugerea progresivă a oaselor tarsului sau tarsometatarsienelor. Bolta longitudinală se prăbușește, piciorul se lărgește și se îngroașă, realizînd aspectul de „picior cubic", ca în tabes.

Scanned with OKEN Scanner

Tulburările vasomotorii : edemul feței dorsale a piciorului, ușoară cianoză, hipertermie cutanată, hipersudorație, dau piciorului un aspect pseudoinflamator.

Tulburările de sensibilitate superficială și profundă sînt difuze, uneori dispuse „în ciorap".

Piciorul este indolor, cîteodată însă se remarcă parestezii dureroase și senzații de arsuri. Alterările sensibilității sînt predominante și preced pe cele trofice.

Reflexul ahilian, ca și cel rotulian sînt abolite. Motilitatea este păstrată și mersul nemodificat.

În afară de localizările obișnuite, excepțional, artropatia este localizată și la nivelul articulației tibiotarsiene și se caracterizează prin deformarea gleznei și deformația în varus a postpiciorului. În evoluție, uneori, survine și o laxitate anormală a piciorului și subluxația posterioară a astragalului. Radiografia arată leziuni de osteoliză destructivă cu dispariția interliniilor articulare, osteofitoză marginală, dislocări osoase și chiar fracturi maleolare. Pe lîngă acest tablou clinic, în formele atipice, se pot întîlni și leziuni difuze de osteoporoză și osteoscleroză parcelară.

Tratamentul. În absența leziunilor de arterită, tratamentul este mai simplu. Astfel, pe lîngă tratamentul antidiabetic, se aplică tratamentul profilactic, care constă din întreținerea unei igiene atente a tegumentelor fragile ale piciorului. Se va evita încălțămintea strîmtă, rosăturile cutanate, tăierea unghiilor și durioanelor, fără precauții de asepsie.

Cînd artropatia este importantă, se indică ghete ortopedice cu menajarea zonelor de apăsare și eliberarea de presiune a ulcerelor trofice. Talpa ghetei va fi suplă, căptușită cu material moale și atent confecționată.

Tratamentul chirurgical va face asanarea focarelor osoase infectate și rezolvarea ulcerelor trofice prin rezecția osoasă și plastii cutanate de acoperire. Amputația rămîne ultima resursă terapeutică.

Cu deosebită prudență, cînd diabetul este compensat se poate indica operația stabilizantă a piciorului, prin rezecția-artrodeză.

F. PICIORUL STRÎMB DIN SPINA BIFIDA OCULTĂ

Lipsa de fuziune osoasă a arcului vertebral posterior sau rahischizisul, împreună cu malformațiile neurale subiacente, sînt la baza sindromului de spina bifida. În cadrul acestui sindrom, pe lîngă alte leziuni nervoase și cutanate, piciorul strîmb poate fi întîlnit chiar de la naștere.

Scanned with OKEN Scanner

După Beck, dismorfismul neurovertebral (status dysraphicus) produce un dezechilibru în tonusul musculaturii extrinseci și intrinseci a piciorului, urmată de apariția diformităților osteo-articulare.

Deosebirea majoră față de piciorul strîmb congenital, constă în aceea că, piciorul strîmb disrafic este întovărășit constant de fenomene nervoase și cutanate evidente : paralizii, enurezis, hipertrichoza etc. În cazurile în care lipsesc leziunile asociate, distincția etiopatogenică se face dificil. La unele forme de picior strîmb, invocate ca idiopatice sau esențiale, se poate presupune originea neurovertebrală, mai ales cînd se găsesc și celelalte leziuni neurologice și radiografice. Nu trebuie însă omisă posibilitatea unei simple coincidențe, între un hiatus vertebral banal și un picior strîmb.

Piciorul scobit este admis ca fiind o formă aproape caracteristică în spina bifida. Deseori, localizarea este bilaterală. Deviațiile în valgus și varus-echin ar fi însă mai frecvente după Leveuf și J. Judet.

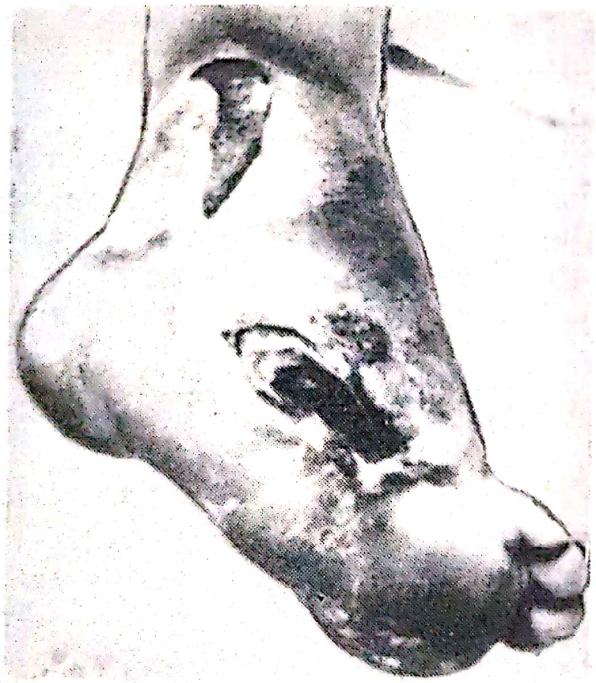

Fig. 135. — Spina bifida cu tulburări trofice ale piciorului.

Kienböck cuprinde în sfera denumită : „trophopathiamye lodysplastica pedis" o serie de alterații grave ca : ulcere trofice întinse, situate sub capetele metatarsienelor și sub călcîi, sub formă de adevărate cratere (fig. 135). Falangele, metatarsienele și chiar oasele tarsului sînt distruse progresiv, apar resorbții osoase, fracturi spontane și eliminări de fragmente osoase. Sensibilitatea este perturbată, în special, cea termică. Uneori, se adaugă și alte malformații ca : buza de iepure, diviziunea palatină etc.

Chiar dacă nosologic, sindromul Kienböck poate fi deosebit de cel al spinei bifida, tulburările grave neurotrofice au aceleași caractere.

În unele forme de spina bifida pot coexista tulburări neurotrofice extrem de intense, care complică evoluția și tratamentul piciorului strîmb.

Tratamentul acestui tip de picior strîmb nu este simplu, dat fiind troficitatea locală slabă, complicațiile secundare și prezența celorlalte atingeri ale sistemului nervos.

În formele mai ușoare sau în formele în care intervenția chirurgicală este contraindicată, aplicarea ghetelor ortopedice, prevăzute cu anumite dispozitive pentru corecția și despovărarea piciorului este utilă. În celelalte cazuri, se va interveni chirurgical, după situație, prin : laminectomie exploratoare, simpatectomie lombară cu rol eutrofic, operații corectoare ca rezecțiile și artrodezele, precum și intervenții plastice cutanate, pentru acoperirea defectului cutanat plantar. În ultimă instanță, în caz de eșec al celorlalte tratamente, formele agravate prin impotență funcțională și suprainfectate pot fi rezolvate prin amputații economice.

G. PICIORUL STRÎMB DIN BOALA FRIEDREICH

Boala Friedreich este o eredoataxie spinală, datorită degenerescenței cordoanelor postero-laterale ale măduvei și cerebelului. Boala are un caracter familial și apare, de obicei, la copii.

Tabloul clinic este constituit din manifestări cerebelo-medulare, ataxie cu mers tabeto-cerebelos, leziuni piramidale și tulburări trofice.

În cadrul leziunilor trofice osteoarticulare, scolioza și piciorul strîmb sînt diformități caracteristice. Piciorul este de obicei cavus-echin accentuat, la care se poate asocia și varusul. Bolta longitudinală este foarte scobită, iar fața dorsală a piciorului este deformată, prin proeminența oaselor tarsului, a tendoanelor extensoare și articulației metatarso-falangiene. Degetele sînt dispuse în ciocan, iar halucele este menținut în hiperextensiune (fig. 136).

Modificările piciorului pot apărea precoce, uneori, chiar ca prim semn al bolii (Kreindler, Voinescu). Evoluția este lungă, de zeci de ani și incurabilă. Cu timpul piciorul strîmb devine ireductibil. Tratamentul ortopedic constă din corectarea și stabilizarea piciorului prin aparate gipsate și prin ghete ortopedice. Se pot practica și intervenții chirurgicale, ca artrodezele și tenoplastiile, în formele fixate. Rezultatele sînt inconstante și pot apărea recidive.

H. PICIORUL STRÎMB DIN AMIOTROFIA CHARCOT-MARIE

Este o boală degenerativă medulo-radiculară, cu caracter familial, care apare la vîrsta adolescenței. Clinic, se manifestă

Scanned with OKEN Scanner

prin apariţia atrofiilor musculare întinse, mai ales la membrele inferioare, dînd un aspect special de „picior de cocoş", sau „atrofii în manşetă".

Tulburările motorii sînt reduse ; mai accentuate sînt perturbările de sensibilitate ; reflexele osteotendinoase sînt abolite.

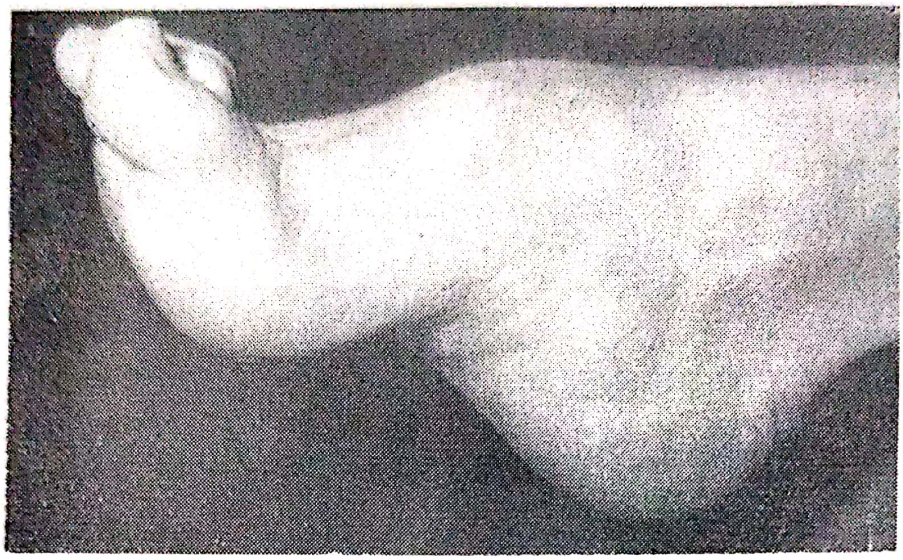

Fig. 136. — Picior scobit în boala Friedreich.

Piciorul prezintă anomalii variate de atitudine : picior strîmb varus-echin sau cavus, fără tulburări trofice.

Tratamentul este asemănător celui din boala Friedreich.

I. PICIORUL ÎN POLINEVRITE

Polinevritele toxiinfecţioase sînt caracterizate prin paralizia flască a extremităţii distale a membrelor inferioare, dureri, abolirea reflexelor osteotendinoase şi atrofii musculare secundare. Atingerile sînt, de obicei, bilaterale şi simetrice. Progresiv, pot apărea retracţii tendino-musculare cu fixarea piciorului în varus-echin, ca în paralizia traumatică a sciaticului popliteu extern.

Boala fiind, în general, curabilă, evoluţia şi tratamentul sînt mai simple.

Ca tratament general, se va depista şi combate agentul toxic (Pb, As, sulfamidele, alcoolul etc.) sau agentul infecţios (difteria, febra tifoidă etc.).

În cadrul tratamentului ortopedic al piciorului strîmb, se vor aplica atele gipsate de noapte, pentru prevenirea retracţiilor tendinomusculare, precum şi ghete ortopedice cu arc redresor în convalescenţă.

Scanned with OKEN Scanner

J. PICIORUL ÎN COMPRESIA MEDULARĂ SAU RADICULARĂ

Traumatismele şi tumorile coloanei vertebrale pot provoca leziuni mecanice şi vasomotorii cu repercusiuni asupra membrelor inferioare, sub formă de paraplegii sau monoplegii. În cadrul tulburărilor motorii şi trofice, piciorul suferă şi el modificări de tip varus-echin sau balant, asociate cu ulcere trofice plantare şi cu tulburări de sensibilitate.

Tratamentul ortopedic va urmări prevenirea şi corectarea deviaţiei piciorului, datorită contracţiilor spastice reziduale, retracţiilor tendino-musculare secundare şi greutăţii cuverturilor. Se folosesc la început, saci care sprijină planta piciorului ; sub călcîi, se vor pune colaci din vată, pentru prevenirea escarelor de decubit. Mai tîrziu, se aplică atele gipsate bine căptuşite cu vată.

În faza tardivă, cînd rămîn sechele cu leziuni ireductibile, se va aplica cu prudenţă ansamblul de tratamente chirurgicale de corecţie, stabilizare şi plastii cutanate, ca în leziunile traumatice ale nervilor.

Pentru menţinerea rezultatelor şi pentru ameliorarea mersului se vor indica ghetele ortopedice cu arc redresor şi talpă suplă.

K. PICIORUL LEPROS

Lepra este o afecţiune rară, cauzată de bacilul Hansen, cu o incubaţie foarte lungă şi o evoluţie de zeci de ani.

Anatomopatologic se descriu 3 forme :

a) Forma lepromatoasă, cea mai frecventă, se prezintă ca infiltraţii difuze şi noduli, lepromele, ce conţin numeroşi bacili. Sînt localizate la nivelul tegumentelor feţei, trunchiului şi membrelor.

b) Forma tuberculoidă este caracterizată prin placarde eritematoase şi infiltraţii bine delimitate ale tegumentelor.

c) Forma nediferenţiată se manifestă prin leziuni cutanate, cu pete sau plăci hipopigmentate.

Aspectul clinic. Orice formă de lepră se poate complica cu tulburări nervoase, mai ales forma lepromatoasă. Tulburările nervoase sînt, de obicei, simetrice şi se caracterizează prin alterări ale sensibilităţii, ale motricităţii, precum şi prin prezenţa leziunilor trofice.

Disociaţia sensibilităţii este tipică : pierderea sensibilităţii termalgezică şi tactilă, cu păstrarea celei profunde, avînd o topografie distală. Fără să bage de seamă, bolnavii fac arsuri ale tegumentelor.

Scanned with OKEN Scanner

Se observă, de asemenea, paralizii, mai ales la nivelul mîinilor, cu retracții în gîfă mediocubitală. Rar este atins și sciaticul popliteu extern.

În decursul evoluției bolii, apar tulburările trofice, interesînd atît tegumentele și mușchii, cît și sistemul osteoarticular al extremităților distale. Pielea este uscată, atrofică, cu alterări ale fanerelor.

Atrofiile musculaturii distale ale extremităților și a musculaturii intrinseci a mîinilor și picioarelor sînt frecvente și precoce.

Tulburările trofice cutanate la nivelul piciorului, apar, în special, în zonele de presiune plantară, sub bolta anterioară și sub călcîi. Ulcerul trofic este indolor și evoluează îndelungat, fără tendință la cicatrizare (fig. 137). Se poate agrava prin suprainfectare.

La nivelul scheletului piciorului, leziunile trofoneurotice, în care intră și tulburările de irigație locală, duc la tulburări de nutriție osoasă, cu leziuni caracteristice.

Localizarea cea mai frecventă este la nivelul falangelor și metatarsienelor, însă pot fi atinse și oasele tarsului.

Leziunea dominantă este osteoliza difuză cu distrugeri osoase și eliminări de segmente osoase, ducînd secundar la mutilări și amputații spontane.

Chaussinand crede că leziunile osoase în lepră sînt secundare leziunilor trofice cutanate agravate de suprainfecție.

Tabloul clinic al piciorului lepros este dominat de prezența tulburărilor trofice. Piciorul este deformat, de dimensiuni reduse, la un „picior de păpușă", din cauza eliminărilor spontane de fragmente scheletice. Tegumentele sînt atrofice, cu ulcere trofice nedureroase, de diferite grade și localizate, mai ales, sub capul metatarsianului I și al II-lea, de obicei, bilateral. Imaginea radiologică este caracteristică: proces de osteoliză difuză, care începe la nivelul diafizei osoase a metatarsienelor. Osul se subțiază, se fracturează spontan și extremitatea distală se elimină. Oasele metatarsiene rămase sînt ascuțite și au aspect de dinți de greblă sau stalactite. Se adaugă leziuni de osteită secundară, astfel că, pînă la urmă, tot scheletul piciorului este interesat. Survin și leziuni de artrită cronică învecinată, subluxații etc. Nègre și Fontan caracterizează leziunile radiologice ca o osteoliză distructivă, uneori, asociată cu densificare osoasă (fig. 132 b).

Diagnosticul pozitiv este precizat de aspectul particular al piciorului, la care se adaugă intradermoreacția cu lepromină. Se va ține seama de raritatea afecțiunii și de răspîndirea ei, în

Fig. 137.

a — Picior lepros cu ulcer trofic ; b — aspect radiografic al picioarelor leproase.

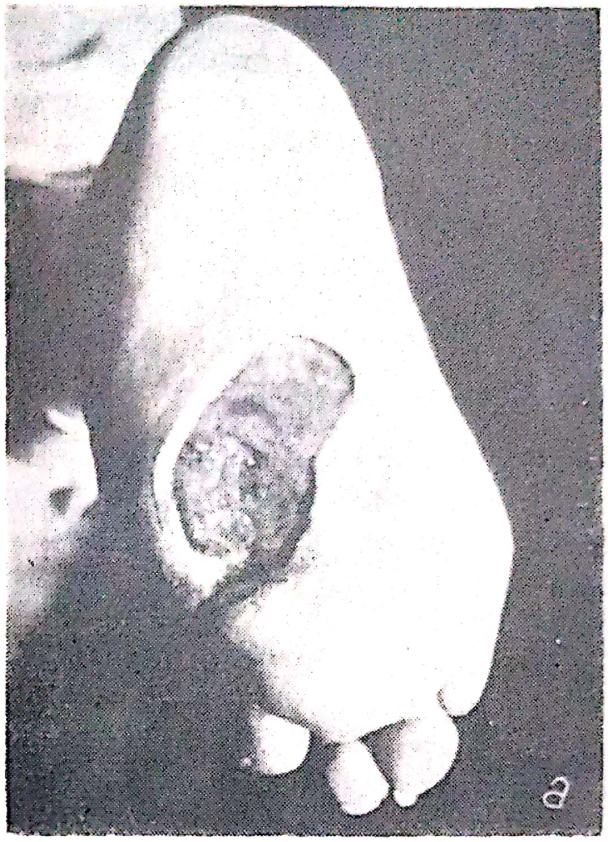

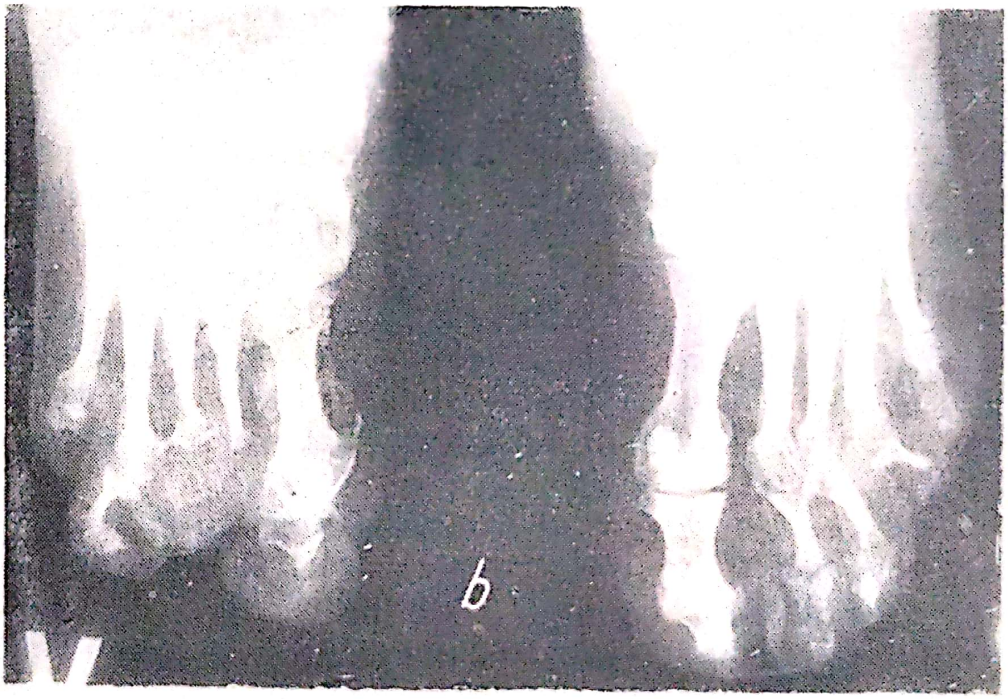

special, în unele regiuni (America de Sud, Asia etc.), unde este endemică.

În diagnosticul diferențial se va elimina : piciorul trofic din tabes, acropatia ulcero-mutilantă, spina bifida, osteoliza esențială.

Tratament. Administrarea de sulfone și derivate ca promina constituie tratamentul de bază. Asupra leziunilor trofice ale piciorului nu are efect decît tratamentul chirurgical și ortopedic care cuprinde: rezecția segmentelor bolnave, excizia ulcerului trofic și operații plastice cutanate. În cazurile avansate, suprainfectate, amputația în țesuturi sănătoase, rămîne ultima resursă.

Ghetele ortopedice sînt utile pentru descărcarea zonelor trofice de greutatea corpului.

L. PICIORUL GUTOS

Guta apare ca o tulburare în metabolismul purinelor, care se manifestă, pe de o parte, prin accese inflamatoare acute la nivelul articulațiilor, pe de altă parte, printr-o supraîncărcare uratică și hiperuricemie, ca rezultat al hiperproducției de acid uric în organism.

Aspect clinic. a) *Guta articulară acută.* Accesul tipic de gută este localizat la nivelul articulației metatarso-falangiene a degetului mare. Este caracterizat prin semnele unei inflamații acute, uneori cu aspect flegmonos.

Se instalează rapid și cedează în cîteva zile. Pot fi prinse și alte articulații: tarsul, glezna, degetele, genunchii etc. Primul acces, de obicei, este monoarticular, iar în cursul evoluției, poate deveni poliarticular, punînd uneori în discuție diagnosticul cu P.C.E.

b) *Piciorul gutos cronic.* Survine după mai multe puseuri acute, sau de la început, cu evoluție cronică. Se caracterizează prin prezența tofilor și a artropatiilor. Toful este alcătuit din concrețiuni uratice de mărimi diferite, de consistență dură, pietroasă, alb-gălbui. Localizarea se face la rădăcina degetului mare, pe fața dorsală a piciorului, la călcîi și în grosimea tendonului Ahile. Toful se poate ramoli, ulcera, fără însă a se infecta. Conținutul este nisipos, cremos, uneori ca o tencuială și se elimină timp îndelungat.

Urații de sodiu și acidul uric ar avea proprietăți bacteriostatice, ceea ce explică rezistența țesuturilor gutoase la infecții.

Artropatiile sînt rezultatul alterării articulației de către încrustațiile uratice și se caracterizează prin: tumefiere marcată, redoare, durere cu caracter uneori nocturn și impotență funcțională. Sediul de elecție este articulația metatarso-falangiană a degetului mare care poate fi deviat lateral sau deformat în grifă; uneori halucele alterat poate fi sediul unor fracturi spontane.

Mai pot fi interesate și alte articulații ale piciorului: articulațiile interfalangiene ale halucelui, ultimele articulații

metatarso-falangiene, articulaţiile tarso-metatarsiene şi tarsiene. Piciorul apare atunci tumefiat, radiologic cu aspect de „picior în spate de arici" cînd se adaugă spiculi osteofitici pe faţa dorsală.

Bolnavii acuză tarsalgie în mers, prin depunerea uraţilor în ţesutul fibroadipos subtalamic şi prin proces de osteită cu osteofitoză a calcaneului. Paillard a descris o gută musculo-

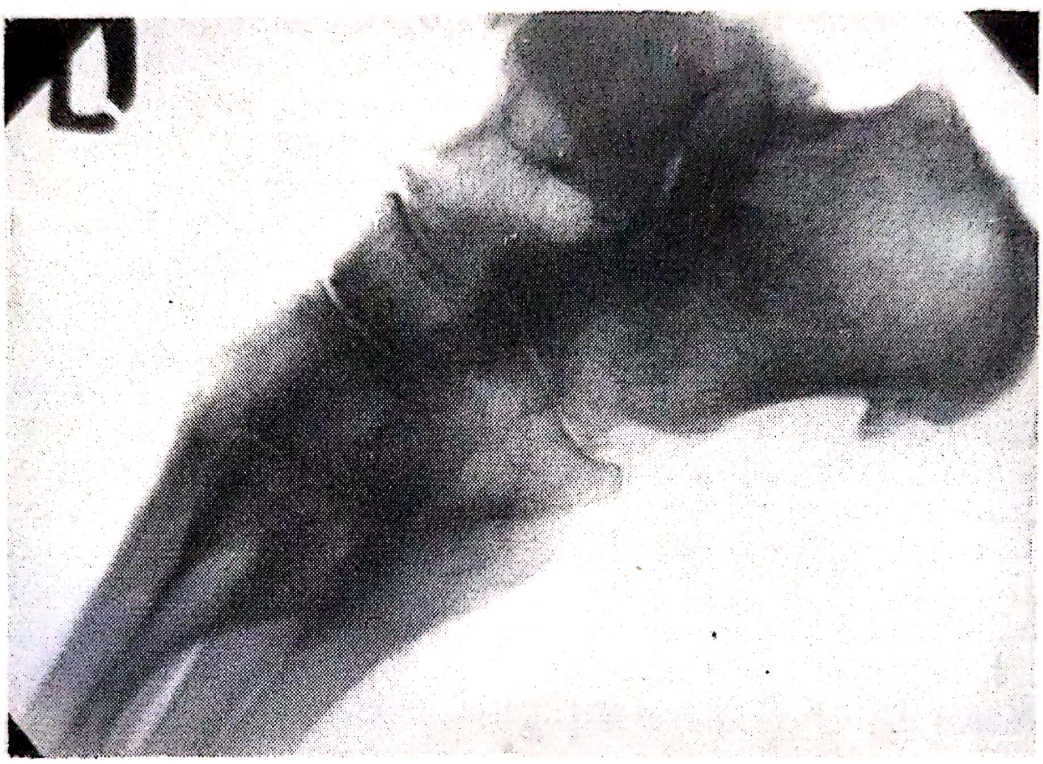

Fig. 138. — Picior gutos cu osteofiţi în halebardă.

tendinoasă, cu dureri şi crampe în molet, mai ales noaptea şi cu retracţia progresivă în echin a piciorului, prin impregnarea cu uraţi a tricepsului.

Examenul radiografic se caracterizează prin : îngustarea interliniei articulare, osteofitoză şi prezenţa geodelor în extremităţile oaselor. Geodele izolate şi grupate, în special cele peste 5 mm diametru sînt evocatoare pentru gută. Osul capătă un aspect tigrat sau suflat.

Osteofitele marginale pe oasele mici dau aspectul de halebardă sau spicul (fig. 138). Spiculii osoşi pot distruge interlinia articulară şi articulaţia apare blocată, fie printr-un tof mai mare, fie printr-o fuziune osoasă care conţine geode.

Tratamentul de fond este cel medical : colchicina, derivaţi pirazolonici şi cortizonici în fazele acute şi medicaţie uricoeliminatoare în perioada de întreţinere, la care se adaugă obligatoriu regimul alimentar adecvat.

Scanned with OKEN Scanner

Tratamentul ortopedic constă din ghete ortopedice confortabile, cu talpă suplă și susținător plantar.

Tratamentul chirurgical este încă discutat. Se admite totuși că pe terenul gutos, rezistent la infecții, se pot face operații netraumatizante. Intervențiile se fac în forma cronică, cînd tofii sînt voluminoși, disgrațioși și dureroși. De asemenea, sînt indicate cînd tofii, în evoluția lor, amenință cu ulcerarea tegumentelor, comprimă filetele nervoase sau împiedică funcția tendoanelor și articulațiilor.

Procedeul operator constă din extirparea tofului urmată de o sutură fără tensiune, pentru evitarea sfacelului cutanat. Pansamentul trebuie să fie elastic și ușor compresiv, pentru prevenirea hematomului. Segmentul operat se imobilizează în atelă gipsată, pentru scurtă durată. Rezecția segmentelor osoase patologice se face, în special, la nivelul articulației metatarso-falangiene și interfalangiene.

Reeducarea funcțională trebuie făcută precoce, în scopul prevenirii redorilor strînse.

În leziunile osteolitice avansate ale tarsului, intervenția urmărește extirparea tofilor, chiuretarea cavității osoase și umplerea cu grefe spongioase. Dacă pielea nu este suficientă pentru a fi suturată, se lasă plaga deschisă și se aplică pansament vaselinat și aparat gipsat ocluziv.

Excepțional sînt indicate rezecția-artrodeză a piciorului, extirpări de tendoane sau amputația degetelor.

M. SINDROMUL DE ALGODISTROFIE REFLEXĂ POSTTRAUMATICĂ

Südeck a descris în 1900, sub numele de atrofie osoasă inflamatoare acută ceea ce Leriche a denumit, în 1930, osteoporoza algică posttraumatică, afecțiune situată la nivelul oaselor carpiene și tarsiene.

Poate apărea, după orice traumatism al piciorului, indiferent de importanța lui : entorse, contuzii, fracturi ; mai puțin după plăgi simple sau operatorii, arsuri. Se poate instala și ca o consecință a unui tratament defectuos : imobilizare prelungită în poziție vicioasă, sau în aparate gipsate prea strînse ; după reduceri brutale ale fracturilor sau luxațiilor. Leziunile nervilor amielinici, mai ales, și hemiplegia pot declanșa uneori acest sindrom. Rar poate surveni după o infecție locală sau fără nici o cauză aparentă.

Vîrsta și terenul nu au rol predispozant, totuși adulții cu dezechilibru neurovegetativ și endocrin sînt mai expuși. Mecanismul declanșator al osteoporozei ține de o perturbare circulatoare reflexă, declanșată de traumatism (Leriche) cu tulburări

vasomotorii şi trofice secundare : vasodilataţie, edem, osteoporoză hiperemică etc.

Blumensaat (1952) socoteşte că este vorba de o disarmonie în sistemul arteriolo-capilar, manifestată prin vasodilataţie capilară şi vasoconstricţie arteriolară. Alţi autori atribuie mecanisme infecţioase, perturbări limfatice etc.

Se pare însă că originea sindromului nu este unică, şi este favorizată de terenul distonic neurovegetativ.

Aspect clinic. Debutul apare la cîteva zile sau săptămîni de la un traumatism printr-un discret edem, cu roşeaţa tegumentelor piciorului, cu oarecare jenă.

În perioada de stare, tabloul se completează prin :

a) Tulburări vasomotorii manifestate prin :

Edem al feţei dorsale a piciorului şi în regiunea premaleolară. Tegumentele locale sînt întinse, lucioase şi rozate. Urmează uneori o fază de vasoconstricţie cu paloare, cianoză şi scăderea edemului.

b) Durerile sînt elementul dominant al sindromului clinic. Pot apărea precoce, sau mai tardiv, după îndepărtarea unui aparat gipsat. Durerea este permanentă şi se intensifică la mobilizări, presiune sau mers. Intensitatea durerii variază cu forma clinică şi reactivitatea bolnavului. În general, bolnavii sînt neliniştiţi, obsedaţi de aceste dureri, menajează cu exagerare extremitatea bolnavă.

c) Tulburările trofice ating toate ţesuturile şi pot duce la grifa digitală, cînd aponevroza şi tendoanele se retractă.

Examenul radiografic evidenţiază imagini de osteoporoză, care interesează mai ales epifizele şi regiunile juxtaepifizare (fig. 139). La început, osteoporoza este difuză, cu rarefacţia tramei şi cu subţierea corticalei osoase. Pe acest fond, apar ulterior pete lacunare, care dau aspectul de osteoporoză tigrată sau geodică.

Într-un stadiu mai avansat, întreaga regiune tarso-metatarsiană apare ca o zonă noroasă, pătată, cu marginile osoase şterse.

În faza de reparaţie, structura osului începe să se refacă după luni de zile de la debut. Trebuie reţinut că imaginile radiologice sînt cu mult timp precedate de modificările clinice şi persistă îndelungat după vindecarea clinică.

Evoluţia este uneori foarte lungă, chiar sub tratament, mergînd de la cîteva luni, la 1—2 ani, bineînţeles cu atenuarea semnelor clinice către sfîrşit. Mai rar sindromul dispare spontan.

În unele cazuri, persistă sub formă de sechele : edemul, atrofia şi retracţiile tendino-musculare sau redori articulare, factori care favorizează şchiopătarea.

Diagnosticul este relativ ușor, totuși sînt situații, cînd se poate confunda cu o tuberculoză incipientă a oaselor piciorului.

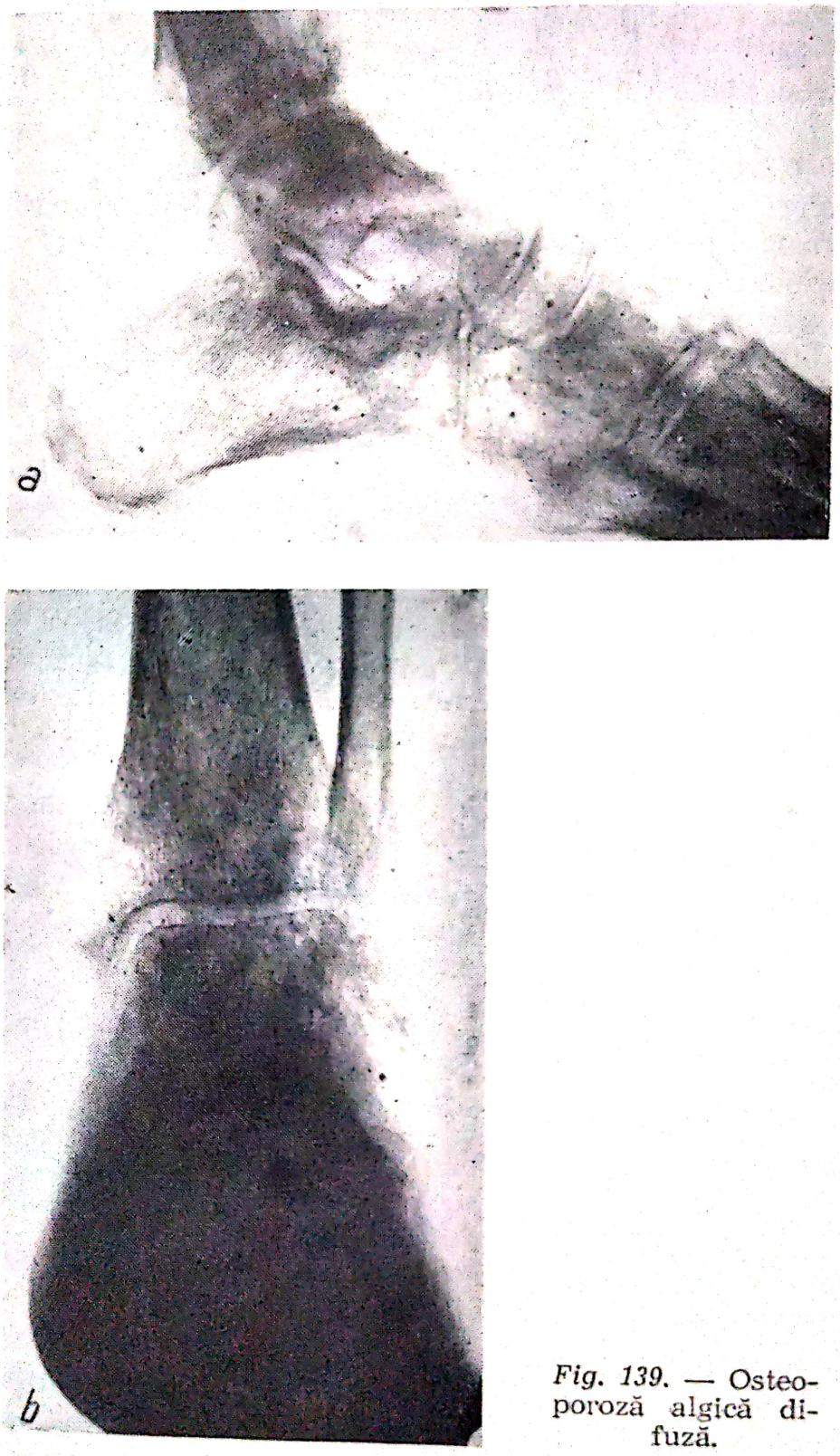

Fig. 139. — Osteoporoză algică difuză.

Tratamentul nu este întotdeauna simplu și chiar făcut corect, vindecarea poate surveni, uneori, după timp îndelungat.

1) Mijloacele *profilactice*. Schematic, profilaxia constă din:

a) Evitarea manevrelor brutale şi prelungite în reducerea fracturilor şi luxaţiilor.

b) Imobilizarea piciorului în poziţie fiziologică, corectă, nu în atitudini forţate, sau în aparate gipsate strînse.

c) Mobilizarea precoce a articulaţiilor şi efectuarea sistematică de contracţii musculare izometrice.

2) Mijloacele *curative* urmăresc refacerea echilibrului vasomotor şi circulator perturbat. Ansamblul acestor mijloace cuprinde :

Tratamentul general : medicaţie anabolizantă, antihistaminice, tranchilizante, vasodilatatoare de tip Padutin, Perifen, vitamine etc.

Tratamentul local : în faza acută, cu dureri mari şi edem, se va imobiliza piciorul în poziţie proclivă, pe o atelă sau chiar în aparat gipsat. Imobilizarea va fi menţinută pînă la dispariţia durerilor şi edemului, care are loc după aproximativ 7—14 zile.

Concomitent, se va face şi tratamentul general asociat cu infiltraţii simpatice lombare cu xilină 1%. Acest tratament se continuă şi după suprimarea imobilizării.

Se începe, de asemenea şi terapia funcţională progresivă : kinezi-hidro-fangoterapie, la care se poate adăuga ionoforeza cu Cl_2Ca. Pentru prevenirea edemului, se aplică, timp de cîteva săptămîni, feşi elastice sau zincleim.

Mersul va fi ameliorat prin portul de susţinătoare plantare.

Procedeele terapeutice menţionate se aplică în funcţie de forma şi de gravitatea distrofiei cu rezultate bune, însă nu totdeauna prompte. Excepţional se va recurge la intervenţia chirurgicală pe sistemul simpatic, pentru ameliorarea irigaţiei active a piciorului.

Scanned with OKEN Scanner

PICIORUL ÎN BOLILE VASCULARE

Sistemul vascular constituie un factor important în procesul de adaptare a organismului la modificările mediului extern și intern. Aceasta este posibil grație interoceptorilor săi, care trimit sistemului nervos central informații și de la care primește impulsuri.

În condiții patologice, apar dereglări în acest sistem de relații, cu răsunet în întreg sistemul circulator. Inițial, apar tulburări funcționale, cărora le urmează în unele afecțiuni modificări organice.

Dintre afecțiunile arteriale care interesează piciorul, citățm :

a) Bolile arteriale funcționale
   1. Sindromul Raynaud
   2. Eritemul pernio
   3. Eritromelalgia

b) Boli arteriale organice
   1. Ateroscleroza periferică obliterantă
   2. Trombangeita obliterantă.

A. BOALA RAYNAUD

Se caracterizează prin fenomene vasospastice ale arteriolelor extremităților, care apar în crize, urmate de perioade de remisiuni, localizate mai ales la mîini. Criza vasomotorie are, de obicei, o succesiune trifazică :

— Faza de ischemie sau sincopa albă este datorită spasmului arteriolar. Pielea degetelor devine palidă, temperatura locală scade, apar senzații parestezice, iar pulsul arterial este abia perceptibil.

— Faza de asfixie locală apare după puțin timp, în care pielea degetelor este cianotică, ușor tumefiată, rece și insensibilă. Se datorește sîngelui venit pe cale retrogradă din venulele dilatate și stagnat în capilarele dilatate.

Scanned with OKEN Scanner

— Faza de hiperemie se instalează imediat ce spasmul arterial a cedat. Tegumentele se înroşesc, temperatura locală creşte, apare senzaţia de furnicături, de arsură. După aproximativ 20 de minute, degetele revin la normal. De obicei, boala începe treptat, la bolnave tinere nevrotice, prin crize declanşate de frig sau emoţii. Se incriminează însă şi alţi factori, care ar putea genera afecţiunea ca : traumatisme profesionale continue la care sînt supuse extremităţile (de exemplu ciocanele pneumatice, uneltele vibratoare, pianul, dactilografia etc.) ; traumatisme operatorii, fracturi sau compresiuni ale elementelor nervoase ; diferite afecţiuni neurologice ca nevrita periferică, sechele după poliomielită, hemiplegia, siringomielia, spina bifida, hernia de disc sau unele boli de colagen (sclerodermia).

Toate aceste cauze duc la o dereglare a sistemului nervos, în care simpaticul este iritat de la periferie la centru, urmată de apariţia unei hipertonii arteriale. Se admite astăzi, că boala ar fi datorită, în special, unei anomalii locale a sistemului vascular al degetelor şi unei sensibilităţi crescute a arterelor digitale la frig. Lewis, Leriche şi Fontaine au găsit întotdeauna alteraţii şi în ganglionii simpatici.

Ca evoluţie, iniţial, crizele pot fi unilaterale, apoi devin repede bilaterale, constituind caracteristica afecţiunii. În formele uşoare, crizele trec repede, după care survin perioade lungi de acalmie de ani de zile ; în unele cazuri boala se vindecă spontan, ca la femeile gravide. Cam o treime din cazuri evoluează progresiv şi după 1—4 ani, apar tulburări organice ale vaselor însoţite de tulburări trofice ale pielii şi fanerelor. Pielea este netedă, lucioasă, fără elasticitate, cu unghii friabile şi striate, uneori sclerodactilie. La nivelul osului, apare un grad de resorbţie ca în falangele terminale. În formele mai grave, apar chiar ulceraţii, care se pot infecta secundar şi să ajungă uneori la gangrenă superficială localizată la extremitatea degetului, de cele mai multe ori curabilă spontan. Foarte rar survine o gangrenă masivă, expresia unei tromboze cu obstrucţia unei artere principale a degetului. De obicei ţesutul necrotic se elimină greu şi rămîn cicatrice vicioase, cu degete deformate.

Alteori, degetele se atrofiază, se retractă în gheară, cu pielea aderentă de os şi ulceraţii secundare, constituind debutul unei sclerodactilii.

Diagnosticul afecţiunii se pune pe baza următoarelor caractere :

— Accese paroxistice vasomotorii, evoluînd în 3 faze.
— Localizare bilaterală şi simetrică.
— Leziuni trofice superficiale, excepţional gangrenă.

Scanned with OKEN Scanner

Diagnosticul diferenţial se face cu :

a) Degerăturile.

b) Trombangeita obliterantă şi arterita aterosclerotică cu fenomen Raynaud secundar sînt mai greu de diferenţiat. Acestea sînt, de obicei, unilaterale, în special la membrele inferioare, la bărbaţi tineri (trombangeită) sau vîrstnici (arterita aterosclerotică). Între accese, pulsul arterial apare în boala Raynaud, nu apare sau este foarte slab, în ultimele două afecţiuni.

c) Acrocianoza are cianoza permanentă şi exagerată de frig şi nu dă ulceraţii.

d) Sclerodermia primitivă sau secundară bolii Raynaud (este greu de diferenţiat).

e) Cînd au apărut fenomenele trofice, trebuie eliminate şi siringomielia, tabesul, lepra.

Tratamentul medical constă din protecţia faţă de frig, umezeală şi traumatisme, cu instituirea de băi calde, alternînd cu băi reci, medicaţie sedativă şi tranchilizantă ; se vor asocia după caz : estrogeni (foliculină), simpaticolitice, vasodilatatoare, vitaminoterapie (B), pomezi cu nitroglicerină. Toate acestea au efect temporar, în crize şi complicaţiile acestora.

Tratamentul chirurgical se aplică în cazurile mai vechi, mai avansate, cu perspective de tulburări trofice. Se indică mai ales intervenţiile pe sistemul simpatic.

B. ERITEMUL PERNIO

Este rezultatul unor tulburări vasculare periferice funcţionale, apoi organice, prin expunerea prelungită şi repetată a extremităţilor la frig. Este o degerătură cronică uşoară, care apare în special la femei tinere şi fete la pubertate, iarna cu frig umed, la dezgheţ mai mult ca la îngheţ, cu tendinţă la vindecare vara. Este favorizat de orice factor care împiedică circulaţia, ca pantofi strînşi etc. Localizarea este, în special, pe faţa dorsală a degetelor şi piciorului, faţa posterioară a călcîiului, zone cu vascularizaţie mai săracă.

Leziunile anatomopatologice sînt de tip angeită, cu infiltraţii perivasculare şi cu fenomene de inflamaţie cronică a ţesuturilor subcutanate.

Aspect clinic. În forma eritematoasă simplă, bolnavele au pielea roşiatică, chiar uşor cianotică, cu discret edem al degetelor, cu senzaţie de arsură şi prurit care se calmează la frig uscat, ca într-o degerătură de gradul I.

Forma ulceroasă se manifestă prin apariţia de flictene seroase sau serosanguinolente, care se ulcerează şi se pot supra-

Scanned with OKEN Scanner

infecta secundar. Ulceraţiile sînt superficiale, foarte dureroase, se vindecă spontan vara, lăsînd cicatrice pigmentate.

Forma mutilantă este foarte rară. În jurul unui deget, poate apărea un proces necrotic, care va elimina segmentul respectiv.

Tratamentul preventiv se face prin protecţia picioarelor de frig prin încălţăminte largă şi ciorapi de lînă, mişcări active şi pasive ale muşchilor piciorului pentru activarea circulaţiei, fricţiuni alcoolizate sau masaj uşor.

Tratamentul curativ va evita încălzirea brutală. Se pot recomanda băi calde, alternînd cu băi reci şi pomezi locale împotriva pruritului.

Se adaugă, după caz, vasodilatatoare, pireto- şi vitaminoterapie. În cazurile grave, se recurge la simpatectomia lombară.

C. ERITROMELALGIA SAU ERITERMALGIA

Este o afecţiune vasculară periferică, cu vasodilataţie paroxistică şi dureroasă, cu creşterea temperaturii la cald. Afecţiunea, în general rară, atinge, în special, picioarele adulţilor de ambele sexe. Poate fi idiopatică (fără o cauză aparentă) şi secundară, în cadrul unor afecţiuni vasculare ca hipertensiunea, arterioscleroza obliterantă, policitemia, afecţiuni neurologice (tabes, nevrite), sau în unele intoxicaţii cu mercur, arsenic etc.

Clinic, se constată crize intermitente de vasodilataţie, cauzate în special, de căldură, dar şi de mers sau stat prelungit în picioare.

Tegumentele sînt roz pînă la roşu aprins, sînt calde, temperatura locală putînd ajunge la 37°. Se mai găseşte hiperpulsatilitate arterială, hipersensibilitate cu senzaţie de arsuri atroce. Bolnavul este nevoit să meargă desculţ, sau să facă de urgenţă o baie rece.

Cu timpul, semnele devin permanente şi duc la tulburări trofice uşoare, cu incapacitate funcţională, dar mai ales cu perturbări ale psihicului bolnavului.

În patogenia afecţiunii se acuză o anomalie a vasomotorilor, care reacţionează exagerat la stimulii periferici. La aceasta, se adaugă hipersensibilitatea dureroasă a pielii la vasodilataţie şi creşterea temperaturii locale, care ar putea fi explicate prin prezenţa în exces a unor substanţe de tip histaminic, iritante pentru terminaţiile nervoase.

Tratamentul va evita expunerea piciorului la căldură şi se recomandă încălţăminte de tip sandale.

În criză, se aplică băi reci sau comprese reci. Medicamentele cu acţiune vasoconstrictoare sînt binefăcătoare. Gangliople-

Scanned with OKEN Scanner

gicele ca și aspirina dau rezultate foarte bune. Unii autori utilizează aspirina chiar pentru diagnostic.

Infiltrațiile lombare dau rezultate pasagere.

D. DEGERĂTURILE PICIORULUI

Sînt tulburări locale și generale, prin acțiunea frigului asupra țesuturilor, care produc modificări circulatoare și trofice. La început, apare un reflex vasoconstrictor, cu tegumente palide, reci și insensibile, realizînd faza eritematoasă sau degerătura de gradul I.

Urmează o fază de vasodilatație cu edem, care accentuează prin compresiune ischemia locală și căreia îi corespunde clinic apariția flictenelor pe tegumente, sau degerătura de gradul al II-lea.

În continuare, pot apărea leziuni de endoflebită și arterită trombozantă, cu alterații tisulare ireversibile, realizînd gradul al III-lea de degerătură sau stadiul de gangrenă. Procesul arteritic poate evolua lent, gangrena apărînd după perioade mai mari, în care degerătura este vindecată aparent. Degerăturile cu gangrenă, prin infectarea și eliminarea escarelor, duc la mutilări importante ale piciorului.

Cicatrizarea leziunilor este, de asemenea, lentă. Bolnavii rămîn cu tulburări trofice importante, interesînd tegumentele, cu edeme cianotice, cu tulburări de secreție sudorală, tulburări de creștere a fanerelor și retracții musculotendinoase, care limitează mișcările. Piciorul se fixează în echinism, iar degetele în gheară. Se remarcă, de asemenea, importante tulburări de sensibilitate, parestezii sau anestezii și osteoporoze. Toate aceste sechele infirmizează în grade diferite bolnavul.

Forme clinice. Piciorul de imersie, analog piciorului de tranșee, a fost întîlnit în ultimul război mondial la naufragiații, care au stat mult în apă înghețată. De obicei, leziunile sînt bilaterale și foarte grave, cu gangrene care ajung la amputație.

Piciorul de adăpost, a fost descris în timpul ultimului război mondial, la cei care au stat mult timp în adăpost antiaerian, în poziție șezîndă, ceea ce îngreunează circulația sanguină. În general, apar leziuni minore, dar cu tulburări trofice tenace.

Tratament. Preventiv, se recomandă : evitarea pe cît posibil a frigului umed, încălțăminte impermeabilă și largă, ciorapi de lînă, pudre absorbante ca talcul. Pentru activarea circulației, se indică mișcări active ale piciorului și degetelor. Regimul alimentar va fi echilibrat. Evitarea tutunului cu efect vasoconstrictor este foarte indicată.

Scanned with OKEN Scanner

Curativ, bolnavul va fi introdus într-o cameră cu temperatură joasă la început, urmată de o încălzire treptată și se va face tratamentul obișnuit al șocului. Se pot asocia după caz: vasodilatatoare, vitamine, ganglioplegice, antihistaminice de sinteză. O atitudine terapeutică foarte bună este blocajul simpaticului lombar cu novocaină, sau mai direct la picior, blocajul pediculului tibial anterior sau posterior, care au efecte bune asupra durerii, edemului, ajută demarcarea zonei gangrenate și favorizează cicatrizarea. Lange recomandă heparină intravenos, 200 mg/zi, cîteva zile, pentru scăderea protrombinei din sînge. Se dau antibiotice, pentru a preveni sau combate infecția flictenelor. Serul și anatoxina tetanică sau serul antigangrenos vor fi administrate după caz.

Local, se face deschiderea aseptică a flictenelor și pansamente sterile. Tratamentul zonelor de gangrenă se face după stingerea procesului acut. Se va aștepta rezultatul blocajului lombar și, abia după aceea, se va trece eventual la amputația economică a necrozei piciorului bine delimitată. Ulterior se va retuşa bontul vicios de amputație.

Pentru activizarea cicatrizării leziunilor trofice se recomandă simpatectomia perifemurală sau simpatectomia lombară (Mallet—Guy și Schumacher) mai eficace.

E. ARTERITELE OBLITERANTE

1. Ateroscleroza obliterantă a extremităților sau arterita senilă

Apare la indivizi mai vîrstnici, între 50 și 70 de ani, cu tulburări în metabolismul colesterolului și lipidelor. Leziunile anatomopatologice sînt localizate în intima și media arterelor membrelor inferioare. Pe procesul degenerativ ateromatos inițial, apare trombusul, care cu timpul astupă vasul. Sînt interesate, în special, membrele inferioare, pentru că, aici, poate exista deja o arterită de supraîncărcare sau de uzură. Diabetul zaharat, policitemia, tabagismul sînt cauze favorizante.

Aspectul clinic. Debutul în general este lent și insidios. Semnul cel mai precoce și constant este durerea sub formă de claudicație intermitentă, care apare la mers, sub formă de crampă în gambă care dispare la repaus. Ea traduce obliterarea unui trunchi principal ca femorala sau popliteea. Tromboza arterelor mai mici dă doar senzația de oboseală sau de brățară care strînge glezna. Cînd durerea apare în repaus sau noaptea, trezind bolnavul din somn, procesul de ischemie este avansat la care se adaugă fenomene de nevrită ischemică.

Scanned with OKEN Scanner

La examenul obiectiv găsim reducerea sau abolirea pulsaţiilor arterelor pedioase şi tibialei posterioare, cu modificări de culoare a tegumentelor, care devin palide la ridicarea membrului. Probele vasomotorii, ca dungile vasomotorii Cosăcescu sînt pozitive. Temperatura cutanată este scăzută şi se apreciază mai corect cu termometre speciale. Survin tulburări nervoase ca parestezii sau hiporeflexie. În cazurile avansate, se pot găsi: edem, tulburări trofice ale tegumentelor, ulceraţii, gangrene, infecţii supraadăugate, atrofii musculare, retracţia piciorului în echin, osteoporoză.

Tulburările trofice apar, în special, pe un teren diabetic, favorizate de cel mai neînsemnat traumatism mecanic, termic sau chimic. Ele apar în porţiunea terminală a degetelor, sau pe faţa dorsală a piciorului, sub forma unei gangrene uscate. Pe tegumentele uscate, cu pete violacee, apar apoi flictene, care se usucă rapid. După 4—5 zile, tegumentele devin treptat palide, roşiatice apoi negricioase, dure, cu dureri moderate. În sfîrşit, apare escara, care se delimitează şi se elimină ulterior. Cicatrizarea se poate face spontan, dar foarte lent.

Gangrena uscată, uneori, se transformă în gangrenă umedă. Pe zona de gangrenă uscată, apar edeme, escare moi, înconjurate de un proces supurativ, cu limfangită şi adenopatie inghinală de reacţie. Cînd gangrena e întinsă, alterează şi starea generală. De obicei, sub tratament, procesul necrotic se delimitează, şi apoi se elimină.

Examenul clinic trebuie completat cu examene de laborator: glicemia, colesterolul, E.K.G., oscilometria etc.

Radiografia arterială simplă poate arăta uneori calcificări ale pereţilor arteriali.

Arteriografia cu substanţă de contrast (Dos Santos) nu trebuie făcută de rutină, ci rezervată cazurilor care pot beneficia de intervenţia chirurgicală. Ea precizează sediul obstrucţiei şi arată, în general, o arteră neuniform îngustată şi sinuoasă. De obicei, apare pe clişeu şi circulaţia colaterală de supleere. În caz de spasm arterial, artera e uniform îngustată ca în arterita juvenilă.

Evoluţia afecţiunii este progresivă şi generalizată; aceşti bolnavi mor adeseori prin tromboză coronariană.

Prognosticul este totdeauna rezervat şi depinde de întinderea obstrucţiei arteriale, de compensarea prin circulaţia colaterală şi de tratament. Vîrsta înaintată şi diabetul întunecă prognosticul.

Scanned with OKEN Scanner

2. Arterita juvenilă sau trombangeita obliterantă (boala Buerger)

De fapt este o panarterită şi o panflebită trombozantă, prin modificări de tip inflamator-degenerativ ale vaselor. Deşi afecţiunea are caracter inflamator, nu s-a decelat încă un agent infecţios cauzator. Apare în general la bărbaţi, între 20 şi 40 de ani. Tutunul ar avea un rol declanşator de prim ordin ; alături de el, mai sînt factori favorizanţi ca frigul, traumatismele, diverşi agenţi toxici, tulburări de nutriţie etc.

Aspectul clinic. Debutul este insidios, prin parestezii şi jenă în mers. Claudicaţia intermitentă este semnul revelator. Apare în special la frig şi efort, apoi şi la repaus. Constant, este prezentă o durere surdă cu paroxisme nocturne. La mecanismul de producere al durerii, prin acumularea de cataboliţi, se asociază şi procese de flebită şi nevrită. Tegumentele roşii şi cianotice în ortostatism, devin palide la ridicarea piciorului. Temperatura locală este scăzută, iar pulsaţiile arteriale abolite. Edemul local este prezent şi este datorit atît tulburărilor de permeabilitate capilară, cît şi flebitei.

Irigaţia deficitară duce la tulburări trofice : piele atrofică, pigmentată, cu tulburări de creştere a părului şi unghiilor, cu fisuri şi ulceraţii interdigitale.

Gangrena, la început, apare asimetric, limitată la un deget, apoi poate evolua, cuprinzînd piciorul în întregime.

Iniţial, gangrena este uscată, ulterior, prin suprainfectare, devine umedă. Amputaţia unui deget poate apărea uneori spontan (fig. 140).

Acelaşi proces de ischemie duce la scleroză şi atrofie musculară, osteoporoză.

Examenul clinic trebuie completat cu date de laborator şi cu celelalte explorări ale sistemului circulator. Evoluţia este lentă şi progresivă, de obicei, timp în care circulaţia colaterală reuşeşte să compenseze deficitul de irigaţie.

Diagnosticul pozitiv al celor două afecţiuni arteritice se bazează pe următoarele caractere :

— Ateroscleroza obliterantă apare la bărbaţi vîrstnici la care se asociază hipertensiunea arterială, diabetul etc.

— Trombangeita obliterantă apare la bărbaţi tineri, fumători, cu tulburări cutanate ale extremităţilor şi cu fenomene de tromboflebită.

Diagnosticul diferenţial se va face cu :

a) afecţiuni dureroase nevasculare ale extremităţilor inferioare : piciorul plat, metatarsalgia, tarsalgia, osteomielita şi artritele piciorului, guta etc. ;

Scanned with OKEN Scanner

b) tromboflebita, în care edemul prinde tot membrul inferior cu pulsații arteriale normale ;

c) ulcerele trofice diferite, din degerături, din tabes (fig. 141), siringomielie, ulcere varicoase ;

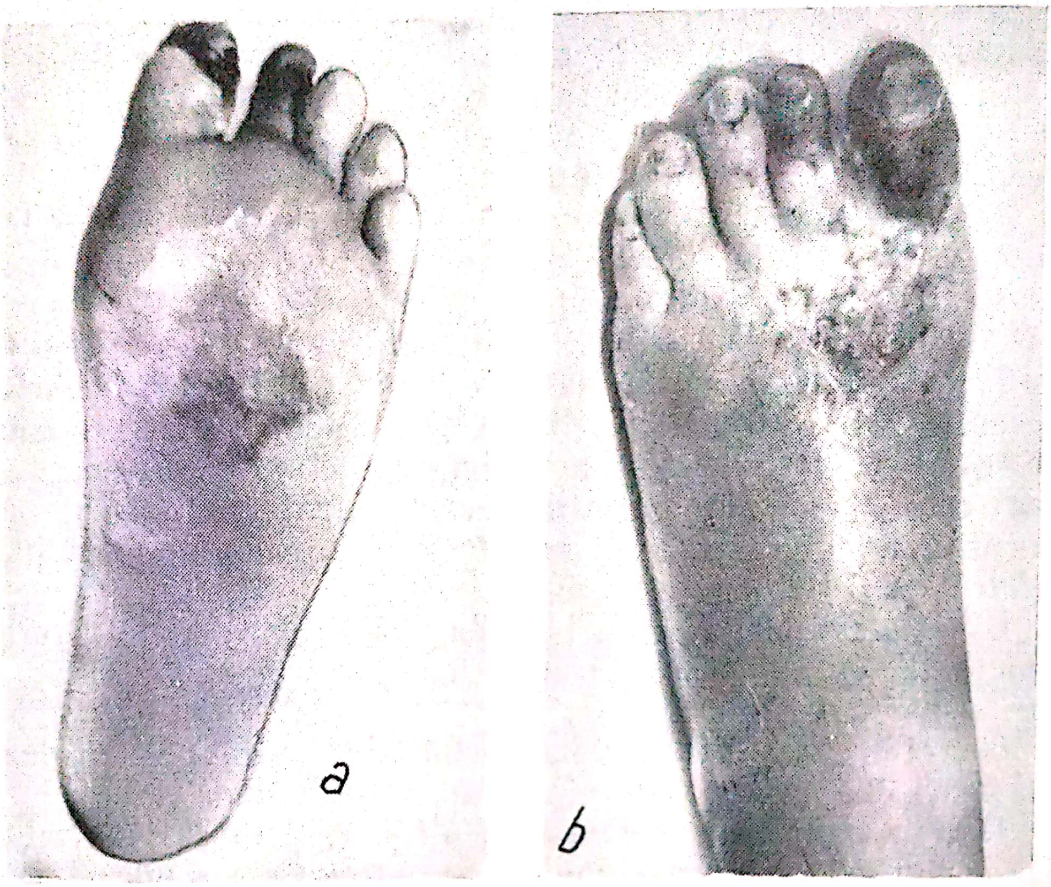

Fig. 140. — Gangrenă uscată a piciorului.

d) alte afecțiuni arteriale ca : boala Raynaud și eritermalgia, în care pulsațiile sînt prezente ; tromboza arterială secundară unei boli infecțioase ca febra tifoidă, tifosul exantematic sau embolia arterială, în boala mitrală.

Tratamentul. Se va face profilaxia aterosclerozei prin regim alimentar antiaterogen, igienă și suprimarea tutunului. Încălțămintea va fi comodă, suplă și atraumatică.

Curativ se va administra medicație cu acțiune lipotropă sau de tip heparină (care să disperseze complexele lipoproteice), extracte tiroidiene, testosteron, foliculină, sedative nervoase, la nevoie chiar somn terapeutic, vasodilatatoare de tip perifen, la care se pot asocia gimnastică arterială, masaje, băi carbogazoase.

Tratamentul durerii se va face prin injecții intraarteriale cu histamină sau novocaină, sedative, infiltrații simpatice lombare, infiltrații epidurale sau ale pediculului tibial posterior.

Scanned with OKEN Scanner

Tratamentul chirurgical.

Se aplică cînd tratamentul medical a rămas ineficace, cu condiția să nu intervină prea tîrziu. Suprarenalectomia, propusă de Oppel și susținută de Leriche, se poate aplica în arterita juvenilă. Se face unilateral și se asociază cu simpatectomia lombară, dar numai în formele cu totul incipiente.

Fig. 141. — Ulcerul trofic plantar în piciorul tabetic.

La bătrîni, se practică simpatectomia perifemorală și arteriectomia zonei trombozate, care determină vasodilatația segmentului subiacent.

Simpatectomia lombară înaltă are, de asemenea, efect vasodilatator în formele mai ușoare și calmează durerea în ulcerele incipiente. Danielopolu a recomandat simpatectomia interlombosacrată, mai ales în angeita obliterantă, la care Țurai și Mandache au asociat medulloscleroza cu salicilat de Na. Rezecția nervului safen accesor a fost propusă de Țurai.

Intervenții de dezobstrucție ca endarteriectomia sînt indicate în obstrucțiile mici ; ele însă nu produc o permeabilizare persistentă.

Grefa arterială, achiziție mai recentă, dă rezultate mai bune. Se poate face rezecția carefurului aortic, dezobstruarea lui și înlocuirea prin grefon. Unii ca Kunlin și De Bakey au recomandat grefe în punte fără rezecția segmentului bolnav *(by-pass*-ul). Ca grefoane s-au utilizat vene sau artere conservate, tub plastic tip Dacron.

Amputațiile trebuie rezervate cazurilor în care gangrena este întinsă, însoțită de dureri mari și infecție supraadăugată în urma eșecului celorlalte tratamente.

F. TULBURĂRI ÎN CIRCULAȚIA DE ÎNTOARCERE VENOASĂ

Circulația de întoarcere poate fi tulburată în diferite afecțiuni ale piciorului, ca piciorul plat sau scobit, în traumatisme plantare, ca și prin duritatea încălțămintei sau prin jena aparatelor ortopedice.

Mai frecvent, dinamica circulației venoase este îngreunată de varice.

Varicele sînt rezultatul unor dilatații ale venelor, care duc cu timpul la stază în circulația de întoarcere prin insuficiența valvulelor venoase.

Varicele pot avea, la nivelul piciorului, o importanță deosebită. Li se recunosc o serie de factori etiologici, ca ereditatea, ortostatismul, deformații ale piciorului, obstacole pe calea de întoarcere, flebitele, intoxicațiile, tulburările endocrine etc.

Aspectul clinic: deseori inspecția și palparea sînt insuficiente pentru punerea diagnosticului. Bolnavul poate acuza senzații de greutate în membrul inferior, edem la sfîrșitul zilei, care dispare în repaus, crampe nocturne. Cu timpul, edemul nu mai dispare și evoluează uneori spre elefantiazis. Cînd cordoanele varicoase sînt evidente diagnosticul este indiscutabil. În evoluție, varicele pot avea o serie de complicații: mecanice (ruptura însoțită de hematom sau hemoragie; infecțioase (flebita varicoasă, eczeme varicoase) și mai ales trofice (celulita indurativă supramaleolară, ulcerul varicos).

Sediul caracteristic al ulcerului trofic este 1/3 inferioară a feței antero-interne a gambei și zona supramaleolară internă sau perimaleolară. Ulcerul se caracterizează prin fund superficial, margini îngroșate, neregulate și exsudat cenușiu.

Evoluția este torpidă, fără tendință de vindecare spontană. Se deosebește ușor de ulcerele sifilitice, care au altă topografie și au margini policiclice, tăiate drept. Uneori, ulcerele varicoase cu evoluție foarte lungă se pot maligniza.

Tratament. Se va face tratamentul general al varicelor prin: sclerozare sau tratament chirurgical, prin crosectomie, prin smulgere (stripping) și ligaturi. La acestea, se vor adăuga măsuri de igienă, cură balneară, ciorapi elastici și se vor corija tulburările statice.

În ulcerul varicos, se mai adaugă și tratamente locale ca excizia periulceroasă (Fontaine) sau grefe cutanate libere. Imobilizarea temporară, în poziție ridicată, într-un aparat gipsat, însoțită de biostimulente duce la rezultate favorabile.

Scanned with OKEN Scanner

G. SINDROMUL VOLKMANN AL MEMBRULUI INFERIOR

Volkmann a descris în 1881 sub numele de sindrom de retracţie ischemică a flexorilor degetelor, o miozită ischemică posttraumatică a musculaturii gambei, însoţită de paralizie.

Frecvenţa sindromului la membrul inferior nu este aşa de rară cum se crede, şi numeroasele grife ale degetelor, apărute după traumatisme, ne pun, în unele cazuri, pe calea acestui diagnostic. Se întîlneşte în proporţie de 2,6%, ca o complicaţie a fracturilor oaselor gambei. Mai frecvent, după fracturile diafizare ale treimii superioare a tibiei şi în special în traumatismele importante, în care vasele tibiale posterioare sînt ameninţate (Merle D'Aubigné).

S-a mai observat şi după fracturi ale femurului la copil, tratate prin extensiune cu benzi adezive (Thompson), după benzi de hemostază provizorie, îndelung menţinute, după compresie musculară prelungită, hematom al regiunii poplitee sau ligaturi arteriale.

Atingerea vasculară poate fi realizată şi printr-un aparat gipsat circular prea strîns sau garou de hemostază. În unele cazuri un fragment osos dintr-o fractură sau un hematom compresiv într-un spaţiu inextensibil, ca în loja posterioară a gambei pot traumatiza vasele. La agravarea irigaţiei sanguine contribuie apariţia spasmului arterei principale, însoţit de spasmul reflex al arterelor colaterale. În scurt timp, ischemia determină o miozită retractilă, de diferite grade, după importanţa leziunii vasculare. Anoxia durabilă atrage după sine şi leziuni nervoase. Foarte repede se instalează paralizia nervului tibial posterior.

Leziunile constatate sînt variabile şi ating, în special, elementele lojii posterioare a gambei. Muşchii flexori prezintă leziuni de miozită scleroasă difuză, uneori cu elemente de infarctizare întinsă. Merle D'Aubigné a găsit această necroză musculară, localizată în muşchii flexori ai degetelor şi în muşchiul gambier posterior, prezentînd un aspect de pigmentare gălbuie, cu depozite de hemosiderină. Uneori, s-au găsit şi osificări intramusculare.

Aspect clinic. În cazurile tipice, leziunile piciorului reproduc simptomatologia întîlnită în sindromul Volkmann al membrului superior. Unele semne ţin de retracţia musculară, altele ţin de paralizie. Piciorul este deformat şi fixat progresiv în varus echin şi cavus prin contractura-retracţie a tricepsului sural şi a celorlalţi muşchi posteriori ai gambei. Degetele sînt retractate în grifă, cu prima falangă în hiperextensiune şi celelalte în flexiune, deviaţie rezultată din paralizia muşchilor in-

Scanned with OKEN Scanner

terosoși. Frecvent se produc tulburări trofice la nivelul sprijinului anterior al piciorului ca : durioane dureroase, mai ales sub capul metatarsianului al V-lea, iar uneori, se ajunge chiar la aspect de ulcer trofic.

Mobilitatea activă a musculaturii posterioare poate fi abolită total, iar sensibilitatea este modificată în sensul unei hipoestezii sau anestezii plantare.

La palpare, pulsul arterei tibiale posterioare poate fi absent.

În cazurile ușoare, fenomenele nervoase sînt discrete, predominînd diformitatea piciorului și tulburările trofice, favorizate de sprijin și mersul greoi.

Precizarea diagnosticului este relativ ușoară în prezența elementelor etiopatogenice de ordin traumatic și aspectului clinic. Arteriografia se poate face, însă cu prudență.

Acest sindrom va trebui deosebit de leziunile traumatice ale nervilor periferici, de piciorul strîmb scobit esențial sau de piciorul neurotrofic din boala Friedreich, boala Charcot-Marie etc.

Tratament. Profilaxia acestui sindrom este deosebit de importantă.

Se poate realiza, prin reducerea precoce și corectă a fracturilor femurului și tibiei.

În manevrele de reducere a acestor fracturi, se vor evita gesturile brutale. Nici tracțiunea transosoasă continuă și puternică, nu este recomandabilă, pentru că agravează leziunile ischemice.

De asemenea, aparatele gipsate circulare, prea strîns aplicate, trebuie proscrise. Ele vor fi căptușite cu vată și de la început crăpate, de-a lungul fetei anterioare.

Tratamentul curativ are ca principiu îndepărtarea cît mai precoce a elementului compresiv.

În faza de contractură, se îndepărtează aparatul gipsat și se reduce fragmentul osos, care pe clișeul radiografic apare ca factor vulnerant pentru vas. Reducerea ortopedică sau chirurgicală, trebuie făcută fără mari manipulări sau delabrări.

Dacă există un hematom compresiv subaponevrotic, se drenează printr-o aponevrotomie de degajare.

După reducere, se imobilizează membrul inferior într-un aparat gipsat, corect confecționat și se instituie o terapie adjuvantă atentă : infiltrații pe simpaticul lombar, hialuronidază, anticoagulante, hidrocortizon, papaverină etc.

În faza de retracție scleroasă, cu deformație definitivă a piciorului, tratamentul este în esență chirurgical.

Este corect să se abordeze loja gambieră posterioară, pentru a explora și trata leziunile respective.

Scanned with OKEN Scanner

În acest sens, se face neuroliza nervului tibial posterior, de obicei înconjurat de scleroză şi se controlează artera tibială.

Pentru corectarea unei deviaţii mai mici, se pot alungi tendoanele musculaturii posterioare : tricepsul sural şi flexorii degetelor. Pentru piciorul strîmb fixat se face o rezecţie-artrodeză, cu alungirea tendonului Ahile.

Degetele în grifă vor fi tratate mai simplu, prin rezecţie interfalangiană.

În faza postoperatorie, este util portul încălţămintei ortopedice, anume confecţionată.

Rezultatele sînt bune, în cazurile în care leziunile nervoase nu sînt prea avansate. Mersul este mult ameliorat prin stabilizarea operatorie a piciorului, după care tulburările trofice se vindecă.

H. SINDROMUL TIBIAL ANTERIOR

Sindromul tibial anterior se caracterizează printr-o degenerescenţă ischemică a muşchilor lojii antero-externe a gambei. Se întîlneşte, în special, la bărbaţi tineri, după eforturi fizice mari (exploratori, mărşăluitori, fotbalişti), după traumatisme sau uneori după o perfuzie de sînge în venele membrului inferior. Introducerea masivă de sînge în vena safenă internă ar predispune la stază, asfixie locală şi chiar compresie mecanică asupra elementelor musculare şi vasculare (Thompson).

În mecanismul de producere, a fost incriminat spasmul reflex al arterei tibiale anterioare, hematomul compresiv după o ruptură musculară sau o embolie arterială.

Anatomopatologic se descrie o degenerescenţă scleroasă şi infarctizări ale musculaturii, asociate cu leziuni arteriale şi nervoase.

Aspectul clinic se caracterizează prin debut brusc, după un exerciţiu fizic violent şi prelungit. Apar dureri vii însoţite de parestezii la partea anterioară a gambei, unde se observă o tumefacţie difuză. Tegumentele sînt roşiatice şi lucioase.

Flexiunea dorsală activă a piciorului se reduce treptat, muşchiul tibial anterior şi extensorii degetelor sînt împăstaţi, îşi pierd tonusul şi cu timpul devin duri la palpare. Piciorul se fixează progresiv în varus echin.

Diagnosticul diferenţial se va face cu flebita de efort, arteritele, miozitele, tenosinovitele acute, osteomielite, paralizia sciaticului popliteu extern. De reţinut că şi Leriche a descris un sindrom asemănător, cu sfacel al lojii antero-interne a gambei, în leziunile arteritice ale membrului inferior (Merle D'Aubigné).

Evoluţia şi prognosticul sînt mai puţin grave decît în retracţia ischemică Volkmann, unde tulburările de sensibilitate şi troficitate sînt mai marcate.

Tratamentul cuprinde măsuri profilactice uşor de dedus şi măsuri curative : repaus, aplicaţii umede calde pe gambe, infiltraţii lombare, hialuronidază, vasodilatatoare etc., ca în sindromul Volkmann. Piciorul va fi imobilizat în atelă, pentru împiedicarea retracţiei în echinism şi va purta încălţăminte ortopedică.

Ca intervenţie chirurgicală se indică aponevrotomia decompresivă, dar aplicată precoce, înainte de apariţia necrozei musculare.

În faza de sechelă, se indică excizia necrozei musculare, asociată cu transplantarea unui tendon peronier lateral pe faţa dorsală a piciorului (Caldwell) sau o altă operaţie stabilizantă a piciorului.

Scanned with OKEN Scanner

LEZIUNILE CUTANATE ALE PICIORULUI

Se întîlnesc frecvent, o serie de leziuni cutanate, care preocupă atît pe specialistul dermatolog, cît şi pe ortopedist.

Dintre numeroasele şi variatele dermatoze, sînt de menţionat:

A. DERMATOZELE INFECŢIOASE DE ORIGINE LUETICĂ SAU TUBERCULOASĂ ETC.

B. ECZEMA ERITEMATOASĂ SAU VEZICULARĂ

Apare pe plantă, în spaţiile interdigitale, după o micoză sau infecţie locală sau la nivelul unei unghii încarnate.

C. VEZICULE

Provin prin frecarea îndelungată a piciorului într-o gheată incomodă şi sînt rezultatul decolării epidermului, avînd un conţinut seros, care se poate infecta, perturbînd uneori funcţiile piciorului.

D. EPIDERMOFIŢIA SAU PICIORUL DE ATLET

Este produsă cu precădere de „epidermophyton interdigitale". Se întîlneşte, mai frecvent, la bărbaţii tineri, unde localizarea interdigitală a acestei afecţiuni este favorizată de umezeala piciorului transpirat, de lipsa de aerisire şi de igienă a piciorului. Cei care umblă desculţi fac mai rar afecţiunea.

Boala este foarte contagioasă şi se întîlneşte uneori sub formă de epidemii în internate sau cazărmi. Cea mai răspîndită formă este intertrigo, cu roşeaţă, prurit şi vezicule care se sparg, se descuamează. Se localizează, cu predilecţie, în ultimele spaţii interdigitale, de obicei, mai puţin aerate. Forma hiperkeratozică este situată plantar. Leziunile acestei forme devin supărătoare cînd se fisurează şi se suprainfectează.

Scanned with OKEN Scanner

Tratamentul este mai ales profilactic: toaleta minuţioasă a piciorului, ciorapi şi încălţăminte igienică, care să permită evaporarea transpiraţiei. De aci rezultă necesitatea schimbării zilnice a ciorapului, iar încălţămintea să fie confecţionată din piele, nu din cauciuc sau mase plastice.

Tratamentul curativ este de ordin dermatologic: pudre inerte, slab antiseptice ca talcul, acidul boric, la care se adaugă tratamentul cu alcool iodat 1%, antifungice, antialergice etc.

E. KERATODERMIILE PLANTO-DIGITALE ŞI HIGROMELE

În acest grup, intră clavusul sau durionul şi higromele (bursitele), care au o origine mecanică. Mecanismul de producere este realizat prin microtraumatismele repetate ale tegumentelor de o suprafaţă dură: încălţămintea rigidă sau o proeminenţă osoasă.

Cauze favorizante sînt:

1. Încălţăminte strîmtă sau cu defecte de confecţionare ca talpa grosolană, cusături proeminente etc.
2. Diformităţi ale degetelor şi ale piciorului: deget în ciocan, degete mai lungi şi rigide, hallux valgus, metatarsus varus, piciorul varus echin, piciorul convex anterior, piciorul cavus, talus.
3. Exostozele metatarsienelor sau calcaneului, calusuri vicioase ale falangelor sau metatarsienelor.
4. Tendoane retractate şi proeminente sub piele, tendonul Ahile retrocalcanean, tendonul extensorului propriu al halucelui retractat.
5. Statul în picioare şi mersul îndelungat.

În mecanismul de producere se descriu 3 stadii evolutive:

1. Stadiul de hiperkeratoză: în tegumentul comprimat şi frecat între os şi duritatea încălţămintei, se produce o ischemie locală, cu cornificare şi îngroşare secundară a epidermului. În jur, regiunea este inflamată şi sensibilă (fig. 142 a).
2. Stadiul de higromă: iritaţia continuînd, apare o celulită subcutanată, care se transformă ulterior într-o higromă seroasă. Aceasta este situată între proeminenţa osoasă şi durion, care se hipertrofiază. Bursa seroasă permanent traumatizată, între cele 2 elemente, se inflamează şi poate să supureze (fig. 142 b).
3. Stadiul de osteoperiostită: suprafaţa osoasă iritată permanent se hipertrofiază şi apar osteofiţi. În interiorul osului se observă osteoporoză, uneori alternată cu procese de necroză aseptică. În urma unei minime leziuni cutanate, ţesuturile profunde se infectează, infecţia cuprinzînd şi osul subiacent. Osteo-

periostita supurată se poate deschide la suprafață, prezentînd un aspect de durion ulcerat și supurat (fig. 142 c).

Clavusul este îngroșarea cutanată hiperkeratozică, bine localizată și profundă, în direcția elementului dur subiacent, care îl întreține. Clavusul dur poate avea suprapus o zonă de hiperkeratoză centrală, mai accentuată, ca o cornificare, care jenează sprijinul piciorului.

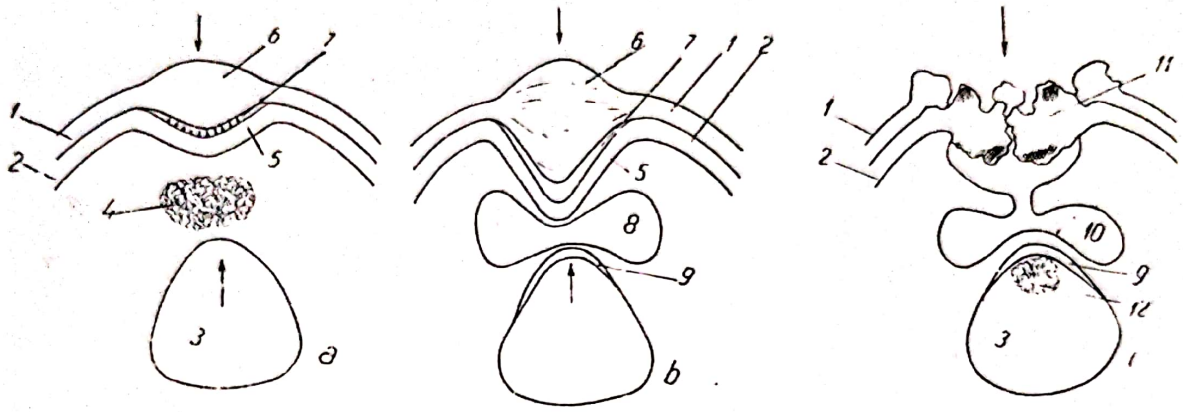

Fig. 142. — Higromă (Wallet).
a — Stadiu de hiperkeratoză. b — Stadiu de higromă. c — Stadiu de inflamație cronică cu bursită și periostită. 1 — Epiderm. 2 — Derm. 3— Os. 4 — Celulită. 5 — Zonă de compresie. 6 — Bătătură. 7 — Plan de clivaj. 8. — Bursă seroasă. 9 — Periostită traumatică. 10 — Abces. 11 — Fongozități. 12 — Osteoporoză.

În afară de clavusul dur, există și clavusul moale, rezultat din frecarea între ele a două suprafețe cutanate, suprafețe situate între două zone osoase apropiate. Clavusul spațiului interdigital, numit familiar „ochi de găină", face parte din această categorie. Localizat, de obicei, în spațiul al IV-lea interdigital se complică cu epidermofiția, întreținută de umiditatea locală. Factorul mecanic patogen îl constituie proeminențele laterale ale falangei I de la 2 degete alăturate (fig. 143). Hiperpresiunea aplicată pe o zonă mai întinsă poate produce o hiperkeratoză mai largă și mai profundă sub capetele metatarsienelor (fig. 144) sau sub călcîi, numită uneori calozitate. Această calozitate se poate la rîndul ei fisura și infecta.

Evoluția hiperkeratozelor este marcată de formarea unui cerc vicios : clavusul este determinat de formațiunile osoase profunde, care, la rîndul lor, sînt afectate de traumele statice sau infecții, și așa mai departe. Dezvoltarea este cronică, întreținută de puseuri acute de reacție inflamatoare a higromelor subcutanate, ducînd la suferințe permanente, exacerbate în perioadele acute sau în caz de infectare. Durerile variază ca intensitate după localizarea durionului, compresiunea filetelor nervoase din vecinătate, starea inflamatoare a higromei etc. Hiperkeratozele pot fi agravate și de terenul patologic al bolnavului : diabet,

gută, arterită, igienă insuficientă, extirpări neaseptice în cadrul unei pedichiure, eforturi fizice.

În diagnosticul diferențial, se discută tumorile cutanate plantare, ulcerele neurotrofice de cauză variată, verucile mai ales supurate, radiodermitele etc.

Diagnosticul pozitiv al acestei afecțiuni banale este simplu, trebuie totuși ca examenul local să fie completat cu cel general și cu cel radiologic, care poate fi adesea revelator.

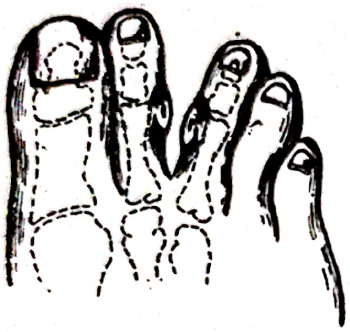

Fig. 143. — Higroma fețelor laterale interdigitale (II—III).

Fig. 144 — Durion plantar la un picior scobit.

Tratamentul. Se vor îngriji corect toate diformitățile osteoarticulare ale piciorului și degetelor. Măsurile de igienă a piciorului și încălțămintea comodă în prevenirea hiperkeratozelor sînt importante.

În cazurile mai simple, se recomandă încălțăminte ortopedică cu susținător plantar și cu degajarea presiunilor prin adaosuri speciale. Susținătorul va fi prevăzut cu o proeminență anterioară pentru degajarea capetelor metatarsiene și va fi confecționat din plută. Sub talpă, pantoful va avea o bară transversală anterioară pentru piciorul cavus, sau un adaos în formă de fluture pentru despovărarea capetelor metatarsienelor dureroase. Aceste dispozitive protectoare aduc serioase ameliorări.

Scanned with OKEN Scanner

Concomitent se practică hidroterapie, comprese alcoolizate, keratolitice (acid salicilic, rezorcină), iar la nevoie, excizia îngrijită a durionului. În orice caz, extirparea leziunii nu va soluționa situația produsă și întreținută de malformația osoasă și deviația statică. Sub nici o formă nu se vor face iradieri sau electrocoagulări, care pot fi uneori nefaste, prin complicații secundare ca radiodermita.

Mijloacele chirurgicale intervin în cazurile avansate sau complicate care depășesc cadrul manevrelor de pedichiură. Tratamentul chirurgical trebuie să fie pe cît posibil cauzal, prin înlăturarea elementului mecanic și static vicios. Modul de tratament va fi în raport cu forma anatomopatologică. Clavusul întins nu se va extirpa, acesta dispărînd o dată cu extirparea elementului patogen.

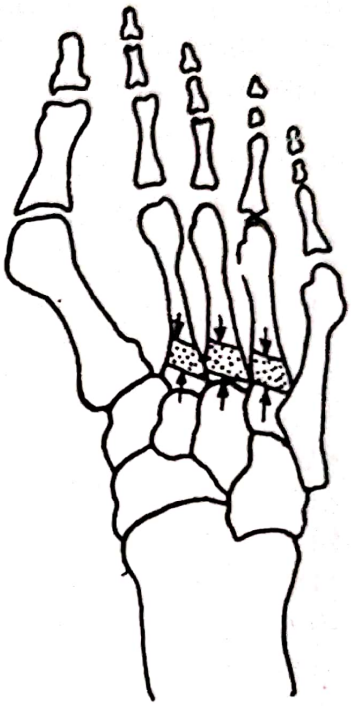

Fig. 145. — Operație Mau-Imhäuser de rezecția regiunii metatarsului proximal.

Clavusul dorsal situat pe un deget în ciocan, prin retracția tendinomusculară, va fi tratat prin rezecția capului falangei proximale, la nevoie urmată de o fixare temporară în extensie cu o broșă Kirschner. Dacă deviația este mai importantă, această intervenție nu este suficientă pentru redresarea degetului și se recurge la rezecția ambelor extremități articulare. Dacă scurtarea degetului nu este de dorit, se face simpla rezecție a capului falangei, urmată de alungirea sau transplantarea tendoanelor flexoare, pe tendonul extensorului digital. Clavusul dorsal extern al degetului al V-lea deviat în flexiune și adducție (digitus varus quintus) se rezolvă simplu prin rezecția capului metatarsianului I.

Calozitățile plantare, cauzate de prăbușirea bolții anterioare a piciorului, se rezolvă cel mai simplu prin rezecția capetelor metatarsienelor II, III, IV, prin abord plantar (operația Hoffmann). S-au propus și intervenții, care respectă capul metatarsian, ca rezecția orizontală a suprafeței plantare a capului (Du Vries), sau mai bine scurtarea scheletului prin rezecția regiunii proximale a metatarsianului (operația Mau-Imhäuser) (fig. 145).

Postoperator, se imobilizează într-un bandaj gipsat cu modelarea bolții anterioare. În convalescență, se va purta încălțăminte cu susținător plantar.

Scanned with OKEN Scanner

Clavusul moale interdigital se soluționează prin rezecția epifizei falangei interesate, urmată de excizia leziunii cutanate și pansament cu degetele îndepărtate printr-un tampon.

Cînd deviația este complexă, cu capetele metatarsiene deformate și prăbușite, singura soluție este rezecția tuturor capetelor. În faza postoperatorie, încălțămintea ortopedică este obligatorie.

Clavusul tendonului extensor propriu al halucelui din piciorul scobit, produs prin frecarea tegumentului de încălțăminte, se tratează prin extirpare și alungirea tendonului extensor. Cînd este posibil, se va trata și piciorul scobit. În caz de complicații septice, se deschide bursita supurată sau se efectuează rezecția osoasă de asanare, în caz de osteită asociată.

Dintre complicațiile severe ale hiperkeratozelor sînt de amintit radiodermitele cronice, rezultate din iradierea incorectă a acestor leziuni (veruci, durioane). Radiodermitele sînt de resortul terapeutic al dermatologilor, dar prin persistența lor, tulburările trofice, complicațiile septice și malignizare vin deseori pentru rezolvare la ortopezi. Tratamentul acestor leziuni este dificil și deseori compromis prin recidive. Simpla excizie largă nu este suficientă, decît în radionecrozele limitate. În majoritatea cazurilor, se recurge la un procedeu de chirurgie plastică cutanată, prin utilizarea lambourilor de piele totală de la distanță: lambou pediculat de la gamba opusă sau lambou tubulat Filatov, de la coapsa opusă. Grefa de piele totală este singura capabilă să suporte presiunile permanente și traumatizante ale staticii. În plus, are un efect trofic binefăcător asupra leziunilor învecinate. În cazurile cînd radionecroza s-a complicat septic cu osteite ale oaselor piciorului, acestea se vor trata prin rezecții sau dezarticulații de necesitate.

F. VERUCA PLANTARĂ

Este un papilom epidermic datorit unui virus filtrant foarte contagios.

Se localizează pe fața plantară a piciorului, unde se înfundă ca un cui în profunzimea tegumentului, spre deosebire de verucile de la mîini, care sînt proeminente. Verucile apar sub punctele de sprijin ale piciorului și sînt, de obicei, multiple. Pot ajunge adesea pînă la 20—50, grupate în jurul unei veruci „mame". Apar mai ales la tineri și, în special, la cei care frecventează băile sau dușurile publice, unde contagiunea este mai curentă.

Aspectul clinic. Veruca se prezintă ca o tumoretă mică, ovalară, bine delimitată și înfundată în derm, din cauza presiunilor plantei pe sol. Este înconjurată de un strat hiperkeratozic,

cornos. Sînt leziuni cu evoluţie torpidă. Devin supărătoare la eforturile de sprijin sau cînd vin în contact cu filete nervoase. În această situaţie, durerile sînt ascuţite şi au caracter nevralgic.

Se pot confunda uşor cu durionul plantar, care comportă alt tratament. Durionul apare ca o masă hiperkeratozică omogenă, de grosimi variabile, care are în interior unul sau mai multe vîrfuri, îndreptate spre capul metatarsianului. În schimb, veruca se prezintă ca o formaţiune deprimată, cu o structură filamentoasă înconjurată de hiperkeratoză marcată şi este mult mai dureroasă decît durionul. Cînd veruca se suprapune unui durion, durerea este mult mai puternică.

Tratamentul este de resortul dermatologiei. Din numeroasele metode propuse sînt de amintit unele posibilităţi terapeutice. Procedeul cel mai simplu, dar contestat de unii terapeuţi ca Degos, Merle D'Aubigné, este radioterapia de contact (2 000—4 000 r.). Aplicată corect evită recidivele şi complicaţiile grave ca radiodermita.

Un procedeu mai utilizat este enuclearea prin electrocoagulare a verucei, urmată de înlăturarea zonei de hiperkeratoză din vecinătate. Prezintă însă unele dezavantaje ce ţin de multiplicitatea leziunilor şi de durata îndelungată a cicatrizării.

În verucile superficiale, electrocoagularea sau cauterizarea chimică, fără enucleare, este suficientă. Recidivele sînt posibile în 3—5%, chiar după un tratament bine aplicat.

Scanned with OKEN Scanner

BOLILE UNGHIILOR

Unghia este o faneră derivată din stratul malpighian al epidermului, cu rol protector pentru extremitatea digitală. După cum se ştie, este constituită dintr-o rădăcină, matricea, ascunsă sub pliul supraunghial şi o lamă cornoasă mai dură, aşezată pe patul unghiei sau stratul malpighian. Creşterea unghiei în lungime este de 4—5 mm pe lună şi este datorită matricei.

Diferite cauze patologice pot produce perturbări în dezvoltarea unghiei :

a) Afecţiuni congenitale ale piciorului şi ale degetelor, în care unghia poate lipsi (anonychia), poate fi redusă (micronyxis) sau se găseşte sub formă de mici resturi (unghia epidermică).

b) Afecţiunile cîştigate ale unghiei, sînt cele mai numeroase.

A. UNGHIA ÎNCARNATĂ SAU ONYXIS LATERAL

Este cea mai frecventă leziune a unghiei, situată exclusiv la nivelul halucelui. Rezultă din pătrunderea marginii unghiei în profunzimea pliului periunghial.

Vîrsta şi sexul nu au nici un rol etiologic. Leziunea poate fi des bilaterală şi simetrică. S-au invocat multiple cauze determinante.

Unghia tinde, prin presiunea încălţămintei strîmte, să se înfunde prin marginile laterale în şanţurile periunghiale, unde se formează un burelet supraunghial. La aceasta, contribuie şi presiunea degetului al II-lea pe haluce, care favorizează producerea bureletului extern, la locul de elecţie a încarnării unghiale (fig. 146).

Dintre cauzele favorizante se cunosc :

Unghia malformată (uneori congenital), unghia tăiată incorect, încălţămintea scurtă şi strîmtă cu toc înalt, halucele mai

Scanned with OKEN Scanner

dezvoltat sau deviat în valgus (fiind astfel mai supus traumatismului încălţămintei).

Ţesuturile afectate de o distrofie, traumatism sau infecţie (tuberculoză, lues, diabet etc.) sînt de asemenea cauze favorizante, în apariţia unghiei încarnate.

În urma înfundării marginii unghiale sub bureletul periunghial extern, se produce o plagă profundă, care se infectează. Plaga infectată este întreţinută de vîrful unghiei, tăiate oblic şi de compresiunea mecanică a încălţămintei şi a degetului al II-lea.

Aspectul clinic. Bolnavul acuză dureri la nivelul halucelui, exagerate la presiune şi mers. La inspecţie, se remarcă pliul periunghial extern inflamat, cu muguri cărnoşi supuraţi. Partea unghiei, tăiată oblic, este situată în profunzimea bureletului şi se prelungeşte cu un pinten care întreţine reacţia inflamatoare.

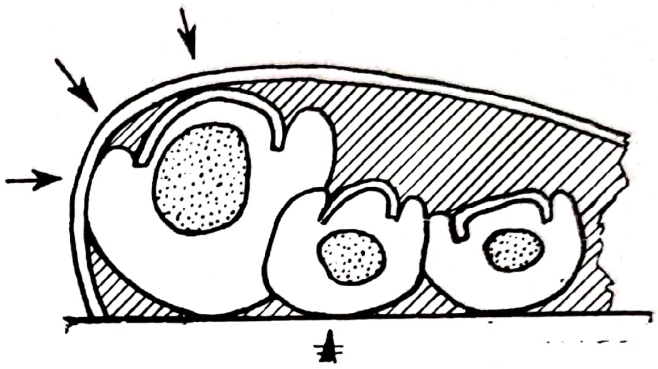

Fig. 146. — Unghia încarnată (mecanism de producere) (Lelièvre).

În evoluţie, apar puseuri supurative, limfangită şi chiar osteita falangei distale. Durerile devin cu timpul insuportabile şi stînjenesc mersul.

Diagnosticul este simplu şi rareori se confundă cu exostoza subunghială. Se impune însă căutarea etiologiei diabetice sau luetice.

Profilaxie şi tratament. Măsurile preventive sînt importante şi constau din îndepărtarea factorilor favorizanţi.

Se va prescrie încălţăminte comodă. Cînd este cazul hallux valgusul va fi corectat operator. Măsura cea mai eficace este însă tăiatul unghiei totdeauna drept.

Tratamentul conservator este rezervat numai cazurilor incipiente şi este favorabil, dacă se respectă măsurile de asepsie, ceea ce nu se aplică, de obicei, în practica curentă. Procedeul cel mai simplu este degajarea cu o spatulă fină a vîrfului unghial vulnerant de sub marginea inflamată şi extirparea urmată de un pansament antiseptic.

Tratamentul chirurgical este mai eficace şi se adresează cazurilor mai vechi, infectate şi rebele la tratamentul conservator.

Altădată se extirpa unghia în totalitate, împreună cu matricea, pentru preîntîmpinarea recidivelor, dar urmările funcţio-

nale şi estetice au fost nemulţumitoare. Acest procedeu rămîne indicat numai în cazurile complicate de osteită falangiană, în care se va face şi rezecţia epifizei osoase.

Actualmente, se preferă excizia economică a unghiei de partea lezată, împreună cu matricea respectivă, urmată de sutură şi pansament antiseptic (fig. 147), (convenabilă în formele nesupurate).

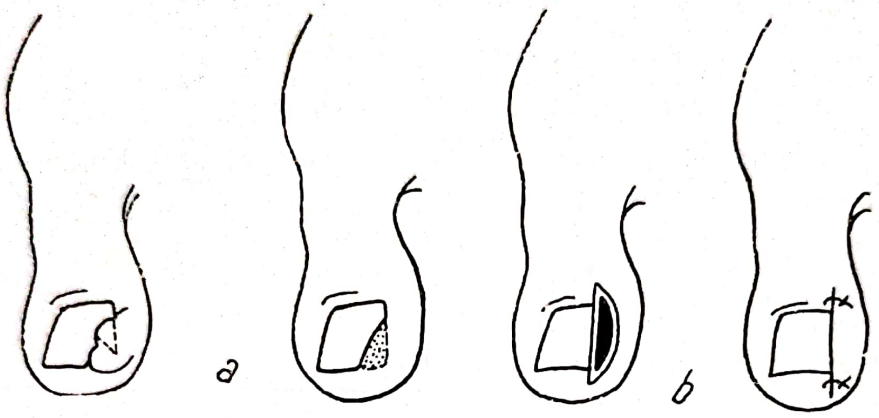

Fig. 147. — Operaţii în unghie încarnată.
a — Tehnică Wallet ; b — Tehnică O'Donoghue.

Heifetz recomandă excizia treimii externe a unghiei şi extirparea matricei, lăsînd plaga nesuturată.

Lelièvre secţionează partea externă a unghiei cu o mică daltă, după care face extragerea segmentului încarnat şi chiuretează delicat matricea corespunzătoare. În faza septică, Wallet recomandă o extirpare cuneiformă cu vîrful proximal, fără să atingă matricea. În orice caz, în complicaţiile septice, matricea nu va fi extirpată, pentru a preveni diseminarea infecţiei.

După operaţie, unghia se reface în 3—4 luni, în care timp se va supraveghea creşterea ei prin tăiere corectă.

B. UNGHIA PLICATURATĂ ÎN OLAN DE ACOPERIŞ

Unghia se deformează uneori în formă de jgheab cu convexitatea dorsal şi cu marginile laterale adînc pătrunse în şanţul periunghial, ceea ce predispune la încarnare (fig. 148 a). Sub plicatura unghiei, în spaţiul rămas decolat, se găsesc resturi cornificate.

Se întîlneşte la adolescenţi cu tulburări trofice locale, sau în caz de osteită hipertrofică a falangei.

Tratamentul va consta în excizia convexităţii unghiei cu freza electrică sau bisturiul. În faze mai avansate se va rezeca suprafaţa convexă a falangei după extirparea unghiei.

Scanned with OKEN Scanner

C. ONYCHOGRIPHOZA

Constă dintr-o hipertrofie şi incurvaţie unghială, de obicei, localizată la haluce.

Are un aspect de gheară grosolană, formată din straturi cornificate, suprapuse, de culoare închisă (fig. 148 b).

În evoluţie, această unghie devine monstruoasă, se decolează treptat şi sub ea, apar depozite fibroase şi sebacee. Este o formaţiune inestetică şi supărătoare, prin faptul că împiedică purtarea unei încălţăminte normale. Uneori, degetul se infectează, jenînd şi mai mult bolnavul.

Originea acestei malformaţii nu este încă clară. Se crede că unghia se dezvoltă anarhic datorită unui traumatism sau unei tulburări trofice la nivelul matricei.

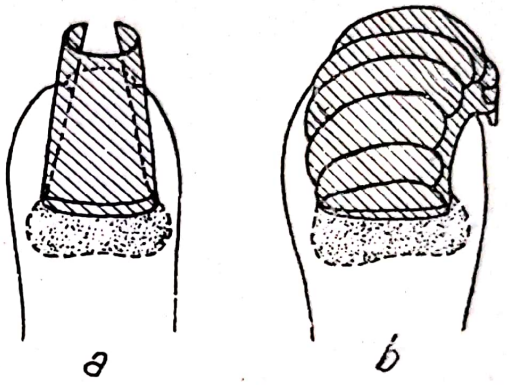

Fig. 148.
a — Unghie plicaturată. b — Onychogryphoză (Wallet).

Tratamentul, în formele moderate, constă dintr-o modelare periodică a unghiei cu freza electrică sau pila.

Remediul, în cazurile foarte avansate, pentru prevenirea recidivei constă în extirparea totală, împreună cu matricea.

În caz de recidivă este indicată şi extirparea falangei subiacente pentru obţinerea unui bont digital mai bine suportat.

D. ONYCHAUSIS

Este o afecţiune trofică rară ca şi onychogriphoza. Se caracterizează printr-o îngroşare regulată a unghiei, prin straturi suprapuse, ajungînd pînă la 1 cm grosime.

De obicei, apare după microtraumatisme repetate ale degetelor în interiorul încălţămintei.

Tratamentul este asemănător celui din onychogriphoză.

Se mai întîlnesc şi alte distrofii de creştere ca onycholiza, de cauză posibil traumatică, care duce la pierderea spontană a unghiei sau leuconychia striată, caracterizată prin dungi albicioase, paralele, situate la marginea liberă a unghiei.

E. HEMATOMUL SUBUNGHIAL

Se produce după un traumatism puternic al unghiei, de-obicei a halucelui, care este mai expusă uneori, însoţită de fractura falangei.

Scanned with OKEN Scanner

Colecția sanguină decolează dermul subunghial și depășește cîteodată, marginile patului unghial. În urma unei soluții de continuitate a pielii, hematomul se poate infecta, ducînd la complicații, dintre care, excepțional și tetanosul.

Tratamentul constă, în cazurile simple, într-un foraj al unghiei în 2 puncte, cu o freză fină, fapt care este suficient pentru evacuarea hematomului, care devine dureros și amenință să se infecteze (Wallet). Dacă hematomul s-a infectat, se face drenarea largă, prin extirparea unghiei.

Se va face sistematic sero- și vaccinoterapia antitetanică.

F. EXOSTOZA SUBUNGHIALĂ

De obicei, este localizată la halucele adulților tineri sub forma unei tumorete benigne, osteo- sau fibrocartilaginoasă, implantată pe fața dorsală a falangetei. Wallet o descrie ca un condrom pediculat la falangă.

Microtraumatismele exercitate asupra periostului local ar declanșa apariția formațiunii.

Bolnavul acuză dureri la nivelul unghiei, care este ridicată de o mică tumoretă rotundă, dură și fixată în țesutul subunghial. Deseori depășește marginea liberă a unghiei, ca o proeminență, acoperită de un epiderm subțiat sau ulcerat.

Radiografia arată o excrescență exostozică, fixată de fața dorsală a falangei, de formă rotunjită, sau cu spiculi neregulați.

Se poate confunda cu durionul subunghial produs de o încălțăminte prea scurtă, cu un vechi hematom subunghial sau cu o unghie încarnată.

În unele cazuri, exostoza lateral situată favorizează apariția unghiei încarnate.

Tratamentul este numai chirurgical și constă din extirparea economică a unghiei, urmată de rezecția tumoretei în întregime.

Cînd nu sînt motive de ordin estetic, este preferabil să se facă rezecția extremității distale a falangei, concomitent cu tumoarea.

G. TUMORI ALE UNGHIEI

Acestea se întîlnesc excepțional. Tumorile glomice subunghiale sînt tumori benigne, de dimensiuni reduse și vizibile prin transparența unghiei, descrise de Masson, sub numele de angioneuromiom benign.

Alte formațiuni tumorale sînt reprezentate de : papiloame, fibroame, angioame și tumorile Koenen. Acestea din urmă se

Scanned with OKEN Scanner

observă în cadrul unei displazii (boala Pringle). Se prezintă sub forma unor mici proliferări cărnoase, pornite din țesutul periunghial, care împing și deformează unghia.

Dintre tumorile maligne se citează epitelioamele, nevocarcinoamele sau sarcoamele.

Tratamentul tumorilor constă numai în exereza chirurgicală largă. În cazurile maligne, se face amputația degetului.

H. ONYCOMICOZELE

Sînt produse de aceleași ciuperci ca și epidermofiția interdigitală, cu care pot coexista. Ciuperca se localizează pe marginile libere ale unghiei, progresînd spre matrice și țesutul subunghial. Unghia se alterează, se destramă și cade.

Tratamentul constă din antifungice, aplicații de lugol sau, la nevoie, excizia unghiei.

Scanned with OKEN Scanner

TRAUMATISMELE GLEZNEI ŞI PICIORULUI

ENTORSELE PICIORULUI

Entorsele piciorului sînt foarte frecvent întîlnite în practică şi dau cele mai multe suferinţe dacă nu au fost corect tratate. Ele se produc printr-o mişcare de adducţie-abducţie sau flexie-extensie forţată a piciorului.

În mişcarea de inversiune (adducţie-supinaţie) forţată a piciorului, cu ocazia unui pas greşit sau în cădere, piciorul este dus în supinaţie accentuată şi ligamentele articulaţiei astragalo-calcaneene se destind sau se rup. Dacă traumatismul continuă, atunci ligamentele peroneo-astragalian şi peroneo-calcaneean se deşiră sau se rup şi odată cu ele sînt lezate şi ligamentele dorsale : astragalo-scafoidian şi calcaneo-cuboidian.

Mişcarea de eversiune (abducţie-pronaţie) forţată destinde sau rupe ligamentele tibio-astragaliene.

Din punct de vedere fiziopatologic, substratului anatomic lezional îi corespunde un sindrom funcţional întrutotul asemănător unei inflamaţii aseptice. Această situaţie se explică prin faptul că ligamentele sînt bogat inervate, adevărate organe senzoriale ale articulaţiilor şi de la acest nivel pleacă o seamă de stimuli nocivi cu consecinţe vasomotorii.

Primul efect al iritaţiei cauzale este creşterea metabolismului local care determină o hiperemie activă ce se traduce clinic prin *rubor* şi *calor*. Dar metabolismul local este atît de intens, încît, cu toată hiperemia, nu poate fi asigurat aportul de oxigen necesar ca procesele de degradare metabolică să ajungă la stadiul de bioxid de carbon, apă şi uree. Din cauza scindării incomplete a moleculelor de proteine, glucide şi lipide, rezultă un număr crescut de metaboliţi intermediari şi ca atare presiunea osmotică trece de la 0,55—0,58 la 0,6—0,8 sau chiar 1,4. Această hipertonie osmotică provoacă o chemare de lichide în spaţiul intercelular, de unde aspectul de *tumor*. Prezenţa în

Scanned with OKEN Scanner

număr crescut a ionilor de hidrogen liberi creşte aciditatea locală, ceea ce produce *dolor*, al patrulea element al inflamaţiei aseptice din cadrul entorsei. Hiperaciditatea modifică permeabilitatea capilară şi favorizează trecerea lichidelor sanguine în spaţiul intercelular, producîndu-se o hemoconcentraţie cu creşterea vîscozităţii sîngelui. Vîscozitatea crescută a sîngelui aso-

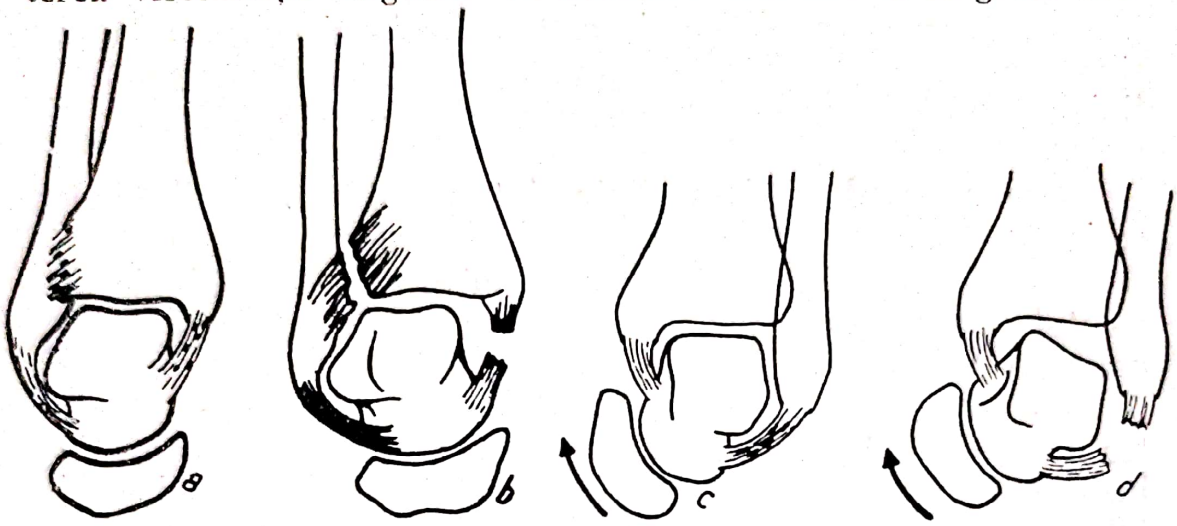

Fig. 149 — Entorse.
a, b — entorsă prin eversiune ; c, d — entorsă prin inversiune.

ciată cu atonia şi dilatarea capilarelor antrenează o încetinire circulatoare locală şi astfel hiperemiei active iniţiale i se substituie o stare de congestie pasivă cu acidoză, care accentuează durerea şi contribuie la producerea osteoporozei Sudeck-Leriche, dacă acest reflex vascular nu este interceptat.

Examenul clinic. În momentul accidentului, bolnavul acuză o durere vie la nivelul articulaţiei urmată de o impotenţă funcţională. Îndată apare o tumefiere locală, uneori cu hemartroză şi cu echimoză întinsă.

În entorsa tibio-tarsiană prin inversiunea piciorului (fig. 149 c, d), cea mai frecventă, semnele clinice predomină pe faţa externă a gleznei. La acest nivel tumefacţia este evidentă iar echimoza se întinde dedesubt şi înaintea maleolei peroniere. La palpare se găsesc puncte dureroase în dreptul articulaţiei tibioperoniere inferioare şi mai ales sub vîrful şi înaintea maleolei externe. Mişcarea de adducţie a piciorului redeşteaptă durerea la vîrful maleolei externe.

În entorsa tibio-tarsiană prin eversiunea piciorului (fig. 149 a, b), aceleaşi semne se găsesc pe faţa internă a gleznei. Durerea la presiune se găseşte într-un punct situat dedesubtul şi înapoia maleolei tibiale. Mişcările de abducţie redeşteaptă durerea în punctul amintit. Cînd prin mişcarea de abducţie ligamentul lateral intern este rupt sau smuls şi o dată cu el

și ligamentul tibio-peronier anterior, rezultă o leziune gravă, un diastazis între tibie și peroneu, iar astragalul este deplasat în afară ; leziunea apare evidentă la radiografie.

În *entorsele subastragaliene,* tumefierea ca și durerea sînt mai jos situate, submaleolar, iar supinația piciorului este dureroasă.

În *entorsele medio-tarsiene,* tumefacția și durerea la presiune se găsesc pe fața dorsală a piciorului, în dreptul interliniei Chopart. Mișcarea de volutație a antepiciorului este dureroasă.

Din punct de vedere clinic și terapeutic este util să deosebim în cadrul entorselor două grade de lezări :

— *entorsele ușoare,* la care numai o parte din fibrele ligamentului sînt întinse sau deșirate, dar la care stabilitatea articulară este păstrată și deci funcția articulară este normală ;

— *rupturile sau smulgerile ligamentare,* la care integritatea ligamentului nu mai este păstrată și care se însoțesc de o luxație pasageră în momentul accidentului și la care instabilitatea articulară este evidentă clinic și radiologic.

Din punct de vedere clinic, în mișcarea de inversiune a piciorului, marginea externă a astragalului se depărtează de maleola peronieră și între acestea se formează un spațiu care poate fi apreciat prin palpare.

Această diferențiere a entorselor după gradul lezării ligamentare are o importanță practică deosebită, căci ele comportă atitudini terapeutice diferite. Ignorarea leziunilor ligamentare grave și tratarea lor ca entorse simple constituie o cauză de infirmitate funcțională ulterioară.

Diagnosticul pozitiv de entorsă se pune în prezența semnelor amintite. Diagnosticul diferențial cu *fracturile parcelare* se face pe baza sediului osos al durerii, în vreme ce în entorse durerea este la nivelul ligamentului.

Diastazisul tibio-peronier se evidențiază radiologic, iar clinic prin cercetarea balotării astragalului în mișcarea de adducție, piciorul fiind în unghi drept pe gambă. În toate căzurile, examenul radiologic trebuie făcut pentru a nu ignora existența unei fracturi.

Tratament. În entorsele ușoare la care simptomatologia este determinată de întinderea sau ruperea unora din fibrele ligamentului și la care stabilitatea articulară este păstrată, infiltrația cu novocaină la locul durerii și aplicarea unei fești elastice petrecută în jurul gleznei în forma cifrei 8 sînt suficiente ; în general leziunea se cicatrizează în două săptămîni. Infiltrația

Scanned with OKEN Scanner

cu soluţie de novocainã 1% sau xilinã se face cu un ac subţire, cu care mai întîi se injectează tegumentele făcînd un buton intradermic. Apoi, ligamentul este infiltrat foarte lent, pînă se obţine o suprimare totală a durerilor la orice presiune sau mişcare, accidentatul putînd relua mersul imediat. Pentru a preveni dezvoltarea reacţiei inflamatoare nespecifice, care poate lăsa după ea un edem cronic al gleznei, se pot asocia infiltraţii cu hidrocortizon, hialuronidază sau α-chemotripsină în locurile dureroase, şedinţe de ultrascurte, curenţi de joasă frecvenţă sau ultrasunete.

Un mijloc rapid şi nedureros de a intercepta reflexul vascular îl constituie radioterapia funcţională (Didiée) ; în acest scop se recomandă una sau două şedinţe de roentgenterapie a 50 r. fiecare. Faşa elastică se menţine 10 zile, dar dacă edemul persistă, se înlocuieşte cu o gleznieră care se poartă cîteva săptămîni.

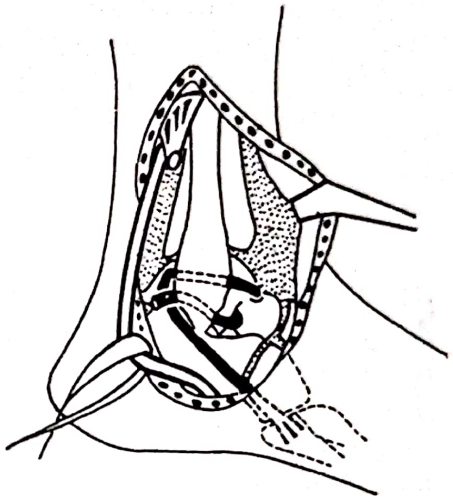

Fig. 150. — Refacerea ligamentului lateral extern (Watson-Jones).

Cînd ligamentele laterale au fost rupte sau smulse la nivelul inserţiilor, ceea ce face ca articulaţia tibio-astragaliană să fie instabilă, simpla imobilizare cu o faşă elastică nu mai este suficientă. Glezna trebuie imobilizată într-un aparat gipsat gambier de mers pînă la cicatrizarea ligamentelor, în medie 4—6 săptămîni, deoarece ligamentele se refac greu. Lipsa tratamentului sau tratamentul necorespunzător la entorselor lasă sechele durabile.

În *sechelele uşoare,* insuficienţa ligamentară poate fi compensată printr-o dezvoltare a musculaturii. În acest scop, şedinţele de electroterapie galvano-faradică ca şi curenţii diadinamici, hidrokinetoterapia, ultrasunetele, aduc o îmbunătăţire a nutriţiei muşchilor şi îi tonifică.

Laxitatea articulară reziduală produce o instabilitate şi nesiguranţă la mers şi generează entorse cu repetiţie. În astfel de situaţii, orice alt mijloc de contenţie nu este suficient şi doar refacerea chirurgicală a ligamentului rupt poate îmbunătăţi starea funcţională a piciorului. Pentru refacerea ligamentului lateral extern al articulaţiei gleznei (tibio-astragaliene) plastia cu tendonul scurtului peronier lateral (Watson Jones) dă rezultatele cele mai bune (fig. 150).

Scanned with OKEN Scanner

LUXAȚIILE PICIORULUI

A. LUXAȚIA TIBIO-ASTRAGALIANĂ

Astragalul este puternic menținut în scoaba tibio-peronieră prin ligamentele tibio-calcaneene și peroneo-calcaneene, în afară de ligamentele proprii tibio- și peroneo-astragaliene. Aceasta face ca rareori astragalul, cu întreg piciorul după el, să se luxeze din scoaba tibio-peronieră fără să se fi produs și fractura concomitentă a unuia din componentele osoase, maleolele sau marginile pilonului tibial.

În caz de fractură, luxația astragalului este o urmare a deplasării acesteia și pentru acest motiv, în capitolul de față, nu vom avea în vedere decît luxațiile pure, neînsoțite de fracturi.

Mecanism de producere. Luxația tibio-astragaliană se produce în urma unei mișcări violente de rotație internă sau externă combinată cu mișcări forțate de abducție sau extensie. Adesea o anomalie a articulației favorizează producerea luxației. În unele cazuri, luxația tibio-astragaliană se produce printr-un mecanism de inversiune forțată a piciorului, ca în cazul luxației izolate a astragalului.

Examenul clinic. Pot exista 4 varietăți de luxații tibio-tarsiene.

a) *Luxația posterioară* se însoțește de o deformare accentuată a piciorului. Partea anterioară a piciorului este scurtată, iar pe fața dorsală se observă o ridicătură accentuată, reprezentată de marginea anterioară a tibiei. Porțiunea calcaneeană a piciorului este alungită și bine evidențiată, ceea ce face ca tendonul ahilian să descrie o concavitate accentuată ; tumefierea regiunii se produce repede, ștergînd reliefurile osoase.

Radiografia din față arată o lărgire a scoabei bimaleolare, iar cea din profil arată deplasarea corpului astragalului înapoia marginii posterioare a tibiei (fig. 151 b).

b) *Luxația anterioară* este excepțională și tabloul clinic este invers ca în luxația posterioară. Partea anterioară a piciorului apare alungită și în echin iar regiunea calcaneeană ștearsă. Tegumentele de pe fața dorsală sînt întinse, lucioase, și adesea sfîșiate cînd luxația este deschisă (fig. 151 a).

c) *Luxația internă* pote fi favorizată de o maleolă peronieră malformată, redusă ca înălțime. Piciorul în totalitate este deplasat înăuntru, iar vîrful maleolei peroniere proemină sub tegumente, pe care uneori le poate ulcera. Prin palpare se simte vîrful maleolei peroniere și scoaba tibio-peronieră goală, iar

Scanned with OKEN Scanner

la partea internă a piciorului se palpează faţa superioară a astragalului luxat.

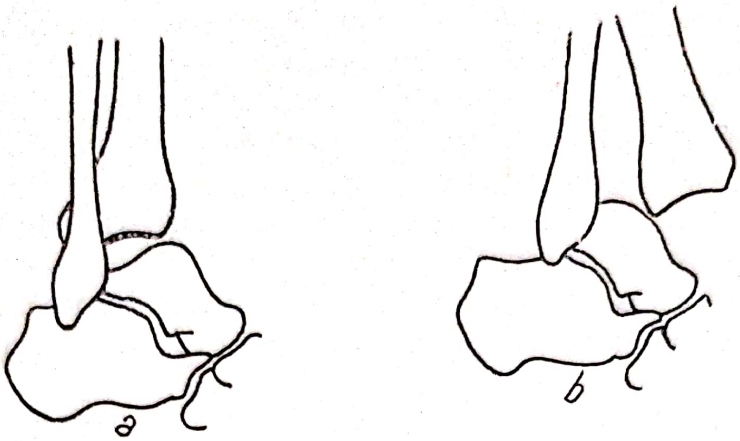

Fig. 151. — Luxaţie tibiotarsiană
a — anterioară ; b— posterioară.

d) *Luxaţia externă* realizează aspectul clinic invers luxaţiei interne. Piciorul este deplasat în afară şi uneori este în abducţie iar vîrful rotat extern (fig. 152).

Fig. 152. — Fractură de maleolă peronieră cu luxaţie externă a piciorului.

Evoluţia acestor luxaţii poate fi complicată imediat prin distrucţiile cutanate de care se însoţesc, precum şi de nereducerea luxaţiei datorită unui fragment osos smuls sau întreruperii unui tendon periarticular. Mai tîrziu se poate instala o entorsă

Scanned with OKEN Scanner

cu repetiţie sau o reluxare, ca urmare a unei imobilizări insuficiente sau artroza tibio-astragaliană.

Tratament. Reducerea luxaţiei trebuie efectuată imediat, sub anestezie, căci tegumentele sînt expuse lezării.

Luxaţiile se reduc dacă se aşază gamba în flexiune şi se exercită o tracţiune în axul membrului, urmată de împingerea întregului picior în sensul invers al deplasării.

În luxaţia posterioară se efectuează mişcarea de „scoatere a cismei", în vreme ce în luxaţia anterioară se plasează piciorul în flexiune dorsală accentuată şi apoi, apăsînd pe antepicior se imprimă o mişcare către înapoi, căutînd să se repună astragalul la loc.

Luxaţiile laterale se reduc prin tracţiunea piciorului în axul gambei şi împingerea lui în sensul opus deplasării, genunchiul fiind flectat.

În cazurile dificile, tracţiunea trebuie să fie efectuată prin intermediul unei broşe trecute prin calcaneu şi cînd nu se reuşeşte, din cauzele amintite, reducerea sîngerîndă constituie singura soluţie.

După reducerea luxaţiei, se imobilizează piciorul şi gamba într-un aparat gipsat pentru o lună, după care se va aplica tratamentul fizioterapic de recuperare.

În cazurile vechi, reducerea-artrodeză tibio-talică constituie remediul cel mai sigur.

B. LUXAŢIA TOTALĂ A ASTRAGALULUI

Luxaţia totală a astragalului, sau „enuclearea", cum o denumeşte Broca, este excepţional de rară, dat fiind faptul că osul este bine solidarizat prin ligamente puternice de calcaneu, scafoid şi scoaba tibio-peronieră.

Mecanism de producere. Cînd la o mişcare violentă de flexiune plantară se asociază şi inversiunea piciorului (adducţie şi supinaţie) atunci ligamentul lateral extern şi ligamentul interosos se rup şi marginea anterioară a tibiei lunecă înapoia scripetelui astragalian. Cînd piciorul revine din flexiunea plantară accentuată, astragalul, rotat de 90° în jurul axei sale verticale şi de 90° în jurul axei corpului, este expulzat din scoaba tibioperonieră pe faţa dorsală şi externă a piciorului şi calcaneul vine să-i ia locul sub pilonul tibio-peronier. Adesea tegumentele sînt deşirate şi astragalul iese afară prin plagă.

Examenul clinic. În luxaţia închisă, piciorul prezintă reliefurile maleolare şi tendonul ahilian estompate, iar pe faţa dorsală, înaintea pilonului tibial, o enormă ridicătură osoasă, foarte dureroasă, corespunzînd astragalului luxat.

Scanned with OKEN Scanner

Prin palpare, se identifică capul astragalului, care priveşte înăuntru iar înaintea maleolei externe se găseşte corpul osului, a cărui suprafaţă inferioară priveşte către oasele gambei.

Tegumentele din dreptul osului luxat sînt lezate, frecvent ele sînt dilacerate, constituind o plagă întinsă prin care iese capul, gîtul sau totalitatea astragalului. Uneori astragalul este expulzat ca un sîmbure de cireaşă prin plaga tegumentară şi este găsit în încălţăminte.

Prin ruperea tuturor conexiunilor ligamentare, astragalul este total izolat din punct de vedere vascular şi ca atare necroza *ischemică* constituie o complicaţie care trebuie să fie mereu prezentă în mintea chirurgului. De asemenea, nereductibilitatea luxaţiei, din cauza încarcerării astragalului în scoaba tibio-peronieră, a unui tendon sau fragment osos smuls constituie o altă complicaţie imediată a acestor luxaţii.

Tîrziu, ca urmare a luxaţiei şi a necrozei ischemice, se poate instala o artroză secundară dureroasă.

Tratament. Reducerea luxaţiei trebuie efectuată în mare urgenţă din cauza iminenţei leziunilor părţilor moi, în cazul luxaţiei închise, sau al prezenţei acestor leziuni, în cazul luxaţiei deschise.

Rotaţia în dublu sens a astragalului şi angrenarea acestuia cu calcaneul constituie dificultăţi serioase în calea reducerii. Pentru a înlesni reducerea, în primul rînd trebuie să se obţină deschiderea spaţiului dintre scoaba tibio-peronieră şi calcaneu, iar manevrele trebuie să urmeze în sens invers drumul parcurs de luxaţie. De aceea un ajutor menţine piciorul în flexiune plantară şi inversiune forţată, în vreme ce chirurgul, prin manevre externe manuale, încearcă să împingă cu policele corpul astragalului către înăuntru şi înapoi, corijînd totodată şi rotaţia în axul longitudinal al osului.

Cînd repunerea nu reuşeşte, se încearcă o tracţiune prin calcaneu şi tibie în sens divergent şi se reiau manevrele. Dacă nu se reuşeşte, se face reducere sîngerîndă pe cale antero-externă, asociată uneori cu artrodeza tibio-tarsiană, operaţie stabilizantă şi profilactică.

După reducere se imobilizează într-un aparat gipsat cu piciorul la unghi drept, iar mersul nu trebuie reluat prea devreme. Cînd radiografic se constată semne de necroză ischemică, imobilizarea trebuie prelungită pînă ce revascularizarea osului este aproape completă (Watson Jones).

În privinţa astragalectomiei, trebuie arătat că rezultatele acesteia sînt mult mai rele decît s-a crezut altădată şi de aceea ea nu mai trebuie practicată. Chiar dacă se instalează o

Scanned with OKEN Scanner

artroză secundară, artrodeza tibio-astragaliană simplă sau asociată cu una subastragaliană dă rezultate mai bune decît astragalectomia.

C. LUXAȚIA SUBASTRAGALIANĂ

În aceste cazuri, astragalul rămînînd cuprins în scoaba tibio-peronieră, restul piciorului se luxează de obicei înăuntru.

Mecanism de producere. Luxația se produce printr-o mișcare violentă de flexie plantară și inversiune a piciorului (adducție combinată cu supinație). Consecutiv, ligamentele peroneo-astragaliene și astragalo-calcaneene, precum și ligamentul interosos astragalo-calcanean se rup, iar articulația subastragaliană se deschide complet în afară și calcaneul cu restul piciorului se deplasează înăuntru și se înclină, sprijinindu-se cu fața sa externă pe sol (fig. 153 a). Scafoidul, urmînd mișcarea piciorului se înclină înăuntru și descoperă din ce în ce mai mult fața articulară a capului astragalului.

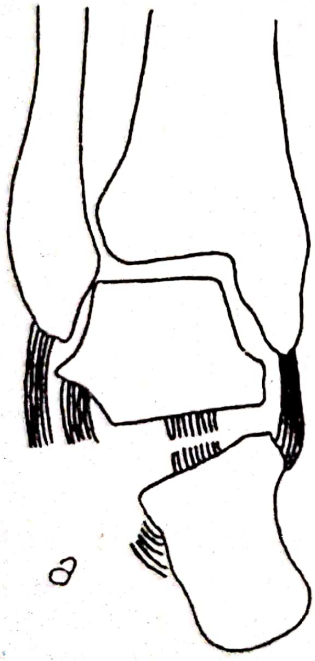

Fig. 153. — Luxație subastragaliană internă.

Din cauza faptului că astragalul nu mai este contrabalansat de restul piciorului și sub acțiunea elasticității scoabei tibioperoniere, corpul astragalului se înclină în flexiune plan-

Scanned with OKEN Scanner

tară, în poziţie de echin. Această noţiune trebuie reţinută căci ea are mare importanţă atunci cînd trebuie efectuată manevra de reducere a luxaţiei. Ligamentul inelar anterior al gleznei se poate insinua între corpul astragalului şi scafoidul deplasat, constituind o cauză de nereductibilitate a luxaţiei.

Examenul clinic. Piciorul este puternic supinat, planta privind înăuntru, iar calcaneul culcat pe faţa sa externă. Marginea anterioară a tibiei, prelungită, cade în afara marginii externe a piciorului.

La palpare se simte cu uşurinţă maleola peronieră, care ridică puternic tegumentele (fig. 153 b), în vreme ce maleola internă se palpează cu foarte mare dificultate. Deplasarea scafoidului se palpează uşor pe marginea internă a piciorului şi înapoia lui se constată o depresiune reprezentînd suprafaţa articulară.

Luxaţia subastragaliană externă este mai puţin obişnuită şi pentru producerea ei trebuie ca ligamentele astragalo-scafoidian şi calcaneo-scafoidian, precum şi puternicul ligament interosos să se rupă. Ca urmare, piciorul basculează în afară, planta este răsucită în pronaţie, calcaneul este înclinat în valg iar scafoidul deplasat antrenează şi tendonul gambierului anterior care se aşază pe faţa externă a capului astragalului, producînd nereductibilitatea luxaţiei.

Maleola internă proemină exagerat sub tegumente şi poate fi palpată pe toată întinderea ei, în vreme ce maleola peronieră se simte cu mare dificultate. Marginea internă a tibiei, prelungită, cade înăuntru marginii interne a piciorului.

Luxaţia subastragaliană înapoi se caracterizează prin poziţia în extensie a piciorului (flexie plantară), cu scurtarea antepiciorului şi exagerarea reliefului tendonului ahilian. Palparea pe faţa dorsală a piciorului pune în evidenţă capul astragalului care proemină (fig. 154 a).

Luxaţia subastragaliană înainte apare excepţional şi survine după o cădere pe călcîi. Piciorul se găseşte în poziţie de flexiune dorsală, antepiciorul pare alungit iar regiunea calcaneană şi ahiliană ştearsă (fig. 154 b). Palparea suprafeţei dorsale a piciorului evidenţiază deplasarea scafoidului care proemină sub tegumente, iar înapoia acestuia se constată o depresiune evidentă care îl separă de astragal.

Aceste luxaţii subastragaliene în plan antero-posterior sînt excepţional întîlnite.

Complicaţii. Deschiderea luxaţiei se poate produce în momentul traumatismului, dar ea poate fi şi secundară, prin compresiune asupra tegumentelor, atunci cînd luxaţia nu a fost redusă imediat.

Scanned with OKEN Scanner

Leziunile vasculo-nervoase pot de asemenea complica evoluţia acestor luxaţii, precum şi interpoziţia unor fragmente osoase smulse sau a unor tendoane, care fac luxaţia ireductibilă.

Radiografia este necesară pentru precizarea diagnosticului.

Tratament. Aşa cum s-a mai amintit, reducerea luxaţiei trebuie efectuată cît mai curînd, sub anestezie generală sau rahidiană ; membrul va fi aşezat cu gamba în flexiune.

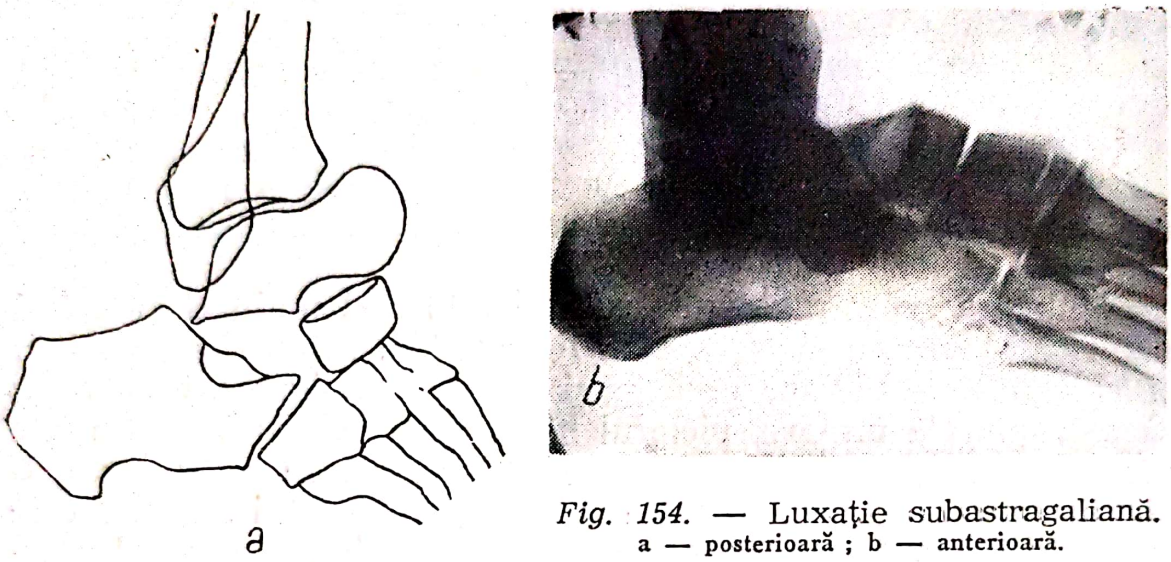

Fig. 154. — Luxaţie subastragaliană.
a — posterioară ; b — anterioară.

Pentru reducerea luxaţiei interne piciorul trebuie ţinut în flexiune plantară şi numai după aceea se face o tracţiune în axul gambei, apucînd călcîiul şi efectuînd mişcarea de descălţare a cismei ; apoi se execută abducţia şi eversiunea care reduc deplasarea. Reducerea este de obicei stabilă.

În celelalte varietăţi de luxaţii, după efectuarea tracţiunii în axul gambei, se imprimă piciorului o mişcare în sens invers deplasării.

Dacă o interpoziţie tendinoasă sau ligamentară face reducerea imposibilă este necesar, printr-o incizie la nivelul capului astragalului, să se înlăture obstacolul (Böhler).

După reducere se imobilizează într-un aparat gipsat de mers, cu piciorul în unghi drept, pentru o perioadă de 4—6 săptămîni, după care se va institui un tratament de recuperare funcţională.

În cazurile în care după luxaţie se instalează o artroză, fixarea prin artrodeză este metoda cea mai indicată.

D. LUXAŢIILE MEDIO-TARSIENE

Luxaţiile medio-tarsiene se produc la nivelul interliniei Chopart. Ele pot fi totale, cînd tarsul anterior pierde contactul cu tarsul posterior şi parţiale, cînd numai o parte a interliniei

Scanned with OKEN Scanner

Chopart este interesată. Denumirea luxației este dată de direcția deplasării tarsului anterior.

Mecanismul de producere. Luxațiile medio-tarsiene se produc rareori în urma unei acțiuni *directe* a traumatismului care produce turtirea bolții și dezinserția ligamentelor și tendoanelor, permițînd producerea luxației ; de obicei ele se produc printr-un mecanism *indirect,* prin căderi pe vîrful piciorului sau răsuciri, piciorul fiind fixat.

În mișcarea de hiperflexie plantară astragalul are tendința să se enucleeze și capul său basculează înainte și în sus, rupînd ligamentele și capsula dorsală scafo-astragaliană. Scafoidul și cuboidul se deplasează spre plantă, sub astragal și apofiza anterioară a calcaneului, producînd luxația plantară totală.

Cînd capul astragalului basculează înainte și în jos, el forțează ligamentul calcaneo-scafoidian pe care-l rupe. Scafoidul și cuboidul se deplasează dorsal și încalecă peste astragal și calcaneu, producînd luxația dorsală totală.

Luxațiile parțiale se produc printr-o mișcare de flexie plantară, la care se asociază o răsucire forțată a piciorului. În aceste luxații parțiale, deplasarea osoasă se face într-o porțiune a interliniei Chopart, cel mai frecvent între astragal și scafoid. În urma acestei exagerări a inversiunii piciorului și cînd ligamentele tibio-peroneo-calcaneene rezistă, scafoidul se luxează pe fața dorsală a piciorului (luxația dorsală parțială) sau spre plantă (luxația plantară parțială).

Examenul clinic. Luxațiile totale. Oricare ar fi tipul luxației, piciorul este deformat, scurtat, cu impotență funcțională totală și dureri spontane intense. Obișnuit se constată o contractură musculară reflexă, care imobilizează bolta plantară.

Luxația plantară se însoțește de o deformare globuloasă a piciorului, determinată de proeminența pe fața dorsală a astragalului și calcaneului. La palpare se simte relieful capului astragalului ca treapta unei scări. Deplasarea plantară a antepiciorului șterge bolta longitudinală, scobitura acesteia putînd fi înlocuită cu o convexitate, iar la palpare se poate simți ridicătura formată de scafoid și cuboid.

Piciorul este scurtat și din cauza asocierii deplasărilor laterale el este deformat în baionetă.

Prin întinderea tendoanelor extensoare de către capul astragalului care proemină pe fața dorsală a piciorului, degetele sînt retractate dorsal în formă de gheară.

Plantograma este asemănătoare cu aceea a unui picior plat, însă fără prezența amprentelor digitale.

Mișcările de adducție și răsucire sînt imposibile.

Scanned with OKEN Scanner

Luxația dorsală determină o deformație în sens invers a piciorului. Pe lîngă aspectul globulos și scurtarea piciorului, pe fața dorsală se palpează scafoidul și cuboidul, care proemină, iar bolta piciorului este deosebit de arcuită.

Cînd se asociază și deplasări laterale, piciorul este deformat în baionetă și pe marginea internă se poate simți ridicătura scafoidiană, în caz de deplasare internă, sau ridicătura cuboidului pe marginea laterală a piciorului, cînd deplasarea este externă.

Luxațiile parțiale. Tabloul clinic este mai puțin accentuat decît în cazul luxațiilor totale. Piciorul este răsucit în supinație accentuată și pe marginea internă se găsește o unghiulare care privește cu sinusul înăuntru și în sus.

Mișcările în articulația medio-tarsiană sînt dureroase și imposibile.

În luxația plantară, capul astragalului proemină pe fața dorsală, bolta longitudinală este ștearsă și scurtarea antepiciorului este evidentă.

În luxația dorsală, scafoidul proemină pe fața dorsală a piciorului, iar bolta piciorului este foarte accentuată.

În cazul luxațiilor medio-tarsiene totale sau parțiale trebuie să se cerceteze sensibilitatea piciorului, căci adesea ele se asociază cu leziuni ale nervilor plantari interni sau externi, producînd o anestezie a degetelor și o paralizie a mușchilor interosoși și lombricali cu deformarea secundară în gheară a degetelor.

Radiografia este indispensabilă pentru a stabili diagnosticul și varietatea luxației, îndepărtînd celelalte forme de luxații cu care se poate confunda (luxația subastragaliană posterioară, luxația tarso-metatarsiană, luxația astragalului înainte) sau fractura de calcaneu, care poate produce, de asemenea, un picior plat.

Tratament. Reducerea luxației trebuie să se facă mai înainte de apariția edemului și totdeauna cu o bună anestezie.

Pentru a obține reducerea trebuie să se exercite o tracțiune pe antepicior, necesară reducerii încălecării, și apoi cu degetele se imprimă antepiciorului o mișcare în sens opus deplasării.

În caz că reducerea eșuează, din cauza interpoziției tendinoase, se indică reducerea sîngerîndă.

După reducere, se face imobilizarea în aparat gipsat, pentru 3 săptămîni în cazurile simple, și 4—6 săptămîni în cazurile asociate cu smulgeri osoase.

În luxațiile vechi ca și în cele la care după reducere persistă durerea sau s-a instalat artroza, este indicată artrodeza medio-tarsiană.

Scanned with OKEN Scanner

E. LUXAȚIILE METATARSIENELOR

Luxațiile la nivelul articulației Lisfranc sînt mult mai rare, fapt explicat prin complexitatea și soliditatea acestei articulații.

Luxațiile metatarsienelor pot interesa totalitatea acestora sau numai unul sau mai multe dintre ele, deplasarea putîndu-se face în afară, dorsal, plantar sau înăuntru.

Ele se produc în urma căderilor pe un teren accidentat și, ceea ce este important pentru varietatea de luxație, este locul de aplicare a forței traumatice și direcția ei de acțiune.

Luxații totale ale metatarsienelor. 1. *Luxații în același sens.* În peste 50% din cazuri, metatarsienele se luxează în afară și dorsal : varietatea dorsolaterală externă. Această varietate este produsă în condițiile cînd traumatismul își are punctul de aplicare pe partea internă a primului metatarsian (fig. 155 a).

Piciorul este tumefiat, cu echimoză pe fața dorsală, dureros și cu impotență funcțională totală. Diametrul transversal apare mărit, în vreme ce lungimea sa este mai mică de partea sănătoasă.

Bolta longitudinală este ștearsă, iar pe fața dorsală a piciorului se observă și se palpează baza metatarsienelor deplasate (fig. 156 a). Pe marginea externă se observă ridicătura accentuată a bazei metatarsianului al V-lea, iar pe marginea internă, se constată o depresiune înaintea primului cuneiform.

Luxația dorsală simplă Robert Smith este excepțională ; ea se însoțește de picior plat convex.

2. *Luxații divergente.* Aceste luxații sînt întîlnite aproximativ cu aceeași frecvență ca și cele în același sens. Acțiunea violenței se exercită pe primul spațiu interdigital, dislocînd primul metatarsian înăuntru, iar celelalte metatarsiene în afară ; între baza primului și celui de-al doilea metatarsian se produce o diastază (fig. 155 b).

Această dislocare internă a primului metatarsian poate antrena în unele împrejurări și primul cuneiform, producînd o fractură a tuberculului scafoidian (luxația columno-spatulară Quénu și Küss) (fig. 155 c).

Piciorul apare scurtat în lungime dar foarte lățit la nivelul bazei metatarsienelor. Primul metatarsian proemină pe marginea internă, iar cel de al cincilea pe marginea externă a piciorului. Spațiul dintre primul și al doilea metatarsian este foarte lărgit și această deplasare se apreciază clar la palpare.

Luxații izolate ale metatarsienelor. În aceste cazuri numai o parte a metatarsienelor se luxează, restul rămînînd pe loc (fig. 156 b).

Scanned with OKEN Scanner

În luxaţia izolată a primului metatarsian (fig. 155 d), acesta se deplasează în jos şi înăuntru, în vreme ce în luxaţia izolată a metatarsianului al cincilea, acesta se deplasează plantar (fig. 155 e).

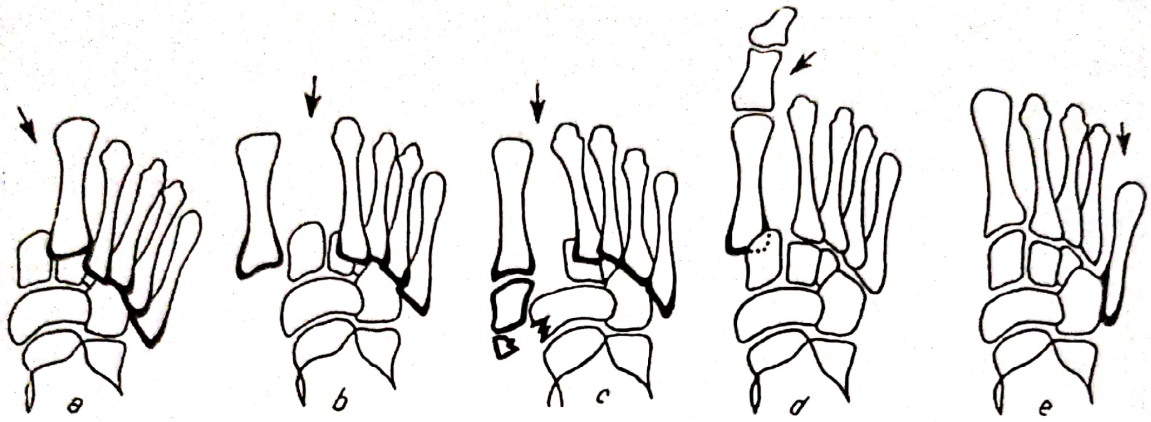

Fig. 155. — Luxaţie metatarsiană.
a — dorsală externă ; b — divergentă ; c — columno-spatulară ; d — izolată a primului metatarsian ; e — izolată plantară externă a metatarsianului al V-lea.

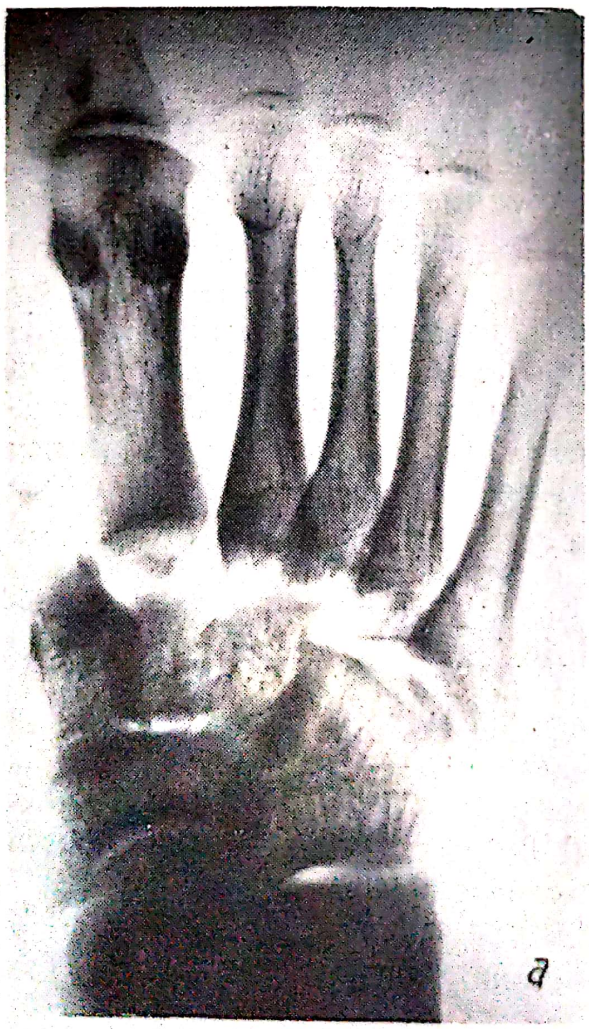

Fig. 156. —
a — luxaţie tarsometatarsiană externă ;
b — luxaţie a ultimelor 4 metatarsiene.

Scanned with OKEN Scanner

Complicații. Din cauza violenței traumatismului care produce luxația metatarsienelor, țesuturile moi sînt și ele lezate. De obicei, pielea este rareori dilacerată, cel mai adesea echimotică și contuzionată. Mușchii interosoși, pediosul sînt dezinserați sau rupți. Tendoanele extensorilor degetelor, din cauza luxației dorsale a metatarsienelor, sînt ridicați ca pe un căluș și antrenează subluxația dorsală a degetelor. Gambierul anterior poate fi rupt sau să se interpună înapoia primului metatarsian, făcînd luxația nereductibilă.

Mișcările de răsucire ale piciorului ce produc luxația metatarsienelor și, în special, luxația divergentă, pot produce uneori rupturi ale arterei dorsale a piciorului sau tromboze și spasme pe trunchiul tibial posterior, la nivelul jgheabului retromaleolar.

Luxațiile se pot complica cu fracturi parcelare, de obicei smulgeri ale apofizelor metatarsienelor I și al V-lea, ale tuberculului scafoidului și uneori fracturi ale cuneiformelor, a bazei ultimelor metatarsiene sau a cuboidului.

Examenul radiografic atent permite să se facă diagnosticul atît al varietății de luxație, cît și al leziunilor osoase asociate.

Tratament. Reducerea luxației trebuie făcută cît mai repede. Sub anestezie generală sau rahidiană, gamba fiind flectată, se face o extensie manuală a metatarsului în axul piciorului, exagerînd puțin deplasarea, contraextensia făcîndu-se cu o chingă aplicată pe gambă. Apoi, printr-o mișcare bruscă cu mîna, care face tracțiunea antepiciorului, ajutată de cealaltă care apasă pe baza metatarsienelor luxate, în sens invers deplasării, se încearcă repunerea luxației (Quénu și Küss).

Cînd există o interpunere care face reducerea imposibilă, trebuie intervenit chirurgical și, printr-o incizie de-a lungul interliniei Lisfranc sau mediană lungă, se repun metatarsienele luxate, completînd reducerea cu o fixare a primului metatarsian la cuneiform sau a metatarsianului al V-lea la cuboid prin șurub sau broșă metalică.

După reducerea luxației, piciorul se imobilizează în aparat gipsat pentru 3—4 săptămîni, cînd luxația a fost simplă și s-a redus ușor și 6—8 săptămîni, cînd luxația se asociază cu fracturi ale metatarsienelor. În cazul reducerii sîngerînde cu osteosinteză, imobilizarea poate dura 10—12 săptămîni.

Cînd luxația este veche, reducerea-artrodeză a interliniei Lisfranc este singura soluție justă, care poate duce la un rezultat funcțional acceptabil.

Scanned with OKEN Scanner

F. LUXAȚIILE DEGETELOR

Luxațiile degetelor sînt foarte rar întîlnite în practică. Dintre acestea cele mai importante sînt luxațiile halucelui.

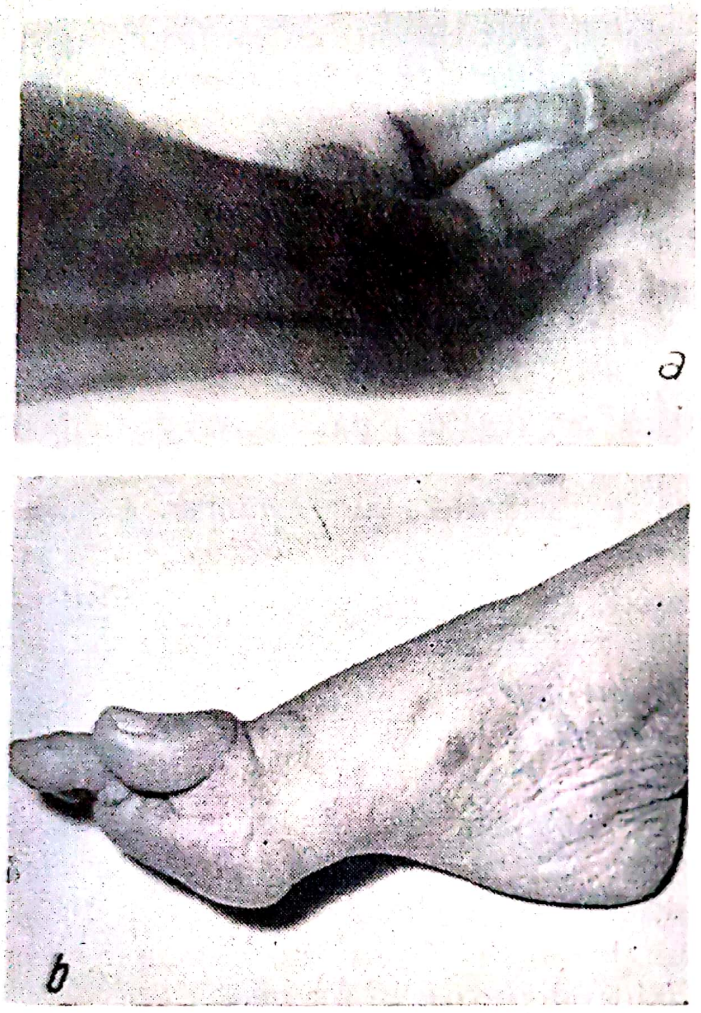

Fig. 157. — Luxație dorsală a halucelui.
a — Radiografia halucelui luxat ; b — picior cu luxație în Z a halucelui : c — reducerea luxației.

Ele se produc prin acțiunea directă a traumatismului care flectează dorsal degetul și-l împinge înapoi ; falanga luxată se așază deasupra osului situat proximal. În luxația metatarso-falangiană a halucelui se produc aceleași leziuni și deformații ca în luxația policelui : falanga bazală și întreg halucele se deplasează pe fața dorsală a metatarsianului și o dată cu el și aparatul sesamoidian. Fibrocartilajul glenoidian se interpune între falangă și metatarsian, constituind o cauză care se opune reducerii.

Examenul clinic arată o scurtare a degetului, care apare îngroșat prin suprapunerea falangei luxate, încît cele două axe sînt paralele (fig. 157 a). În luxația halucelui, falanga bazală are adesea o direcție perpendiculară față de primul metatarsian, în vreme ce ultima falangă este flectată, încît halucele este deformat în Z (fig. 157 b).

Tratament. Reducerea luxației se face în general ușor. Anestezia

Scanned with OKEN Scanner

locală, la baza degetului, este suficientă pentru a face manevrele nedureroase. Pe de altă parte distensia produsă prin injectarea anesteziculuí ușurează manevrele.

Reducerea se obține prin tracțiune în ax a degetului, în vreme ce cu cealaltă mînă se împinge baza falangei. După reducerea luxațiilor metatarso-falangiene piciorul se imobilizează în aparat gipsat de mers pentru 3 săptămîni. Luxațiile interfalangiene se imobilizează prin cîteva ture de leucoplast ce înconjură degetul.

În luxația dorsală a falangei bazale a halucelui, reducerea este mai laborioasă și se execută în același mod ca pentru luxația policelui. Pentru a obține reducerea luxației trebuie ca aparatul sesamoidian, luxat și el pe fața dorsală a metatarsianului să fie adus la locul lui. Pentru aceasta, menținînd falanga bazală a halucelui perpendiculară pe metatarsian, se face o tracțiune în axul metatarsianului, în timp ce cu policele se apasă pe baza falangei, făcînd-o să lunece către capul metatarsianului pentru a împinge înainte sesamoidele. Cînd sesamoidele au ajuns pe fața cartilaginoasă a capului metatarsianului, menținînd tracțiunea, se flectează falanga și halucele, reducînd luxația (fig. 157 c). Cînd reducerea nu poate fi obținută pe cale ortopedică, trebuie să se facă chirurgical, recurgînd la secționarea ligamentului glenoidian dintre sesamoide.

În luxațiile vechi, rezecția economică a bazei falangei luxate dă rezultate mai bune decît reducerea simplă ortopedică.

G. LUXAȚIA TENDOANELOR PERONIERILOR LATERALI

Tendoanele peronierilor laterali sînt menținute pe fața posterioară a maleolei peroniere, într-un jgheab pe care ligamentele retromaleolare superior și inferior îl transformă într-un tunel osteofibros. Avînd o direcție schimbată, în mișcările de abducție bruscă a piciorului, tendoanele au tendința să sară peste creasta osoasă a jgheabului, dacă nu ar fi menținute de ligamentele amintite.

Luxațiile traumatice ale tendoanelor peronierilor se întîlnesc rar, de obicei la sportivi și dansatori cu ocazia unei contracții bruște, piciorul fiind în inversiune.

Pentru producerea luxației este necesară existența unor condiții predispozante reprezentate de o laxitate sau degenerare a tecii fibroase și o ștergere a crestei peroniere.

Luxațiile congenitale sînt mai rar întîlnite și cauza lor o constituie dispariția crestei peroniere, o insuficientă adîncime a șanțului retromaleolar ca și o aplazie a tecii fibroase.

Scanned with OKEN Scanner

Examenul clinic. Luxaţia traumatică se produce brusc, cu ocazia unui efort violent şi bolnavul acuză o durere vie, uneori însoţită de un cracment în regiunea postero-externă a gambei. Impotenţa funcţională este completă şi apare rapid o tumefacţie

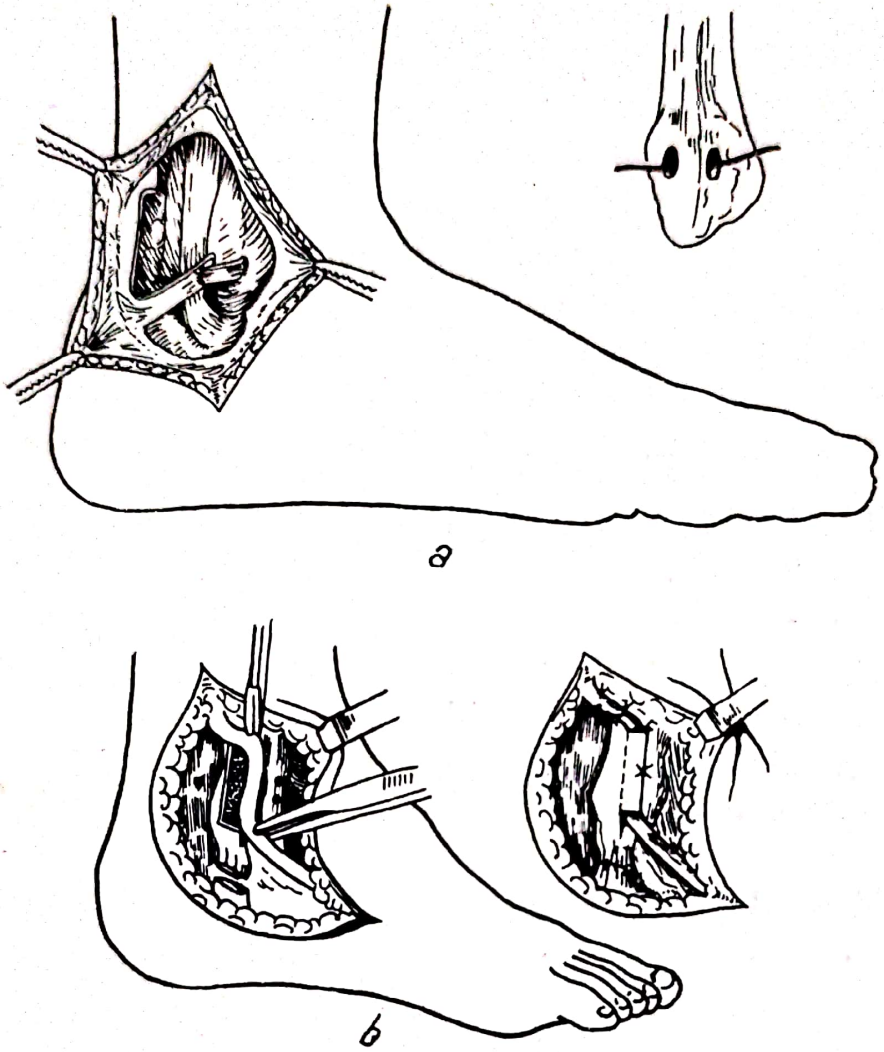

Fig. 158. — Luxaţia tendoanelor peronierilor laterali.
a — operaţia Ellis-Jones ; b — operaţia Mauclaire.

cu echimoză în regiunea maleolară externă. Diagnosticul în această fază, se confundă cu cel al unei entorse.

După ce edemul dispare, se poate observa înaintea maleolei tendonul lungului peronier sau tendoanele peroniere luxate ca nişte corzi. Reducerea tendoanelor luxate se face uşor, dar se reluxează repede. Adesea luxaţia tendoanelor peroniere se asociază cu piciorul plat (Estor şi Aimes).

Luxaţiile congenitale nu se trădează prin vreun simptom deosebit ci numai printr-o uşoară oboseală. De aceea descoperirea lor este întîmplătoare, în afară de cazurile de cercetare siste-

Scanned with OKEN Scanner

matică. În unele cazuri, la fiecare *flexie* plantară, tendoanele luxate revin la locul lor normal.

Tratament. Luxaţia traumatică recentă se reduce imediat la prezentare şi se imobilizează în aparat gipsat, cu piciorul în echin, avînd grijă cu maleola peronieră să fie bine modelată.

După tratamentul ortopedic, luxaţia poate să recidiveze şi în această situaţie *tratamentul chirurgical* este indicat. El urmăreşte să refacă fie chinga fibroasă, fie şanţul osos sau ambele.

Dintre metodele ce urmăresc refacerea chingii fibroase, procedeul lui Lannelongue este simplu şi eficace. După reducerea luxaţiei, pe seama periostului peronier, se prelevează un lambou fibros cu pedicul posterior care se reclină peste tendoanele peroniere şi se suturează înapoi de teaca peritendinoasă.

În procedeul lui Ellis Jones se foloseşte o fîşie pediculată, detaşată de pe marginea externă a tendonului ahilian, care se fixează cu capătul liber într-un orificiu făcut în creasta maleolei peroniere, înaintea tendoanelor peroniere reduse la locul lor normal (fig. 158 a). După operaţie piciorul este imobilizat în aparat gipsat în uşoară eversiune şi în unghi drept, pentru 30 de zile.

Burckhardt, Whitman adîncesc cu pensa ciupitoare jgheabul peronier.

Mauclaire taie un lambou osteoperiostic cu pedicul inferior şi sapă un şanţ oblic în jos şi înainte, în care introduce tendoanele peroniere luxate (fig. 158 b). Peste acestea aplică lamboul osteoperiostic şi-l suturează la periostul din jur.

După operaţie, piciorul este imobilizat în aparat gipsat în uşoară eversiune şi în unghi drept pentru 30 de zile.

FRACTURILE SCOABEI TIBIO-PERONIERE

Sub această denumire sînt cuprinse toate varietăţile de fracturi ce se întîlnesc la nivelul gleznei şi care interesează atît maleolele, cît şi plafonul scoabei tibio-peroniere. Atît din punct de vedere anatomopatologic, cît şi al mecanismului de producere, fracturile maleolelor, de un anumit grad de gravitate, se asociază cu leziuni ale plafonului, ceea ce ne îndreptăţeşte să acceptăm concepţia unitară a acestor fracturi aşa cum au subliniat R. Gay şi J. Evrard şi să considerăm că diferenţierea în fracturi maleolare şi fracturi ale plafonului tibial sînt determinate de necesităţi didactice şi de sistematizare a indicaţiilor de tratament.

Scanned with OKEN Scanner

A. BIOMECANICA ARTICULAȚIEI GLEZNEI

Astragalul constituie partea cea mai mobilă a articulației și suprafața sa articulară, inegală ca dimensiuni (diametrul transversal al corpului este mai mare la partea anterioară decît la partea posterioară) este cuprinsă în interiorul scoabei formată de maleola peronieră și plafonul tibiei cu maleola sa internă. Aceste două extremități osoase sînt unite între ele printr-o articulație fibroasă (sinartroză) și prin ligamente puternice care asigură unitatea anatomică a scoabei tibio-peroniere, dar în același timp îi conferă și o oarecare suplețe ce-i permite să se adapteze la dimensiunile variabile ale astragalului. Această adaptare nu este o funcție pasivă determinată de elasticitatea ligamentelor tibio-peroniere anterioare și posterioare, ci una activă, produsă — așa cum au arătat lucrările lui Pol Le Coeur — prin contracția energică a mușchilor piciorului.

În mișcarea de flexie plantară, contracția flexorilor determină o răsucire a peroneului în jurul axului său longitudinal și rotația maleolei asigură strîngerea astragalului în articulație. Această funcție activă a pensei tibio-peroniere necesitînd o mișcare liberă în articulația tibio-peronieră, constituie un element important pentru dinamica normală a piciorului de care trebuie să se țină seama atunci cînd se face tratamentul leziunilor traumatice ale scoabei tibio-peroniere.

O altă noțiune deopotrivă de însemnată pe care chirurgul trebuie să o aibă prezentă în minte este faptul că în fiziopatologia traumatică a articulației gleznei, aparatul ligamentar joacă un rol foarte important. Watson Jones a arătat că, între leziunile ligamentare grave și între fracturile maleolare, nu trebuie să se facă o distincție netă, căci la stabilitatea gleznei contribuie atît maleolele, cît și ligamentele. În acest sens, fractura bimaleolară și fractura unimaleolară, dar asociată cu ruptura ligamentului lateral, care înlocuiește fractura celeilalte maleole, sînt identice din punct de vedere al mecanismului, al gravității și al tratamentului, deși din punct de vedere radiologic și anatomopatologic leziunile sînt diferite.

Articulația tibio-astragaliană, prin conformația sa strînsă, nu permite decît mișcări de flexie și extensie. Orice alte mișcări care se transmit în mod brutal la nivelul acestei articulații prin intermediul scheletului sau a aparatului ligamentar duc la instituirea unor fracturi sau leziuni ligamentare importante.

B. MECANISMUL DE PRODUCERE ȘI ANATOMIA PATOLOGICA

În legătură cu mecanismul de producere al fracturilor scoabei tibioperoniere, există o mare neînțelegere determinată, pe de

Scanned with OKEN Scanner

o parte, de faptul că nu există o uniformitate în ceea ce privește denumirea diferitelor mișcări ce se produc la nivelul piciorului, iar pe de altă parte, de faptul că în vreme ce unii autori vorbesc — în determinarea fracturilor maleolare — de mișcări complexe ale întregului picior, care se transmit la nivelul astragalului, alții au în vedere numai mișcarea unică a astragalului în scoaba maleolară.

Pentru a evita și noi confuzia, vom folosi pentru desemnarea mișcărilor nomenclatura germană, înțelegînd prin *supinație* mișcarea de răsucire a piciorului care face ca planta să privească intern și prin *pronație*, mișcarea în care planta privește extern. Aceste mișcări se fac în articulația subastragaliană, după o axă antero-posterioară ce trece prin capul astragalului și iese prin coada sa.

De asemenea, mișcarea de *adducție* este aceea prin care vîrful piciorului se apropie de linia mediană a corpului, iar *abducție*, cînd vîrful piciorului face o mișcare inversă. Aceste mișcări se fac (în plan orizontal) după o axă verticală ce prelungește gamba și au loc la nivelul articulației medio-tarsiene.

În ultima vreme, în literatură apare tot mai frecvent noțiunea de inversiune și eversiune luate din terminologia anglo-saxonă. De aceea este necesară o precizare. Prin *inversiune* (torsiune internă) se înțelege mișcarea rezultată din asocierea supinației cu adducția, iar prin *eversiune* (torsiune externă), mișcarea rezultată din asocierea pronației cu abducția.

Deși aceste mișcări complexe se fac la nivelul celorlalte articulații ale piciorului, cea care suferă de pe urma lor este articulația tibio-astragaliană. În momentul traumatizării, contracția musculară reflexă solidarizează celelalte articulații și transformă piciorul într-un singur bloc osos, care transmite forța traumatismului la nivelul articulației tibio-astragaliene ; scoaba tibio-peronieră se fracturează printr-o mișcare de eversiune (pronație-abducție), de inversiune (supinație-adducție) sau printr-un șoc vertical.

Fracturile maleolare. Maleolele se fracturează, de obicei, atunci cînd piciorul fiind fixat, corpul în cădere realizează fie o abducție a astragalului, fie o pronație, însă de cele mai multe ori aceste mișcări sînt asociate și maleolele se rup printr-o mișcare de torsiune externă (eversiune) a piciorului.

Alteori, prin cădere, se produce o adducție sau o supinație, sau mai frecvent combinarea acestor mișcări, rezultînd o torsiune internă (inversiune) ce fracturează maleolele.

1. *Fracturile prin abducție-pronație* (eversiune). *Mișcarea de pronație* simplă a astragalului în jurul axei sale antero-posterioare pune în tensiune ligamentul deltoidian

Scanned with OKEN Scanner

intern și dacă acesta nu cedează, limitînd astfel leziunea la o entorsă, smulge maleola internă de la vîrf sau de la bază, realizînd fractura unimaleolară internă (fig. 159 a). Sînt cele mai des întîlnite.

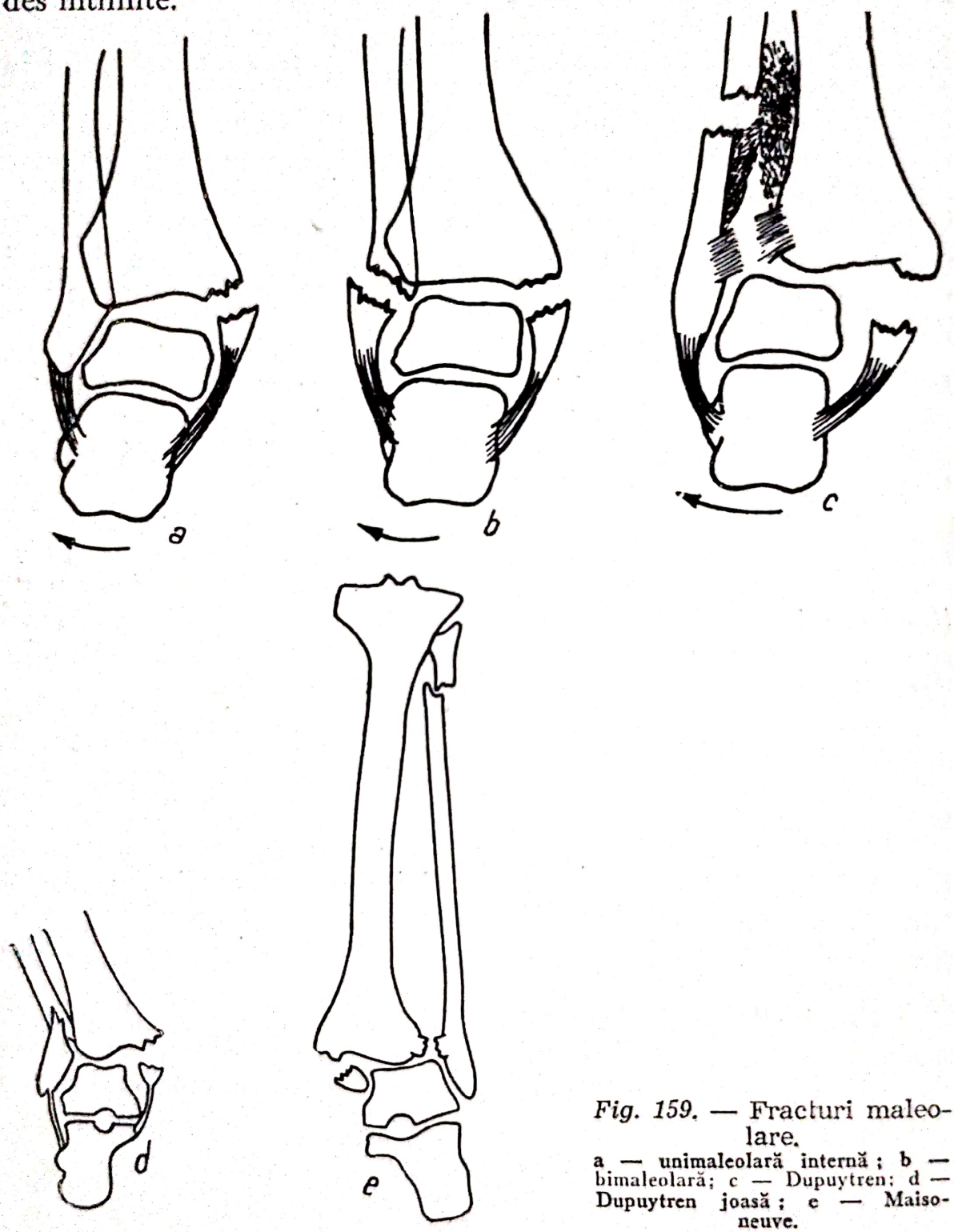

Fig. 159. — Fracturi maleolare.
a — unimaleolară internă ; b — bimaleolară; c — Dupuytren; d — Dupuytren joasă ; e — Maisoneuve.

Cînd traumatismul continuă, astragalul, cu fața sa externă, exercită o presiune pe maleola peronieră, care, deplasată în afară, smulge ligamentele tibio-peroniere, producînd o diastază

Scanned with OKEN Scanner

tibio-peronieră, care poate constitui singura leziune. După smulgerea ligamentelor tibio-peroniere, peroneul se poate rupe la nivele diferite: fie sus, la nivelul gîtului, producînd fractura Maisonneuve (fig. 159 e), care este rară şi se poate asocia cu lezarea nervului sciatic popliteu extern, fie mai jos, între 7 şi 10 cm deasupra vîrfului maleolei, constituind fractura Dupuytren (fig. 159 c).

Mişcarea de abducţie face ca astragalul să se rotească în jurul axei verticale. Gamba fiind fixată, astragalul tinde să se aşeze transversal, producînd o fractură cu traiect spiroid a maleolei peroniere, denumită fractura Dupuytren joasă (fig. 159 d), pentru a o diferenţia de fractura înaltă (fig. 159 c), singura pe care a descris-o Dupuytren. Această fractură este mult mai frecventă (61% din cazuri) decît fractura Dupuytren clasică (21% din cazuri) şi traiectul de fractură este oblic, începînd posterior deasupra ligamentului tibio-peronier posterior şi terminîndu-se anterior sub ligamentul tibio-peronier anterior. În acest fel, fragmentul superior al peroneului rămîne ataşat la tibie prin ligamentul tibio-peronier anterior, iar fragmentul peronier inferior rămîne fixat la marginea posterioară a epifizei tibiale prin ligamentul tibio-peronier posterior.

Această fractură prin abducţie se caracterizează în special prin traiectul oblic, spiroid al fracturii peroniere şi prin asocierea unei fracturi marginale posterioare a tibiei. Prin rotaţia externă, astragalul împinge posterior maleola peronieră şi odată cu aceasta rupe şi marginea posterioară a tibiei. Fragmentul tibial posterior în aceste fracturi este însă mic (cel mult 1/3 din suprafaţa articulară a tibiei) şi este solidarizat cu maleola peronieră prin ligamentul tibio-peronier inferior (fig. 160 a).

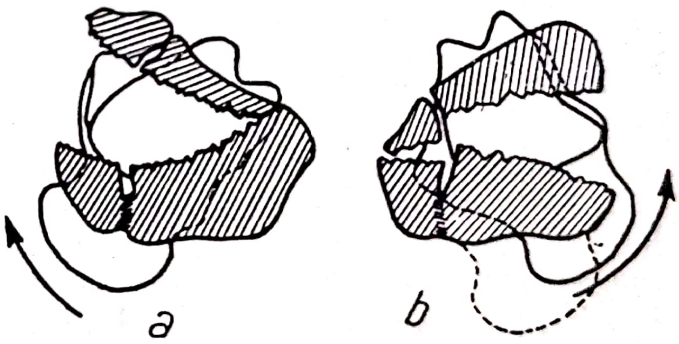

Fig. 160. — Fractura bimaleolară şi marginală posterioară a tibiei.
a — prin eversiune (abducţie + pronaţie); b — prin inversiune (adducţie + supinaţie).

Maleola internă în toate aceste cazuri se rupe prin smulgere şi traiectul de fractură este orizontal, situat la 1—2 mm sub plafonul scoabei tibio-peroniere, iar fragmentul poate fi deplasat în afară şi înainte.

Smulgerea maleolară se asociază frecvent cu o deşirare a ţesutului fibro-periostic de pe faţa internă a maleolei şi lamboul fibros rămînînd ataşat de fragmentul diafizar, se poate răsfrînge

Scanned with OKEN Scanner

peste suprafaţa fracturată, constituind o interpoziţie fibroasă care împiedică reducerea fracturii urmată de neconsolidare.

În fractura prin abducţie-pronaţie (eversiune) Bosworth a atras atenţia asupra unei alte deplasări osoase, care poate să împiedice reducerea. Fragmentul maleolar peronier, la care traiectul de fractură este foarte oblic, poate să se agaţe de fragmentul diafizar, atunci cînd maleola este deplasată posterior, ceea ce necesită o reducere sîngerîndă.

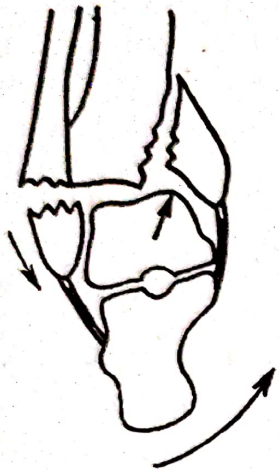

Fig. 161. — Fractură bimaleolară prin inversiune cu predominanţa supinaţiei.

2. *Fracturile prin adducţie-supinaţie (inversiune).* Mişcarea de adducţie a piciorului combinată cu supinaţia produce o suprasolicitare a ligamentului lateral extern, care, dacă nu cedează, poate să smulgă maleola externă la vîrf sau chiar la baza sa, sub ligamentul tibio-peronier anterior (fractură unimaleolară). Cînd violenţa traumatismului continuă, astragalul eliberat la partea sa externă exercită o presiune directă asupra maleolei tibiale pe care o fracturează la bază, după un traiect orizontal sau vertical, producînd astfel fractura bimaleolară cu deplasarea astragalului şi a întregului picior înăuntru.

În aceste cazuri, putem avea o predominanţă a unei mişcări. Astfel, cînd predomină supinaţia, astragalul, înclinat către înăuntru, produce prin presiune asupra maleolei tibiale fractura verticală a acesteia, iar tracţiunea ligamentului lateral extern produce fractura maleolei peroniere prin flexie pe tibie (fig. 161).

Cînd predomină mişcarea de adducţie, gamba fiind fixată, astragalul tinde să se aşeze transversal şi presează asupra maleolei interne pe care o răsuceşte înapoi. Astfel maleola se fracturează împreună cu un fragment din marginea posterioară a tibiei şi piciorul se subluxează posterior şi intern (fig. 160 b).

3. *Fracturile prin şoc vertical.* Sub aspect radiologic şi anatomopatologic, aceste fracturi nu pot fi diferenţiate de cele produse prin eversiunea sau inversiunea piciorului. Ele se deosebesc doar prin mecanismul de producere, fiind datorite unei căderi pe piciorul în flexie plantară sau dorsală. Leziunea iniţială este localizată la nivelul plafonului scoabei tibio-peroniere şi maleolele se fracturează secundar în urma luxaţiei piciorului (maleolă peronieră) sau datorită faptului că fragmentul posterior se detaşează împreună cu maleola internă. Ele sînt cunoscute sub denumirea de fracturi ale pilonului tibial.

Scanned with OKEN Scanner

Fracturile anterioare ale pilonului tibial se produc în căderile pe piciorul în flexie dorsală (fig. 162 a) şi fragmentul tibial anterior se detaşează din marginea tibiei, sau, atunci cînd este mai voluminos, poate să detaşeze şi un segment din maleola

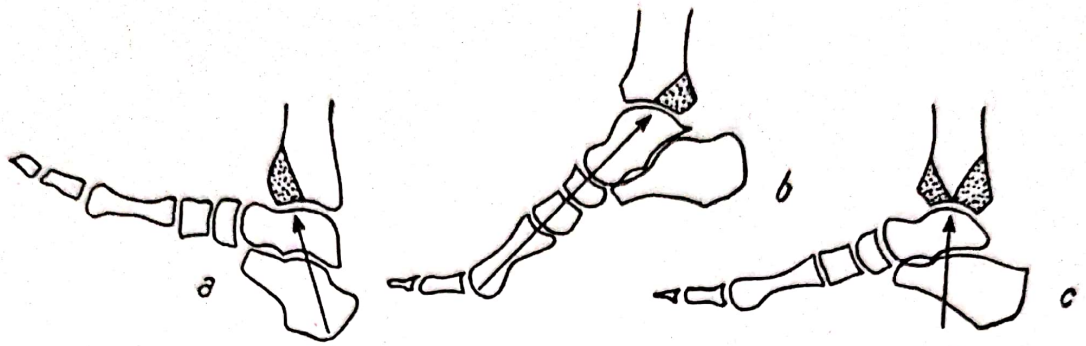

Fig. 162. — Mecanismul fracturilor prin şoc vertical.

internă sau tuberculul atero-extern al tibiei (fractură tuberculo-margino-maleolară (fig. 163).

Fracturile posterioare ale pilonului tibial se produc în căderile pe piciorul în flexie plantară şi sînt cele mai frecvente (fig. 162 b). Fragmentul marginal posterior detaşat poate cuprinde numai marginea posterioară a tibiei, sau aceasta se asociază fie cu tuberculul posterior (varietatea tuberculo-marginală), fie cu maleola tibială (varietatea margino-maleolară), fie cu amîndouă (varietatea tuberculo-margino-maleolară) (fig. 164). Fragmentul posterior, în fractura pilonului, este totdeauna mai voluminos (fig. 165) decît în

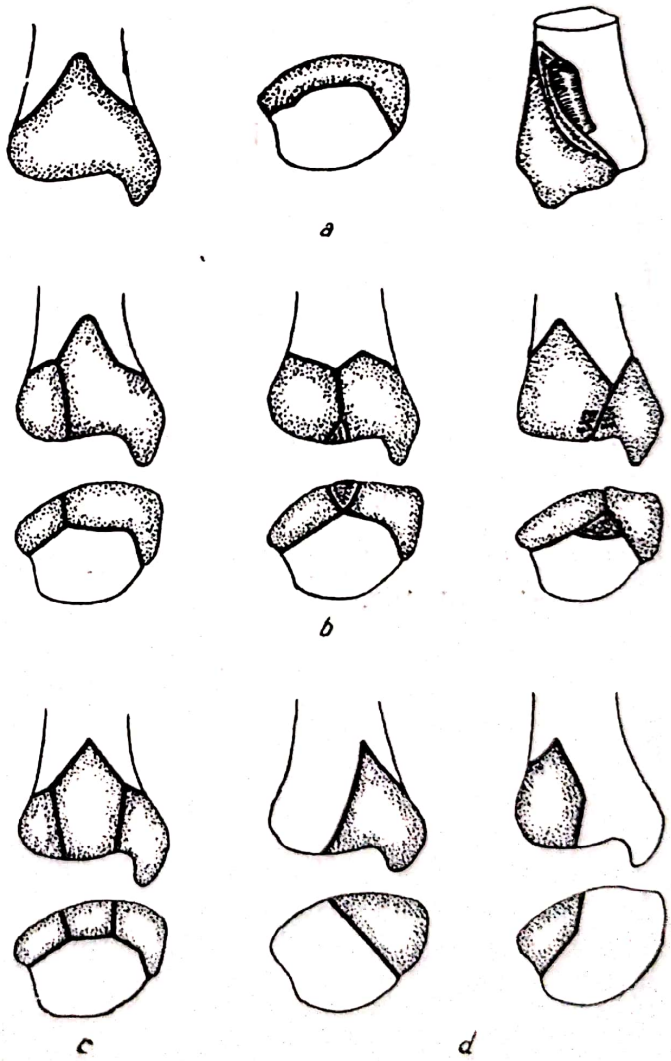

Fig. 163. — Fracturi tuberculo-margino-maleolare anterioare (Gay-Evrard).
a — cu fragment unic ; b — cu 2—3 fragmente ; c — cu 3 fragmente ; d — parţiale.

Scanned with OKEN Scanner

cazul fracturii bimaleolare prin abducţie-pronaţie (fractura Dupuytren joasă).

Fracturile bimarginale ale pilonului tibial se produc în căderile cu piciorul în poziţie normală (unghi drept), cînd se

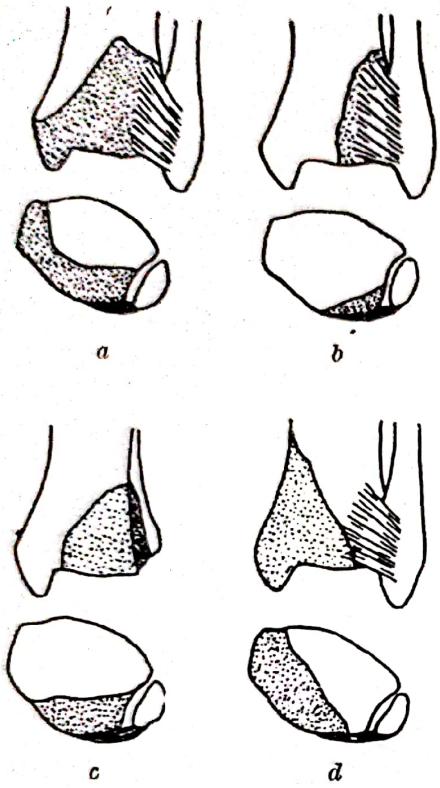

Fig. 164. — Fracturi marginale posterioare (Gay-Evrard).
a — tuberculo-margino-maleolare ; b — tuberculară ; c — tuberculo-marginală ; d — margino-maleolară.

Fig. 165. — Fractură marginală posterioară a pilorului tibial.

detaşează un fragment osos din marginea anterioară şi posterioară a tibiei (fig. 162 c). Din cauza traiectelor secundare, aceste fracturi sînt de cele mai multe ori cominutive, realizînd o adevărată explozie a pilonului tibial, în care corpul astragalului se înfundă cu uşurinţă (fig. 166).

Fracturile sagitale ale pilonului tibial sînt rare şi traiectul de fractură trece de la o margine la cealaltă în plan sagital. Ele pot fi asimilate fracturilor cuneene interne şi externe Tanton (fig. 167).

C. EXAMENUL CLINIC

Fracturile unimaleolare fiind fără deplasare, se traduc clinic prin tumefiere precoce localizată la nivelul maleolei. Impo-

tenţa funcţională este uşoară, accidentaţii mergînd fără nici un ajutor. Durerea accentuată din momentul fracturării se poate atenua treptat. Prin palpare se pune în evidenţă o durere vie la nivelul bazei sau vîrfului maleolei.

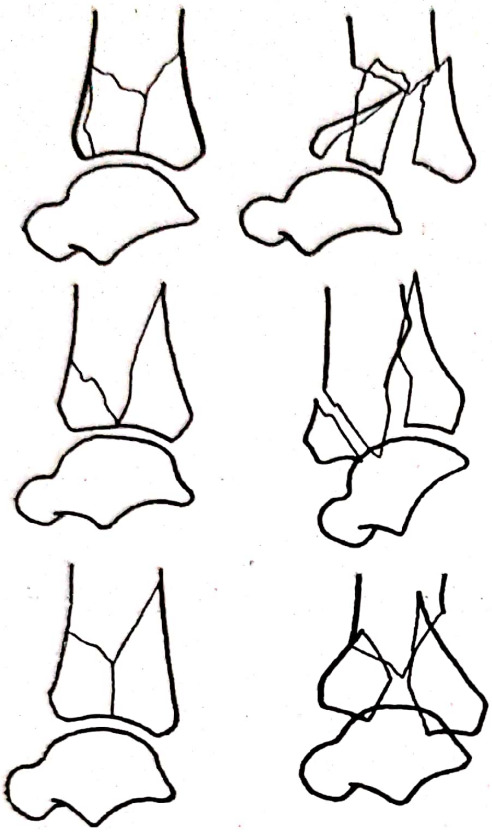

Fig. 166. — Fracturi bimarginale (Gay-Evrard).

Fig. 167. — Fractură cuneană externă.

În fractura maleolei peroniere, dată fiind frecvenţa asocierii acesteia cu ruptura ligamentului lateral intern, trebuie cercetată starea acestui ligament.

Fracturile bimaleolare prin adducţie, pe lîngă impotenţa funcţională, durere accentuată şi tumefierea gleznei, *inspecţia* arată o deplasare în varus, uneori o translaţie internă a întregului picior. *Palparea* produce o durere vie la nivelul ambelor maleole, iar mobilitatea anormală şi crepitaţia osoasă se evidenţiază cu uşurinţă dacă se prinde într-o mînă partea inferioară a gambei, iar cu cealaltă piciorul sub maleole, şi se imprimă blocului astragalo-calcanean mişcări de lateralitate.

Radiografia din faţă şi profil individualizează traiectele de fractură şi deplasarea astragalului ; articulaţia tibioperonieră este totdeauna intactă şi nu există diastază.

Scanned with OKEN Scanner

Fracturile bimaleolare prin abducţie prezintă un cadru simptomatologic mult mai complex. Impotenţa funcţională şi durerea spontană şi provocată sînt mult mai importante, iar deformarea piciorului este aproape patognomonică. Piciorul este deplasat în afară şi totodată rotat extern, încît marginea lui externă nu mai este în contact cu solul, iar axul gambei cade înăuntrul marginii interne a piciorului. În fractura Dupuytren tipică se observă o depresiune netă, pe faţa externă a gambei, la 7—12 cm deasupra vîrfului maleolei peroniere. Această depresiune, semănînd cu o lovitură de topor după expresia clasică, corespunde fracturii peroneului şi este determinată de unghiularea fragmentelor cu vîrful înăuntru.

La palpare, pe faţa internă a gleznei, se simte marginea tăioasă a tibiei fracturate, iar pe faţa externă a gambei, la nivelul depresiunii se simte ridicătura dureroasă a fragmentului peronier superior, în vreme ce fragmentul peronier inferior prezintă o mobilitate „în clapă de pian". Crepitaţia osoasă şi mobilitatea anormală în bloc a piciorului sînt prezente şi se pun în evidenţă prin manevra descrisă.

În fractura Dupuytren joasă, în afară de dislocarea laterală a piciorului, se poate întîlni o diastază parţială posterioară prin deplasarea maleolei peroniere, fără ruptura ligamentelor tibioperoniere sau numai a ligamentului tibio-peronier posterior, cel anterior fiind intact (fig. 168 a). În fractura Dupuytren tipică, diastaza tibio-peronieră este constantă şi diametrul transversal al gleznei este mărit (fig. 168 b). Din cauza diastazei tibioperoniere, chiar în absenţa fracturii marginale posterioare a tibiei, există un uşor grad de subluxaţie posterioară a piciorului (fig. 168 c).

Fracturile pilonului tibial sînt rareori izolate. De obicei ele se asociază cu fracturile bimaleolare, completîndu-le tabloul clinic.

În fractura marginală posterioară izolată, foarte rară, maleolele rămase integre, se opun luxaţiei posterioare a astragalului şi tabloul clinic este asemănător unei entorse. În aceste cazuri, trebuie căutată durerea vie la presiunea şanţului retromaleolar şi poziţia de echin a piciorului produsă prin contractura tricepsului.

În fractura marginală posterioară asociată cu fractura maleolelor, subluxaţia posterioară a piciorului este semnul caracteristic (fig. 169). Pe lîngă celelalte semne de fractură, la inspecţie se constată o scurtare aparentă a piciorului, prin deplasarea posterioară a astragalului, precum şi o proeminenţă accentuată a calcaneului. Regiunea ahiliană este mult curbată, descriind un arc de cerc cu concavitatea posterioară, iar piciorul este

Scanned with OKEN Scanner

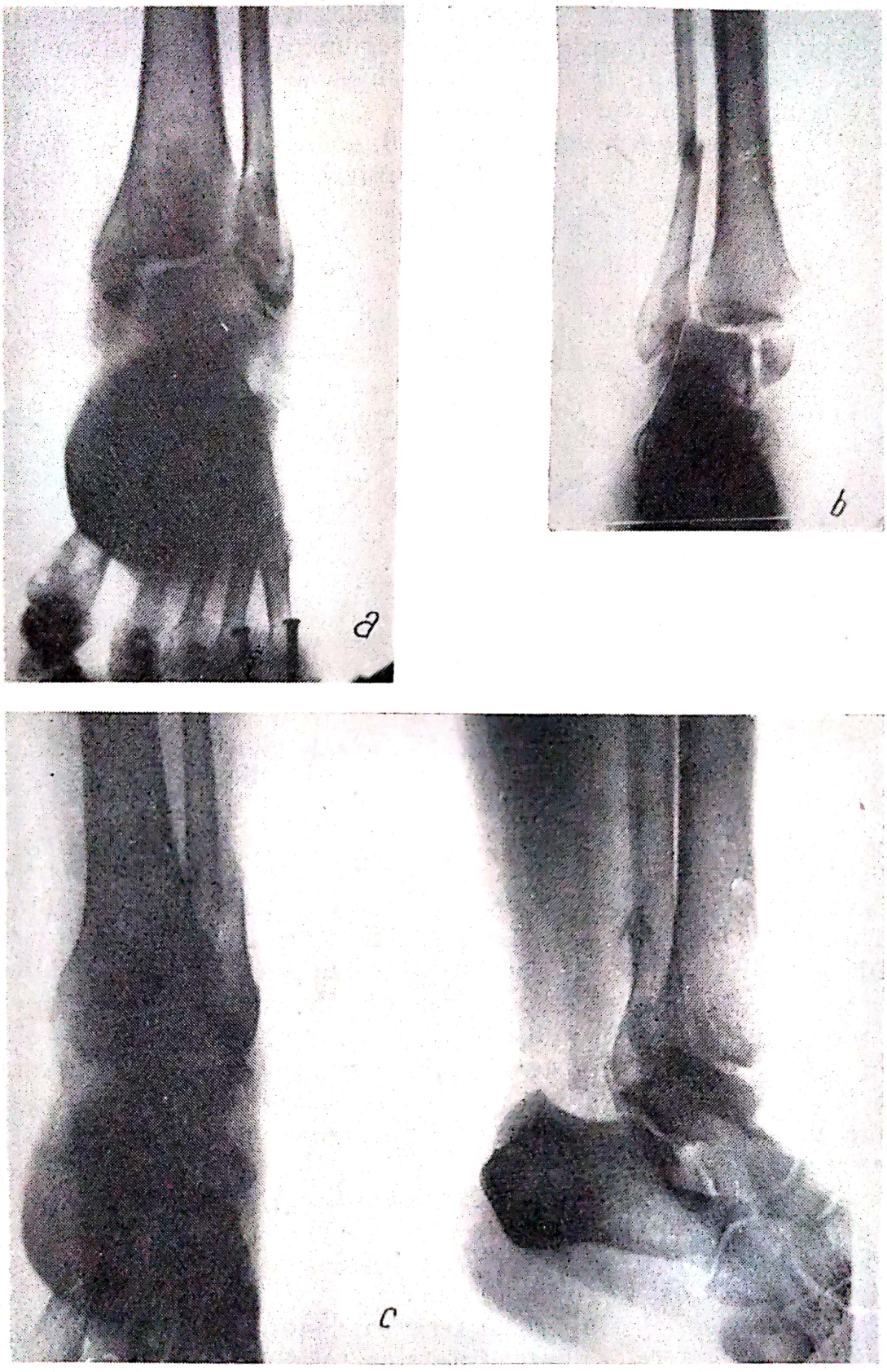

Fig. 168

a — fractură bimaleolară Dupuytren joasă cu diastază tibioperonieră ; b — fractură Dupuytren tipică ; c — fractură bimaleolară cu subluxație.

Scanned with OKEN Scanner

în poziţie de echin. La partea anterioară a gleznei, extremitatea inferioară a tibiei proemină sub tegumente. Subluxaţia posterioară a piciorului se reduce uşor, însă se reproduce de îndată ce tracţiunea a încetat.

Fracturile marginale anterioare pot interesa numai partea mijlocie a tibiei sau şi porţiunea anterioară a maleolei tibiale.

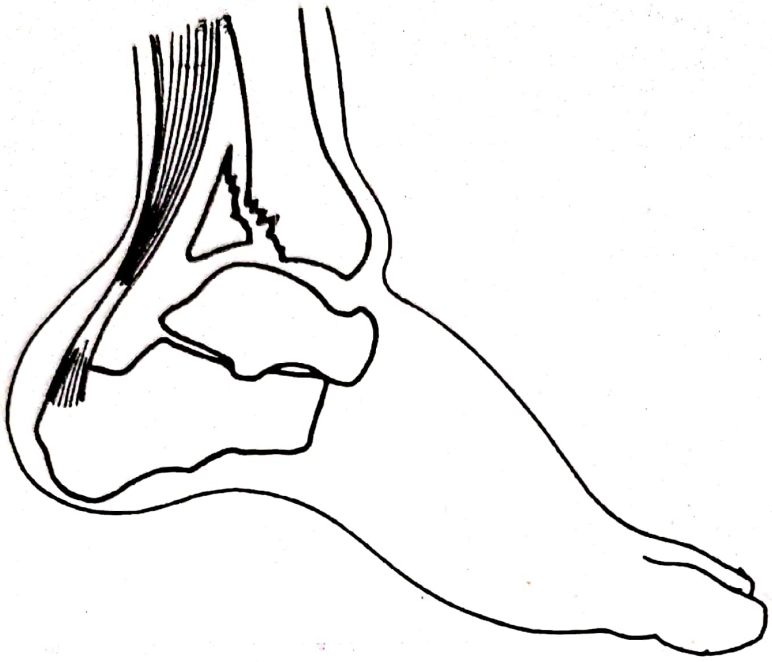

Fig. 169. — Fractură bimaleolară cu fragment tibial marginal posterior şi subluxaţie posterioară a piciorului.

În aceste cazuri de *fracturi parţiale sau antero-interne,* deplasarea fragmentului este absentă sau neînsemnată şi simptomatologia minoră. Cînd însă varietatea de fractură este tuberculo-margino-maleolară sau se asociază cu fractura bimaleolară, semnele de fractură se însoţesc de subluxaţia anterioară a piciorului care apare alungit, iar regiunea calcaneană şi relieful tendonului ahilian sînt şterse. Pe faţa anterioară a gleznei se găseşte, ca o ridicătură anormală, fragmentul marginal anterior al tibiei, care poate fi mobilizat, producînd senzaţia de crepitaţie osoasă.

Fracturile cominutive ale pilonului tibial se însoţesc de o mărire considerabilă a diametrului transversal al gleznei, cu o hemartroză impresionantă şi deplasarea înainte şi în varus a piciorului.

Complicaţii. În raport cu frecvenţa mare a fracturilor scoabei tibio-peroniere, complicaţiile sînt relativ rare.

Leziunile vasculo-nervoase pot fi întîlnite în fracturile bimaleolare complicate cu luxaţia posterioară sau anterioară a piciorului, cînd artera tibială posterioară şi pedioasa pot fi

Scanned with OKEN Scanner

comprimate de marginea tibiei sau de fragmentul marginal anterior. În fractura Maisonneuve, nervul sciatic popliteu extern poate fi întins sau strivit.

Fractura deschisă o complicație de temut care survine frecvent (fig. 170 a, b). Ea poate fi deschisă primitiv, prin fragmentul tibial care taie pielea în timpul deplasării externe a piciorului, sau secundar în urma sfacelării tegumentelor.

Calusul vicios cu dezaxare importantă a piciorului constituie o complicație tardivă, din păcate încă destul de frecvent întîlnită.

D. TRATAMENTUL

a) *Tratamentul fracturilor maleolare.* În general, tratamentul fracturilor maleolare, oricare ar fi modul lor de producere, este în esență ortopedic ; tratamentul chirurgical se situează pe planul al doilea și este utilizat numai cînd cel ortopedic nu permite obținerea unei reduceri sau contenții perfecte. În aplicarea tratamentului ortopedic, trebuie avute în vedere și respectate unele noțiuni importante.

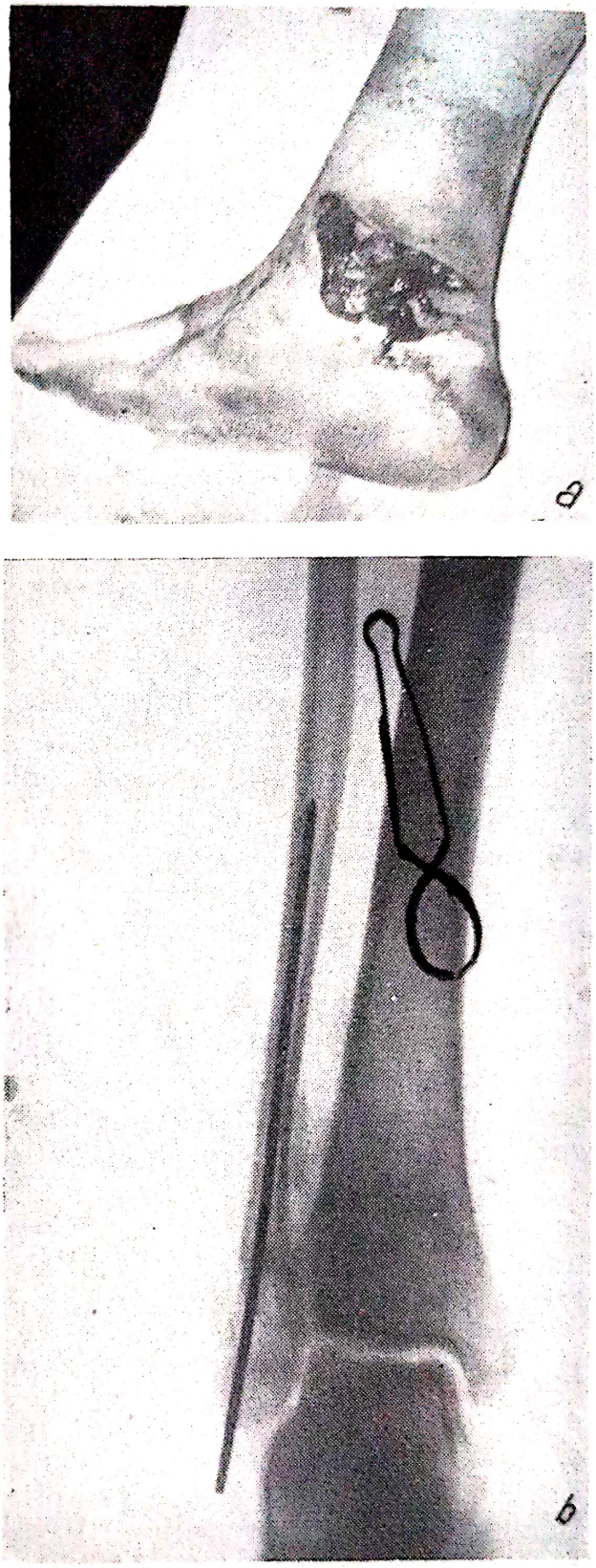

Fig. 170.
a — Fractura maleolei peroniere cu luxație deschisă a gleznei. b — Reducerea luxației și osteosinteză a peroneului cu broșă.

Scanned with OKEN Scanner

Astfel, fracturile gleznei trebuie reduse de urgenţă, în primele ore, căci orice aşteptare favorizează apariţia edemelor şi formarea flictenelor. Pe o gleznă edematiată reducerea fracturii este dificilă iar aparatul gipsat, devenit prea repede larg, menţine insuficient fragmentele şi permite deplasarea secundară. Dacă aparatul gipsat este strîns aplicat pentru a menţine fragmentele, pe o gleznă edematiată, riscă să producă leziuni cutanate şi să ascundă evoluţia nefavorabilă a acestora.

Un alt fapt, care trebuie cunoscut, este acela de a nu încerca o reducere fără a dispune de radiografii bune, singurele care vor furniza date importante asupra traiectelor de fractură şi a deplasărilor osoase, orientînd chirurgul asupra mecanismului de producere şi consecutiv asupra manevrelor necesare reducerii.

În vederea reducerii fracturii, anestezia este absolut necesară. În primele ore după accident, este suficientă anestezia în focar cu 5—10 ml de soluţie de xilină 1%. Această infiltrare anestezică a hematomului fracturar este suficientă pentru a realiza o suprimare totală a durerilor. Dacă accidentatul se prezintă la medic mai tîrziu, este mai indicată utilizarea anesteziei generale sau rahianesteziei.

După reducerea fracturii, controlul radiografic este, de asemenea, obligatoriu. El trebuie să arate o reducere anatomică, astragalul centrat pe axa tibiei, fără translaţie sau înclinaţie în varus sau valgus ; spaţiul articular trebuie să fie uniform pe întreaga întindere iar pensa maleolară să apară fără diastază. Pe imaginea din profil, curba corpului astragalului trebuie să fie cuprinsă în curbura plafonului tibial, fără subluxaţie anterioară sau posterioară. Orice defect de reducere necesită scoaterea aparatului gipsat şi o nouă reducere. Dacă şi această nouă tentativă dă greş este mai bine să se recurgă la tratamentul sîngerînd, decît să se accepte un rezultat ortopedic mediocru.

Cînd aceste fracturi sînt corect tratate ele sînt benigne şi se vindecă în 60—70 de zile. Complicaţiile tardive sînt datorite unor greşeli terapeutice evitabile : reducerea imperfectă, control radiologic superficial, imobilizare defectuoasă.

Fracturile unimaleolare, de obicei fără deplasare, se tratează simplu, prin imobilizare în aparat gipsat de mers pentru o perioadă de 4—6 săptămîni ; aparatul gipsat cuprinde piciorul şi gamba pînă la genunchi. Pentru confecţionarea lui se utilizează o atelă gipsată care se aplică posterior de la vîrful degetelor pînă sub pliul popliteu. Peste atela gipsată se trag circular feşi gipsate, regulat, cu grijă ca să nu facă cute şi nici prea strîns pentru a nu jena circulaţia. După uscare se decupează la nivelul spaţiului popliteu, atît cît să permită flexia completă a gambei, iar la nivelul piciorului, pe faţa dorsală, gipsul se în-

Scanned with OKEN Scanner

tinde pînă la baza degetelor, pentru a permite mişcarea acestora. Pentru mers se aplică un călcîi din gips sau lemn, sau o talpă în totalitate, uşor curbă pentru a compensa blocajul tibiotarsian. În cazul fracturilor maleolei peroniere fără diastază, mersul cu aparatul gipsat poate să înceapă cît mai precoce.

În fracturile maleolei interne, interpunerea unui lambou periosto-ligamentar poate împiedica consolidarea. În această situaţie, nu trebuie perseverat cu tratamentul ortopedic şi reducerea chirurgicală cu osteosinteza maleolei trebuie practicată mai din timp.

Fracturile bimaleolare prin abducţie-pronaţie (eversiune) se reduc destul de uşor dacă se cunosc manevrele ce trebuie executate. Reducerea trebuie să urmărească refacerea congruenţei articulare, insistîndu-se asupra poziţiei astragalului şi asupra reducerii maleolei externe, adevărat stîlp în menţinerea staticei articulare. De altfel refacerea axului maleolei peroniere trebuie să fie prima preocupare şi în actul chirurgical (Rieunau).

Bolnavul anesteziat este culcat în decubit dorsal, cu gamba lezată atîrnînd în afara mesei. Medicul, aşezat înaintea piciorului, apucă glezna între mîinile sale : o mînă este aplicată pe faţa internă a gambei în regiunea supramaleolară, cealaltă cuprinde în podul palmei faţa externă a piciorului şi maleola peronieră. Pentru a reduce deplasarea, mîna de pe faţa externă a piciorului efectuează o presiune directă asupra astragalului, pe care-l împinge înainte şi înăuntru către mîna care face contrapresiunea. În acest moment, se simte şi, uneori, se aude o crepitaţie osoasă, care marchează obţinerea reducerii. Este nelogică tendinţa unor chirurgi de a reduce deplasarea, dînd piciorului o poziţie de supinaţie forţată. Această mişcare se face în articulaţia subastragaliană şi nu are nici un efect asupra translaţiei externe a astragalului, care nu poate fi redusă decît prin presiune directă asupra lui.

După reducere se aplică un aparat gipsat cruro-podal şi în timp ce gipsul face priză, se repetă manevra de reducere (fig. 171). Controlul radiografic al reducerii este obligator. După 10—12 zile, edemul diminuînd, este necesar ca aparatul gipsat să fie schimbat. Imobilizarea durează 10 săptămîni, însă reluarea mersului cu aparatul gipsat se poate face după 6—8 săptămîni de la fractură.

Fracturile bimaleolare prin adducţie-supinaţie (inversiune) se reduc în aceleaşi condiţii. Deplasarea astragalului şi a întregului picior, trebuie corectată printr-o presiune directă aplicată asupra maleolei interne şi faţa internă a piciorului, cealaltă mînă sprijinită pe faţa externă a gambei, făcînd contrapresiune.

Scanned with OKEN Scanner

Aceeaşi manevră se repetă şi în timp ce gipsul se întăreşte, piciorul fiind menţinut în poziţie indiferentă.

Dacă există o deplasare posterioară a piciorului, pentru reducerea subluxaţiei trebuie efectuată clasica manevră a scoaterii cizmei. Bolnavul anesteziat, fiind în decubit dorsal cu genunchiul flectat la 90°, chirurgul apucă cu mîinile călcîiul, îl trage şi-l duce înainte, redresînd piciorul la un unghi de 80—90°. În acelaşi timp un ajutor împinge gamba înapoi, lucru care poate fi făcut şi de o chingă trecută peste gambă. Aplicarea aparatului gipsat se face cu piciorul fiind în unghi drept sau în uşor talus. Talusul exagerat favorizează menţinerea unei diastaze concomitente. Genunchiul este şi el imobilizat în flexiune, pentru cîteva săptămîni. Durata totală a imobilizării va fi de 8—10 săptămîni. Cînd este singur, chirurgul, apucînd cu o mînă călcîiul iar cu cealaltă dosul piciorului, face o tracţiune continuă cu piciorul în echin. Apoi, redresînd piciorul la unghi drept, cu o mînă împinge călcîiul înainte, în timp ce cealaltă mînă, sprijinită pe faţa anterioară a gambei, împinge tibia înapoi. În acest fel, poziţia de flexie a gambei şi uşor talus al piciorului permite reducerea fragmentului marginal posterior al tibiei prin intermediul inserţiilor capsulare, menţinerea lui fiind asigurată prin tensiunea ce o dezvoltă asupra sa tendonul lungului flexor al halucelui.

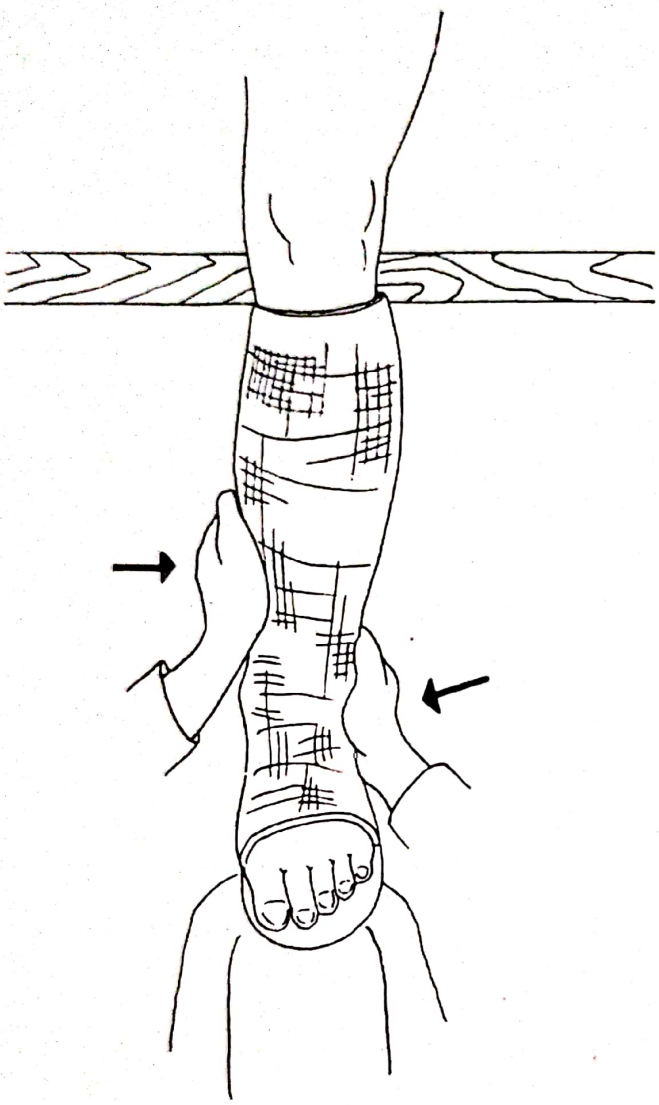

Fig. 171. — Reducerea fracturii bimaleolare prin abducţie. În timpul prizei gipsului se repetă manevra de reducere.

În fracturile maleolare cu deplasare anterioară a piciorului, este posibil uneori să se reducă subluxaţia prin manevre ma-

Scanned with OKEN Scanner

nuale urmate de imobilizare gipsată. În aceste cazuri, piciorul, în flexie plantară, trebuie împins înapoi și imobilizat în echin pentru 4 săptămîni. După acest timp, piciorul se așază în unghi drept și se continuă imobilizarea pînă la 10 săptămîni. Cînd reducerea ortopedică nu este perfectă, trebuie să se recurgă la reducerea sîngerîndă cu osteosinteză.

b) *Tratamentul fracturilor pilonului tibial.* Ca și în cazul fracturilor bimaleolare, reducerea cît mai urgentă și mai anatomică a deplasărilor fragmentelor constituie un obiectiv important, legat de aspectul articular al acestor fracturi. Pentru obținerea reducerii, extensia continuă constituie o metodă prețioasă, dar dacă ea se dovedește insuficientă, nu trebuie temporizat prea mult pînă se decide reducerea chirurgicală, căci după două săptămîni, începutul consolidării va face dificilă această reducere operatorie, iar osteosinteza va fi iluzorie din cauza osteoporozei.

Un alt element important al tratamentului îl constituie reeducarea funcțională, care va restabili întreaga capacitate funcțională a articulației tibio-tarsiene pe care tratamentul ortopedic sau chirurgical au pus-o în condiții favorabile de consolidare.

Tratamentul ortopedic. Reducerea fracturii poate fi obținută în unele cazuri pe cale ortopedică, folosind în acest scop reducerea extemporanee manuală sau prin tracțiune și imobilizare în aparat gipsat, sau reducerea prin extensie continuă.

a) *Reducerea manuală și aparat gipsat* este rareori folosită în tratamentul fracturilor pilonului ; de obicei, în fracturile fără deplasare, în unele fracturi tuberculare sau fracturile marginale posterioare cu fragment mic. Cînd fragmentul marginal posterior este mare, trebuie ca imobilizarea piciorului să se facă în poziție de talus moderat ; dar și cu această măsură de prevedere riscul deplasării secundare nu este cu totul înlăturat. Fracturile marginale anterioare sînt și mai dificile de redus. Ele trebuie reduse și imobilizate cu piciorul în poziție de echin timp de 4—6 săptămîni (Lauge-Hansen).

În fracturile fără deplasare sau în unele fracturi tuberculare tratate în acest mod, imobilizarea trebuie să se facă în aparat gipsat cruro-pedios, cu genunchiul în semiflexie și piciorul în unghi drept. Pentru a depista orice deplasare, controlul radiografic trebuie făcut pe parcurs, la 5—10—15 zile de la aplicarea gipsului.

b) *Reducerea ortopedică prin tracțiune transcalcaneană* cu broșă este folosită de Böhler. În raport cu varietatea de fractură, broșa este trecută prin calcaneu mai anterior sau mai posterior (fig. 172).

Scanned with OKEN Scanner

După obținerea reducerii și controlul radiologic, se imobilizează în aparat gipsat și se așază pentru 6 săptămîni pe atela Braun cu extensie de 3 kg care se scade progresiv, în funcție de datele furnizate de controlul radiologic. Cu acest procedeu, menținerea reducerii se face prin aparatul gipsat și extensia continuă.

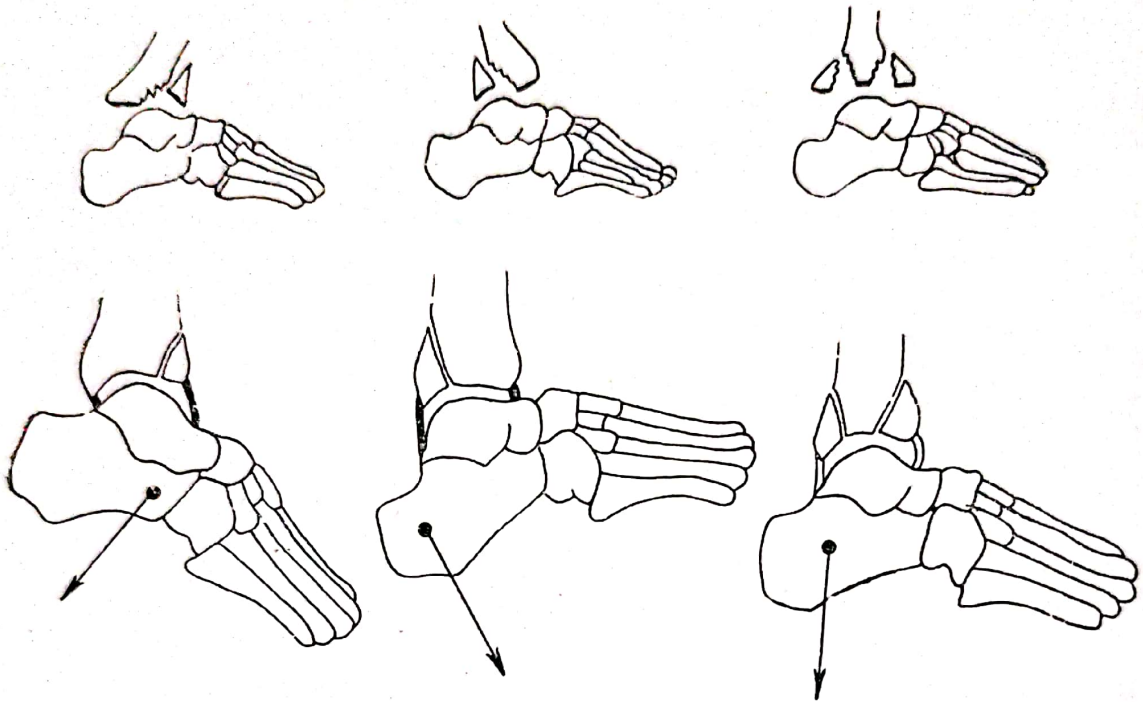

Fig. 172. — Modalități de tracțiune transcalcaneană (Böhler).

Pentru a împiedica deplasarea, Felsenreich face imediat 2 ferestre în aparatul gipsat, una anterioară și alta posterioară prin care fixează fragmentele percutanat cu broșe Kirschner.

Extensia continuă, transosoasă, a fost folosită mai de mult de Merle d'Aubigné și recent actualizată de Trojan. Broșa este trecută prin calcaneu cu gamba în flexiune, perpendicular pe axul tibiei și paralelă cu interlinia articulară ; pe această broșă se aplică la început o extensie de 5—7 kg care se reduce treptat, sub controlul radiografic, pînă la 2—3 kg. Extensiunea se menține timp de 6—8 săptămîni, iar după acest interval se aplică un aparat gipsat de mers.

Tratamentul chirurgical. Date fiind imperfecțiunile reducerii ortopedice și frecvența deplasărilor secundare, ca și importanța restabilirii suprafeței articulare și a axului gambei, tratamentul chirurgical a fost preconizat încă de Lambotte (1907) și Auvray (1912).

Scanned with OKEN Scanner

Metodele chirurgicale care sînt folosite pentru tratamentul acestor fracturi pot fi grupate în două categorii :

a) *Osteosinteza directă* urmăreşte reducerea fragmentelor prin plaga operatorie şi fixarea cît mai completă a acestora, de obicei cu şuruburi.

b) *Osteosinteza indirectă* urmăreşte să menţină reducerea obţinută prin tracţiune sau manevre externe, restabilind şi fixînd raporturile normale între tibie şi peroneu fie prin bulonaj sau înşurubare tibio-peronieră, fie prin reconstituirea atelei peroniere prin cerclaj sau începuire cu tijă. Osteosinteza peroneului permite realinierea tibiei (Rieunau).

Legat de caracteristicile anatomice ale fracturilor pilonului tibial, cu fragmente adesea multiple şi greu de menţinut chiar printr-o osteosinteză masivă, trebuie să fie clar că tratamentul chirurgical oricare ar fi procedeul folosit, nu face decît să restabilească suprafaţa articulară şi axul osului, dar nu poate să asigure o soliditate imediată care să permită renunţarea la imobilizarea gipsată sau reluarea mersului mai înainte de 2 luni.

Indicaţiile de tratament în fracturile pilonului tibial

1. *Fracturile marginale posterioare.* În varietatea tuberculară sau tuberculo-marginală izolată, tratamentul ortopedic prin reducere manuală şi imobilizarea gipsată poate fi suficient. După cîteva zile se poate relua mersul şi aparatul gipsat se scoate după 45 de zile.

În fracturile tuberculo-marginale asociate cu fracturi maleolare, tratamentul ortopedic poate reduce deplasarea, dar menţinerea este dificilă. De aceea controlul radiologic trebuie făcut periodic în prima lună. Pentru acest motiv, tratamentul chirurgical, în aceste cazuri, poate fi încercat de la început, urmărind ca pe cale postero-externă să se asigure fixarea fragmentului tibial posterior şi a peroneului cu şuruburi, eventual asociată cu fixarea maleolei interne (fig. 173).

Fractura tuberculo-margino-maleolară poate fi tratată ortopedic, căci stabilitatea reducerii este mai mare. Cînd controlul radiologic nu este satisfăcător, reducerea sîngerîndă cu fixarea fragmentului posterior şi a peroneului este singura soluţie terapeutică.

Fracturile margino-maleolare trebuie reduse chirurgical pe cale postero-internă şi fixate cu şurub ; adesea trebuie să fie asociat cerclajul maleolei peroniere.

2. *Fracturile marginale anterioare.* Fracturile fără deplasare pot fi tratate ortopedic şi imobilizarea, fără sprijin, trebuie să fie prelungită pînă la 60 de zile, urmînd ca apoi să se aplice un aparat gipsat de mers.

Scanned with OKEN Scanner

Fracturile cu deplasare necesită reducere chirurgicală și fixarea fragmentului cu șurub, căci dacă reducerea ortopedică poate fi obținută, reproducerea deplasării sub gips este foarte frecventă. În caz de fracturi maleolare concomitente, se poate asocia și osteosinteza maleolelor (fig. 174).

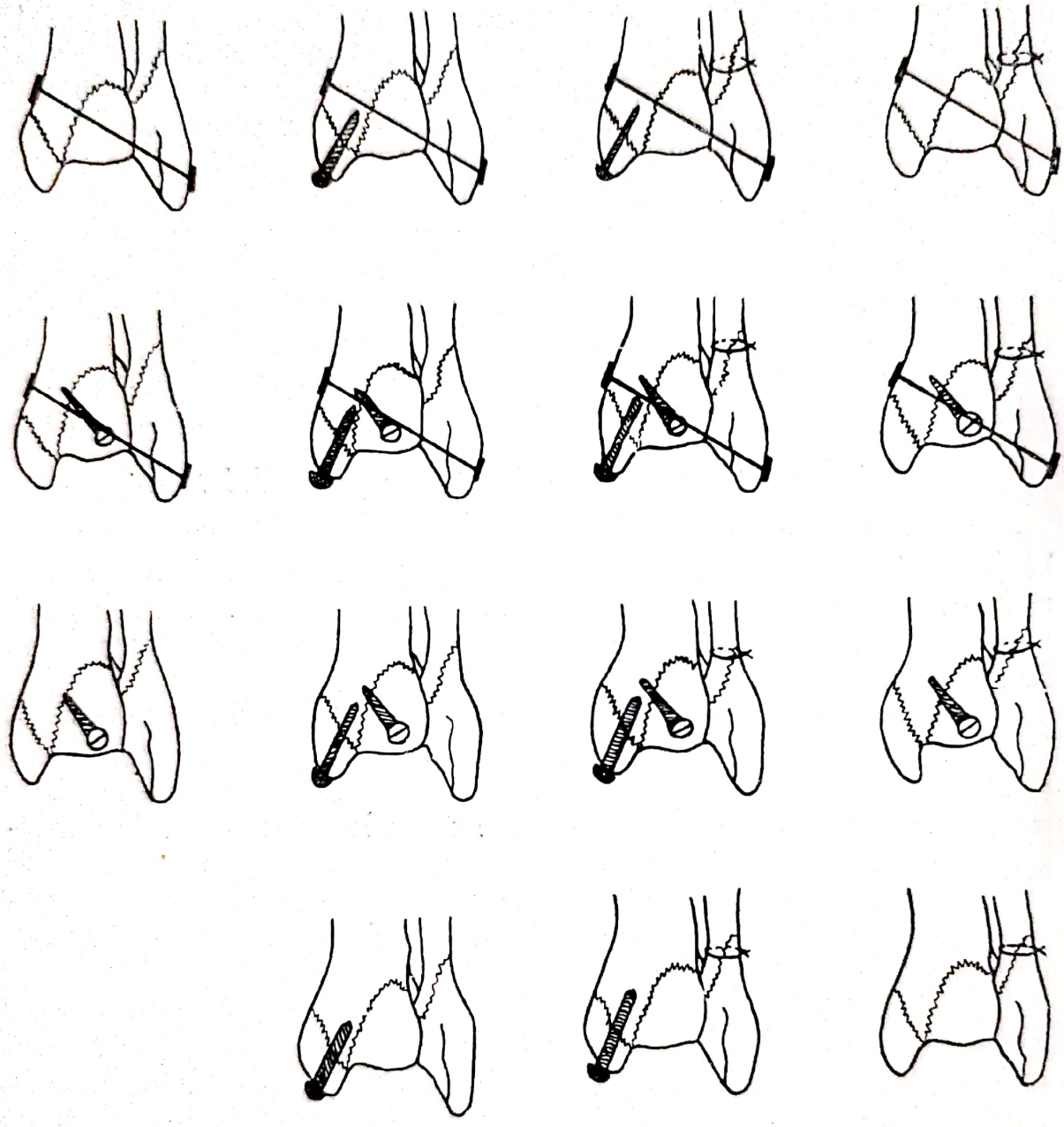

Fig. 173. — Posibilități de osteosinteză în fracturile marginale posterioare (Gay-Evrard).

3. *Fracturile bimarginale.* Tratamentul acestor fracturi trebuie să înceapă cu extensia continuă ; în fracturile simple această atitudine este suficientă pentru obținerea unei reduceri corecte.

Dacă în primele 10 zile de extensie nu se obține o bună reducere, atunci se poate recurge la tratamentul chirurgical, cu-

Scanned with OKEN Scanner

noscînd însă că acesta este adesea dificil şi cu riscuri. În aceste forme de fracturi, osteosinteza peroneului este insuficientă şi nu permite refacerea plafonului tibial ; totuşi, în cazurile cu aspect cominutiv, permite o aliniere a piciorului pe gambă, în aşteptarea unei adaptări funcţionale sau artrodeze.

Pentru refacerea plafonului tibial este necesară abordarea pe cale anterioară şi posterioară a epifizei tibiale şi fixarea cu bulon sau şuruburi a fragmentelor principale; se poate asocia, după caz şi osteosinteza maleolelor.

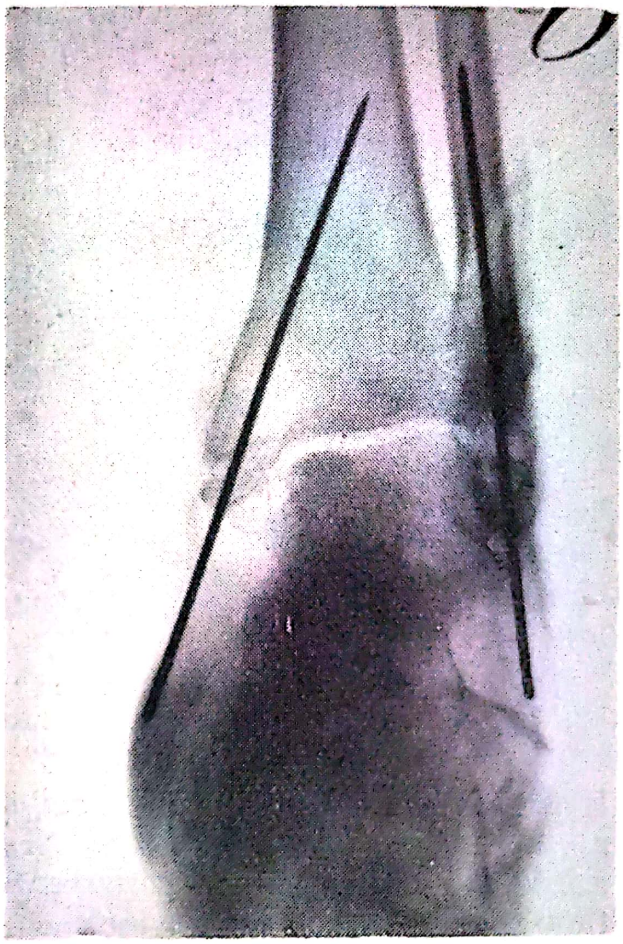

Fig. 174. — Fractură bimaleolară redusă chirurgical şi fixată cu două broşe.

4. *Fracturile sagitale* fără deplasare se imobilizează în aparat gipsat cu piciorul în unghi drept, dar sprijinul trebuie evitat timp de 60 zile. În caz de deplasare sau de înfundare a unui fragment, trebuie intervenit chirurgical, de obicei pe cale anterioară, reducîndu-se înfundarea şi fixîndu-se fragmentele prin şurub.

Din menţionarea acestor indicaţii nu trebuie trasă concluzia că tratamentul chirurgical trebuie folosit cu precădere cînd reducerea ortopedică nu a reuşit. Adesea, cu deosebire în fracturile cominutive, tratamentul chirurgical este contraindicat şi sîntem nevoiţi să ne mulţumim cu o reducere ortopedică chiar aproximativă însă fără riscuri. În acest fel putem aştepta fie o consolidare şi aplicarea unui tratament fizioterapic de recuperare, fie o artrodeză tibio-astragaliană precoce (fig. 175).

Tratamentul fizioterapic de recuperare în fracturile scoabei tibio-peroniere are o mare importanţă. După scoaterea aparatului gipsat, pentru a preveni edemul şi tulburările circulatoare, trebuie aplicat un aparat din clei de zinc (Zinkleim) cu care accidentatul va merge timp de 30 de zile. La scoaterea acestui aparat, se începe tratamentul fizioterapic sub forma băilor de

Scanned with OKEN Scanner

aer supraîncălzit, masaj al musculaturii gambei şi mişcări active progresive la nivelul articulaţiilor piciorului. Dacă se constată un picior plat prin imobilizare prelungită sau o uşoară tendinţă la valg a piciorului, trebuie să i se recomande bolnavului un susţinător plantar pe care să-l poarte cîteva luni. Cînd însă, prin-

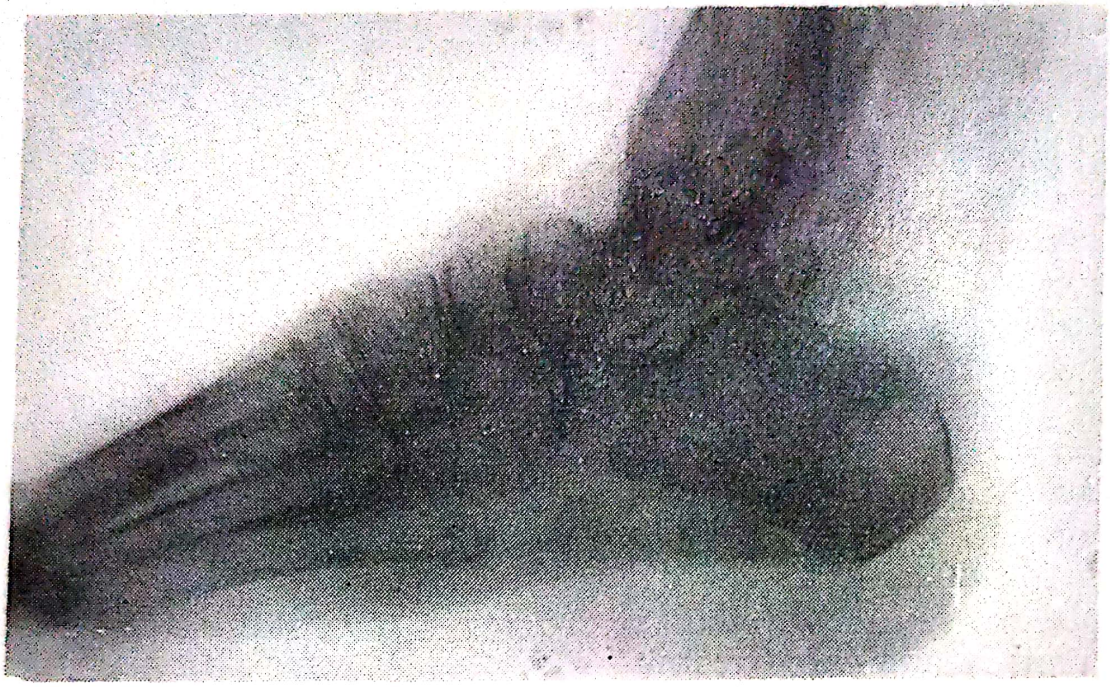

Fig. 175. — Artrodeză tibioastragaliană după fractură bimaleolară cu subluxaţie.

tr-un tratament mai puţin corect, s-a ajuns la un valgus moderat al piciorului, acesta se poate corecta suficient printr-o încălţăminte ortopedică, care are partea internă a tălpii şi tocului înălţată pînă la corectarea deviaţiei.

Uneori, din grija de a nu produce o anchiloză sau redoare a gleznei, unii chirurgi suprimă imobilizarea prea devreme şi supun bolnavul unui tratament fizioterapic intensiv, care accentuează durerea şi impotenţa funcţională. În aceste cazuri, trebuie să se aplice un aparat gipsat de mers timp de 2—3 săptămîni şi apoi unul cu clei de zinc.

Consolidările vicioase, cu dezaxarea piciorului, necesită însă un tratament chirurgical.

DIASTAZA TIBIO-PERONIERĂ

Diastaza tibio-peronieră, producînd o depărtare permanentă a peroneului de tibie, se datoreşte rupturii ligamentelor tibio-peroniere inferioare.

Scanned with OKEN Scanner

În unele cazuri, ligamentele pot să smulgă inserţiile lor, fracturînd tuberculul antero-extern sau chiar toată marginea antero-externă a tibiei, producînd fractura Astley-Cooper cu diastaza intraosoasă Volkmann. Alteori se asociază ruptura ligamentului lateral intern (fig. 176).

În fractura Dupuytren joasă, diastaza se poate produce fără ca ligamentele tibio-peroniere inferioare să fie rupte. Traiectul de fractură, oblic în jos şi înainte, vine sub ligamentul tibio-peronier anterior şi fragmentul superior al tibiei rămîne unit cu tibia. Fragmentul maleolar însă se poate deplasa fie din cauza ruperii ligamentului tibio-peronier posterior, fie prin rotaţie în jurul acestui ligament rămas intact, producînd astfel *diastaza parţială posterioară* Destot.

Examenul clinic pune în evidenţă unele semne care sînt specifice leziunii. La inspecţie, glezna apare tumefiată, cu diametrul transversal mărit.

Palparea, pe lîngă durerea la nivelul interliniei tibio-astragaliene sau tibio-peroniere, poate pune în evidenţă o mobilitate în clapă de pian a maleolei peroniere, mai ales în cazurile de fractură Dupuytren tipică, şi o mobilitate anormală a astragalului în scoaba tibio-peronieră. Pentru a pune în evidenţă această mobilitate anormală, accidentatul, fiind culcat cu coapsa şi gamba flectate la 90°, chirurgul apucă cu o mînă gamba la nivelul gleznei, pe care o imobilizează, iar cu cealaltă piciorul posterior şi caută să-i imprime acestuia mişcări de lateralitate înăuntru şi în afară, fără răsucire în varus sau valgus. În caz de diastază, se constată balotarea astragalului, jocul lateral al piciorului şi *şocul astragalian*, senzaţie tactilă determinată de lovirea astragalului de baza maleolei tibiale, la sfîrşitul mişcării de translaţie internă.

Examenul radiologic are o importanţă mai mare în practică decît căutarea semnelor clinice, care sînt dureroase, iar diagnosticul formelor uşoare de diastază devine posibil dacă radiografia se face cu piciorul în valgus şi rotaţie externă.

Pe radiografia obişnuită din faţă a gleznei umbra tuberculului antero-extern tibial se suprapune peste maleola peronieră cu aproximativ 6—8 mm *(A)*, iar distanţa dintre umbra tuberculului postero-extern al tibiei şi peroneu *(B)* este de aproximativ 2 mm (Padovani) ; deci distanţa *B* este mai mică decît distanţa *A*, fiind aproximativ 1/3 din aceasta. În caz de diastază, distanţa *B* este mai mare sau egală cu distanţa *A* (fig. 177). În diastazele funcţionale ale schiorilor sau la acei sportivi cu laxitate accentuată a gleznei, distanţele *A* şi *B* sînt aproape egale (Allaria).

Scanned with OKEN Scanner

De asemenea, deplasarea laterală și valgusul astragalului fac ca, pe radiografia din față, spațiul dintre tibie și astragal să nu mai fie riguros egal pe toată întinderea sa, ci să apară mai larg între fața internă a astragalului și baza maleolei tibiale și mai îngust între marginea supero-externă a astragalului și plafonul scoabei tibio-peroniere (Watson Jones).

Fig. 176. — Fractura maleolei peroniere și ruptura ligamentului lateral intern, cu diastază tibioperonieră.



Fig. 177. — Elementele diagnosticului radiologic al diastazei tibio-peroniere.

Aceasta este o indicație prețioasă pentru aprecierea diastazisului.

Tratamentul ortopedic al diastazei tibio-peroniere recente poate fi urmat de succes. În reducerea și menținerea reducerii trebuie să îndepărtăm orice mijloc mecanic, deoarece acesta conduce de multe ori la producerea de escare la nivelul maleolelor, mai cu seamă a celei peroniere. Reducerea se poate obține ușor dacă mîna care cuprinde în podul palmei maleola peronieră împinge piciorul înăuntru, iar cealaltă, sprijinită deasupra maleolei tibiale, împinge diafiza în afară. Cu podul palmelor care cuprind bine maleolele se asigură această presiune pînă la întărirea gipsului, modelînd în același timp regiunea maleolară. Apăsarea mîinilor este mai suplă și mai bine dozată pentru a evita producerea escarelor. Această reducere ortopedică

Scanned with OKEN Scanner

trebuie însă supravegheată atent toată perioada de imobilizare şi aparatul gipsat trebuie schimbat ori de cîte ori acesta a devenit larg pentru a nu îngădui reproducerea diastazei. Imobilizarea este de lungă durată, 6—8 săptămîni, căci refacerea ligamentelor rupte necesită un timp mai îndelungat. Mersul sprijinit nu va fi permis decît după această perioadă de timp.

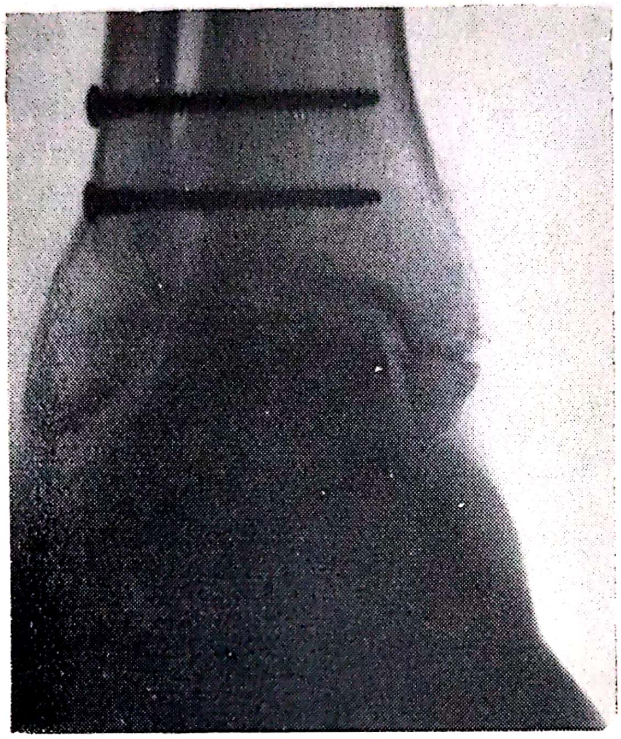

Fig. 178. — Diastasis tibioperonier redus peroperator şi menţinut prin înşurubare.

Dacă după reducerea fracturii persistă totuşi o diastază minimă sau în cazurile de reproducere a diastazei, tratamentul chirurgical este indicat. În acest scop, se poate folosi bulonajul tibio-peronier preconizat de Juvara şi reluat de Merle D'Aubigné sau înşurubarea peroneo-tibială (fig. 178). După bulonare, imobilizarea gipsată pentru 40—45 de zile este necesară, iar mersul se îngăduie numai cu aparat gipsat, căci altminteri, există pericolul ruperii bulonului prin forfecare şi oboseala metalului.

DECOLAREA EPIFIZEI INFERIOARE A TIBIEI

Decolarea epifizei inferioare a tibiei se întîlneşte rar în practică şi se produce mai frecvent la băieţi între 10 şi 18 ani, atunci cînd osificarea cartilajului diafizo-epifizar este pe cale de a se termina.

Scanned with OKEN Scanner

Mecanismul de producere al decolării este de obicei indirect. Epifiza tibială este în totalitate extraarticulară şi ligamentele laterale se inseră pe epifiză. Într-o mişcare violentă de eversiune a piciorului, cînd maleola rezistă, epifiza este smulsă prin ligamentele sale.

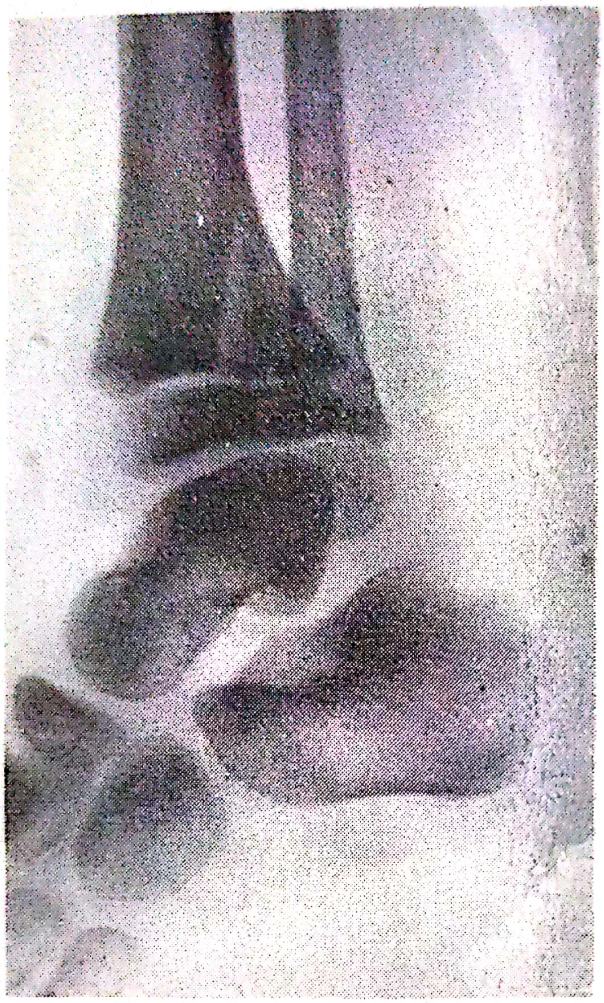

Fig. 179. — Fractură — decolare de tibie.

Decolarea poate fi produsă, rareori, printr-un *mecanism direct,* cînd traumatismul izbeşte tibia, imprimîndu-i o mişcare tangenţială.

Examenul anatomo-clinic. Cînd periostul nu se rupe, decolarea poate fi incompletă şi epifiza rămîne pe loc. Simptomatologia în acest caz este săracă şi se traduce printr-o tumefiere regională, cu echimoză puţin evidentă pe faţa internă a gleznei şi durere localizată de-a lungul liniei diafizo-epifizare. Radiografia arată o lărgire a spaţiului cartilajului de conjugare pe partea internă sau anterioară.

Decolarea simplă este foarte rară ; de obicei, ea este mixtă, căci o dată cu epifiza decolată se detaşează şi un fragment osos din partea posterioară a metafizei tibiale (fig. 179).

Leziunea tibială se asociază de obicei fie cu o decolare a epifizei peroniere, dar mai cu seamă cu o fractură supramaleolară a peroneului.

Deplasarea este evidentă clinic şi simptomatologia este asemănătoare cu cea din fracturile Dupuytren ; în decolare însă nu există diastază tibio-peronieră, ceea ce face ca ansamblul astragalo-bimaleolar să se deplaseze în bloc. Deplasarea se face fie în afară, fie înapoi ; deplasarea internă este excepţională. Cînd epifiza se deplasează posterior şi în sus, tabloul clinic este acel al unei fracturi marginale a pilonului tibial cu luxaţie posterioară.

Scanned with OKEN Scanner

Tratament. Reducerea decolării se face folosind aceleaşi manevre ca pentru fracturile gleznei. După reducere, se imobilizează într-un aparat gipsat pentru 5—6 săptămîni.

Dacă reducerea decolării a fost bine făcută, tulburările de osificare la nivelul cartilajului de conjugare sînt rare şi nu se produce nici o deformare a piciorului.

Cînd creşterea tibiei a fost oprită, piciorul se poate deforma în varus, prin continuarea creşterii la nivelul peroneului. În cazurile de picior strîmb varus, osteotomia supramaleolară restabileşte conformaţia normală a acestuia.

RUPTURILE TENDONULUI AHILIAN

Aceste rupturi, semnalate pentru prima dată de Ambroise Paré (1573), au devenit destul de frecvente în zilele noastre, ca urmare a practicării pe scară largă a sporturilor.

Ele se întîlnesc cu o frecvenţă crescută între 20 şi 45 de ani, bărbaţii şi sportivii fiind cei mai predispuşi.

Mecanism de producere. Ruptura tendonului este de cele mai multe ori totală şi se situează în vecinătatea joncţiunii tendino-musculare sau în porţiunea cea mai îngustă a tendonului lîngă inserţia sa calcaneană. La persoanele tinere, este mai frecventă ruptura la nivelul joncţiunii tendino-musculare, în vreme ce ruptura în vecinătatea inserţiei calcaneene se observă mai frecvent la persoanele de vîrstă mijlocie.

Aproape totdeauna tendonul plantarului subţire rămîne integru şi uneori un mic fascicul tendinos accesoriu al solearului supranumerar. Rupturile parţiale sînt mult mai rare, căci la intervenţie, multe din cele diagnosticate ca atare sînt de fapt rupturi totale.

Anatomie patologică. Extremităţile rupte ale tendonului sînt destrămate şi se găsesc distanţate între ele printr-un spaţiu de 2 pînă la 6 cm prin retracţia capătului proximal. Acest spaţiu este iniţial ocupat de un hematom, apoi de o masă gelatinoasă care treptat se organizează şi se transformă într-un ţesut cicatriceal tînăr, dens, voluminos şi care reconstituie, alungind, tendonul ahilian.

S-a insistat mult asupra naturii traumatice sau patologice a acestei rupturi. Faptul că ea se produce în urma unor violenţe mari (plecarea într-o cursă, saltul brusc al dansatoarei) justifică prima supoziţie, dar apariţia ei la persoane mai în vîrstă şi la un efort minor, ca şi existenţa rupturilor în doi timpi au întărit convingerea că ruptura se produce pe un tendon modificat prin leziuni degenerative anterioare (Orell).

Scanned with OKEN Scanner

Studiile angiografice au arătat că vascularizaţia tendonului este cea mai săracă în segmentul strîmtat, acolo unde îşi au sediul de predilecţie rupturile şi că această vascularizaţie diminuă cu vîrsta, începînd de la 30 de ani.

De asemenea, examenele histologice practicate pe fragmentele luate din capetele tendonului rupt au permis lui Delarue şi Mazabraud să pună în evidenţă leziuni degenerative sub forma unor pseudochisturi constituite din substanţă mucoidă sau fibrinoidă.

Din aceste date apare clar că la baza rupturilor tendonului ahilian stau leziuni degenerative, a căror extindere creşte cu vîrsta şi sînt favorizate de exerciţiile de antrenament. Tendinitele repetate ale dansatorilor profesionişti ar putea fi astfel considerate ca manifestări clinice ale acestei leziuni de început.

Examenul clinic. Cînd ruptura apare în timpul unui efort important, bolnavul acuză o durere violentă, arzătoare şi uneori se aude un cracment.

Impotenţa funcţională este variabilă ca şi durerea. În cazurile cu dureri acute, mersul şi uneori sprijinul pe piciorul lezat sînt imposibile. Cînd durerea este uşoară, bolnavul poate să-şi reia mersul după cîteva zile de repaus la pat, iar mişcările de flexie-extensie în articulaţia gleznei sînt libere.

Pentru afirmarea diagnosticului de ruptură tendinoasă sînt valoroase două semne :

— imposibilitatea flexiunii plantare a piciorului, contra rezistenţei (ca atare ridicarea pe vîrful piciorului lezat este imposibilă) ;

— prezenţa unei depresiuni la nivelul tendonului ahilian situată la 3—6 cm deasupra călcîiului. Această depresiune de aproximativ 1 cm, în care se înfundă degetul la palpare, se pune în evidenţă şi la inspecţie, cu ocazia tentativelor de flexiune plantară a piciorului, cînd capătul proximal al tendonului proemină şi se mişcă spre partea superioară a gambei.

Radiografia cu raze moi, propusă de autorii scandinavi pentru diagnosticarea acestor rupturi, se arată a nu fi superioară examenului clinic.

Tratament. În rupturile parţiale, se poate recurge la imobilizare într-un aparat gipsat pentru 4—6 săptămîni, cu piciorul în unghi drept sau uşor echin.

Cînd ruptura este totală, intervenţia chirurgicală este singura metodă de tratament. În această eventualitate, sutura simplă a tendonului, dată fiind scămoşarea capetelor, dilacerarea şi leziunile degenerative existente, este insuficientă, uneori chiar imposibilă cînd intervenţia se face după cîteva zile. Cu toate acestea, fraţii Judet publică în 1963 rezultate surprinzător de

Scanned with OKEN Scanner

bune, după sutura „în șiret" a tendonului cu crin de Florența. Pentru evitarea neajunsurilor suturii s-au propus o serie de procedee plastice care să realizeze o ameliorare a suturii.

Pentru a întări sutura, Rocher utilizează dedublarea în plan frontal a capetelor tendinoase și răsfrîngerea lor reciprocă. Alți autori recurg la utilizarea grefelor libere de fascia lata sau piele

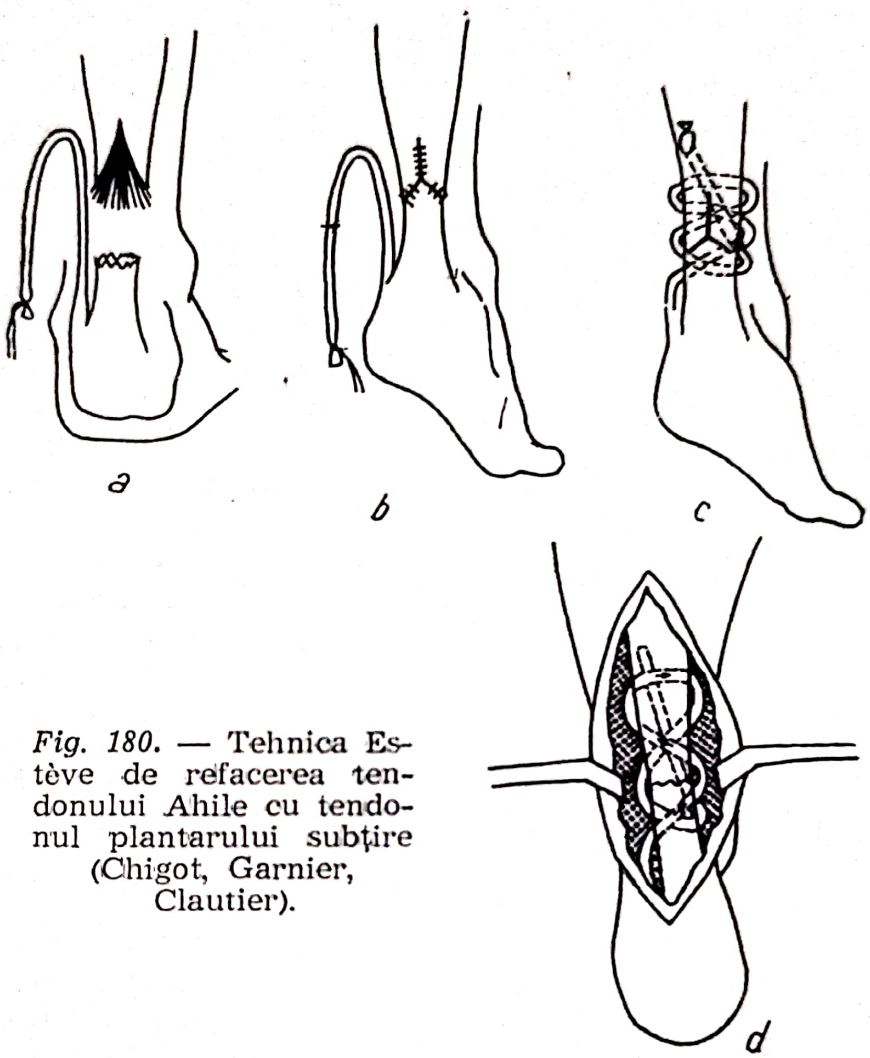

Fig. 180. — Tehnica Estève de refacerea tendonului Ahile cu tendonul plantarului subțire (Chigot, Garnier, Clautier).

cu care înconjură tendonul suturat, sau grefe pediculate; Bosworth și Ducroquet utilizează în acest scop un lambou din aponevroza solearului, cu pedicul inferior, pe care-l răsfrîng peste ruptură și-l suturează la capătul inferior.

Actualmente, preferințele unor autori (Merle d'Aubigné, Chigot, Estève), se îndreaptă spre utilizarea tendonului plantarului subțire, a cărui lungime este de 30—40 cm și care se secționează printr-o mică incizie la partea superioară a feței posterioare a gambei; păstrînd inserția distală a tendonului pe calcaneu, cu capătul liber se face sutura capetelor tendonului ahilian rupt (fig. 180).

Scanned with OKEN Scanner

În cazul rupturilor tendinoase la nivelul inserției calcaneene, se practică reinserția. În acest scop, la nivelul tuberozității posterioare a calcaneului, se face cu dalta un volet osos sub care este adus capătul tendonului, însăilat „în șiret" cu un fir de mătase groasă. Prin două tunele osoase capetele firului sînt scoase pe fețele laterale ale calcaneului și după flexia plantară a piciorului se înnoadă peste clapa osoasă. În acest fel, capătul tendonului este fixat sub voletul osos calcanean. Peste inserția tendinoasă se răsfrînge un lambou pediculat de pe fața posterioară a tendonului care se suturează la periostul calcanean. Procedeul aplicat la o dansatoare a permis acesteia să-și reia după 3 luni profesia fără nici o dificultate.

După refacerea tendonului se aplică un aparat gipsat femuro-podal cu genunchiul în flexiune și piciorul în echin pentru a relaxa sutura. După 4 săptămîni se schimbă gipsul cu unul de mers, care se aplică pînă la genunchi, cu piciorul în ușor echin. La început, bolnavul, cu ajutorul cîrjelor, se sprijină progresiv pe picior, iar după două săptămîni merge fără cîrji.

După 4—6 săptămîni gipsul se scoate și bolnavul calcă pe picior fără nici un ajutor.

Cazurile de rupturi tendinoase vechi prezintă deseori tulburări trofice locale, piele subțiată sau cu cicatrice aderente, la care este de semnalat posibilitatea frecventă a sfacelării cutanate postoperatorii. De aceea, este recomandabil să se înceapă reparația printr-un timp de chirurgie plastică cu piele pediculată

CALUSURILE VICIOASE ALE GLEZNEI

Fracturile scoabei tibio-peroniere și fracturile supramaleolare ale oaselor gambei, cînd nu sînt bine reduse și fixate, se pot vindeca într-o poziție vicioasă. Această consolidare vicioasă antrenează tulburări funcționale importante la nivelul articulației tibio-astragaliene în primul rînd și apoi, din cauza deformării piciorului, și la nivelul celorlalte articulații.

La producerea calusurilor vicioase ale gleznei, contribuie două elemente : o fractură articulară sau juxta-articulară și un tratament necorespunzător.

Participarea acestor două elemente poate să fie inegală, dar din asocierea lor rezultă două categorii de deplasări : deplasări în plan frontal (laterale) și deplasări în plan sagital (anteroposterioare).

1. *Deplasările laterale.* În urma fracturilor bimaleolare, de cele mai multe ori, sau după o fractură supramaleolară, piciorul poate fi deplasat în afară sau înăuntru.

Scanned with OKEN Scanner

a) *Deplasarea în afară* (piciorul plat valg traumatic) este consecința unei fracturi bimaleolare prin eversiunea piciorului care nu a fost corect redusă și mai rar a unei fracturi bimaleolare prin inversiunea care a fost hipercorectată.

Astragalul este deplasat în afară și face cu axa tibiei un unghi deschis extern, iar scoaba maleolară este lărgită. Prin

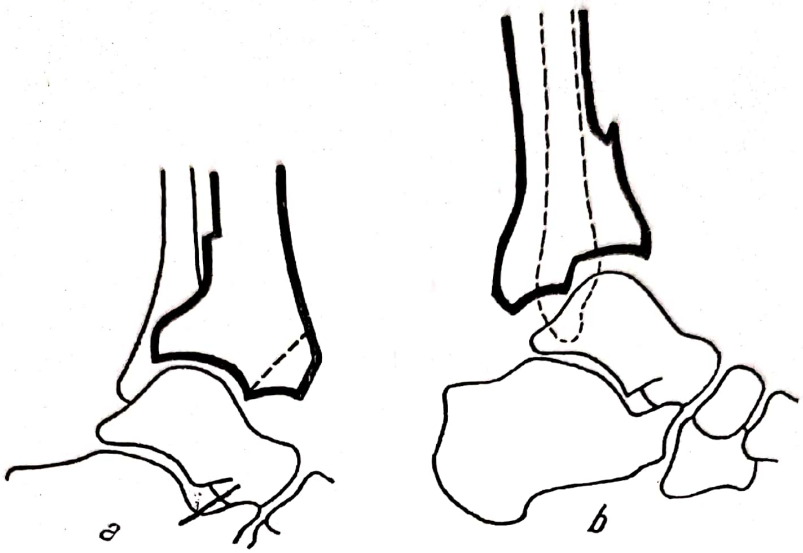

Fig. 181. — Calus vicios al pilonului tibial cu subluxația piciorului.
a — Posterioară ; b — anterioară.

faptul că axa gambei cade înăuntrul suprafeței de sprijin a calcaneului, în timpul mersului piciorul se deplasează în valgus, iar capul astragalului se răsucește înăuntru și se înclină în jos, ducînd la turtirea bolții longitudinale și la producerea piciorului plat-valg traumatic.

b) *Deplasarea înăuntru* este mai rar întîlnită și se observă după fracturile bimaleolare prin inversiune care nu au fost bine reduse. Deformația în varus a piciorului este la fel de supărătoare pentru bolnav ca și piciorul plat, căci determină producerea de indurații tegumentare (clavi) pe marginea externă a piciorului care devin foarte greu de suportat.

Axul gambei face cu cel al astragalului un unghi deschis înăuntru.

2. *Deplasările în sens antero-posterior*. Calusurile vicioase se observă după fracturile supramaleolare și după fracturile pilonului tibial.

Fracturile supramaleolare sînt dificil de redus și menținut și de multe ori deplasarea se produce secundar, în timpul imobilizării gipsate. Consolidarea lor vicioasă antrenează dezaxarea articulației tibio-astragaliene și instalarea artrozei.

Scanned with OKEN Scanner

Fracturile pilonului tibial cu deplasarea fragmentului tuberculo-margino-maleolar posterior antrenează subluxaţia posterioară a piciorului (fig. 181 a), iar consolidarea în această poziţie menţine piciorul în echin (picior echin traumatic) şi produce artroza prin incongruenţă articulară.

Deplasarea anterioară a fragmentului în fracturile tuberculo-margino-maleolare anterioare şi consolidarea în această poziţie determină instalarea piciorului talus traumatic (fig. 181 b), căci numai partea posterioară a corpului astragalului vine în contact cu scoaba tibio-peronieră.

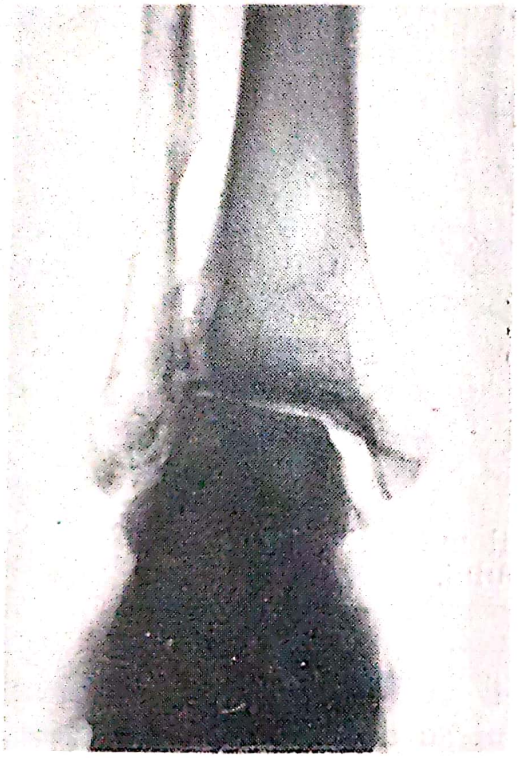

Fig. 182. — Calus vicios cu artroză tibio-astragaliană.

Mecanismul durerii în calusurile vicioase. În fracturile vicios consolidate ale gleznei, oricare ar fi tipul deplasării, durerea apare ca urmare a două cauze :

Durerea de cauză mecanică. Din cauza dezaxării, astragalul antrenează deformarea piciorului şi în această situaţie, articulaţiile se mişcă într-o poziţie anormală. Ca urmare a acestui fapt se produc tracţiuni ligamentare neobişnuite, care duc la instalarea durerilor. Aceste tracţiuni exagerate se produc, în primul rînd, la nivelul articulaţiei tibio-astragaliene (sau ligamentul lateral intern în cazul dezaxării în valgus) dar şi la nivelul articulaţiei subastragaliene şi mediotarsiene, unde se face compensarea deviaţiei astragalului. Aceste dureri nu dispar pînă cînd nu se reface axarea corectă a astragalului.

Durerea prin artroză. Incongruenţa articulară între scoaba tibio-peronieră şi astragal, ca şi traiectele de fractură intraarticulare, fac ca la nivelul suprafeţelor osoase să se producă leziuni degenerative ale cartilajului articular care dispare în totalitate în zonele de presiune maximă (fig. 182). Osul subiacent, astfel descoperit şi neprotejat, suferă modificări de consistenţă în sensul unei densificări care contrastează cu aspectul de osteoporoză difuză a întregului segment osos din vecinătate. Toate aceste modificări sînt generatoare de dureri. Ulterior, apariţia exostozelor la acest nivel limitează mişcările, fără a le suprima. Restabilirea axei normale de sprijin a gambei pe

Scanned with OKEN Scanner

picior nu duce la retrocedarea leziunilor de artroză, care continuă să evolueze.

Leziunile de artroză se găsesc nu numai la nivelul articulației tibio-astragaliene, dar și celelalte articulații ale piciorului prezintă la început o artroză de postură care cedează la axarea piciorului. Dacă această axare întîrzie, la nivelul articulațiilor dezechilibrate se pot instala adevărate leziuni degenerative ce nu mai retrocedează.

Tratament. Tratarea corectă a fracturilor scoabei tibio-peroniere și a celor supramaleolare constituie tratamentul profilactic cel mai eficace.

Tratamentul curativ al calusurilor vicioase este mai puțin eficace, căci el trebuie să realizeze axarea normală a articulației și conservarea mișcării fără durere. Acest ultim obiectiv nu poate fi realizat în totalitatea cazurilor și adesea sîntem nevoiți să ne mulțumim cu axarea corectă a piciorului și dispariția durerii, renunțînd la mobilitate.

În tratamentul calusurilor vicioase ale gleznei dispunem de trei feluri de intervenții : osteotomia calusului, osteotomia supramaleolară și artrodeza.

Osteotomia calusului s-a dovedit, pentru autori ca Bérard, Henderson și Stuck, Boppe, Merle D'Aubigné, Judet, a fi o operație foarte bună în reaxarea piciorului.

Intervenția este în mod special indicată în calusurile vicioase după fracturi prin eversiune sau inversiune a piciorului, cu păstrarea integrității plafonului scoabei tibio-peroniere și fără leziuni de artroză. Abordarea maleolelor se face prin incizii verticale separate. După deperiostarea maleolelor, respectînd inserțiile ligamentare de pe vîrfurile lor, se practică la nivelul maleolei tibiale o osteotomie care pornește de deasupra bazei sale și se îndreaptă oblic în jos și în afară pentru a ajunge la locul de unire dintre plafon și buza internă a scoabei.

La nivelul peroneului osteotomia se face de asemenea oblic, însă în plan frontal și la un nivel situat deasupra calusului ; cînd calusul este recent se reface traiectul de fractură cu bisturiul de rezecție. După osteotomie și curățirea țesutului fibros dintre tibie și peroneu, ca și dintre maleola tibială și astragal, se reduce deplasarea astragalului și, după verificarea radiografică a reducerii, se fixează maleola peronieră la tibie printr-un bulon sau șurub, corectînd astfel diastaza. Focarul de osteotomie a peroneului se fixează prin cerclaj. Maleola tibială nu necesită nici o sinteză (fig. 183).

Osteotomia supramaleolară constă din ridicarea unei pene osoase, a cărei mărime este egală cu unghiul pe care îl face axa gambei cu axa astragalului.

Scanned with OKEN Scanner

Secţiunea superioară este perpendiculară pe axa gambei iar cea inferioară pe axa astragalului. În acest fel, după extirparea penei osoase, axa astragalului se află în continuitate cu cea a gambei şi piciorul este axat (fig. 184).

În acelaşi scop, se poate utiliza o osteotomie supramaleolară curbă, care permite corectarea deplasărilor laterale şi a

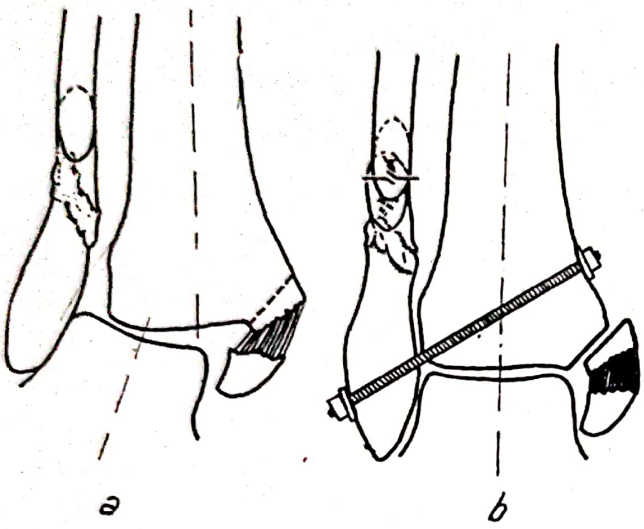

Fig. 183. — Osteostomia calusului (Merle D'Aubigné).
a — Dezaxarea piciorului şi nivelul secţiunilor osoase. b — După corecţie şi menţinere cu bulon.

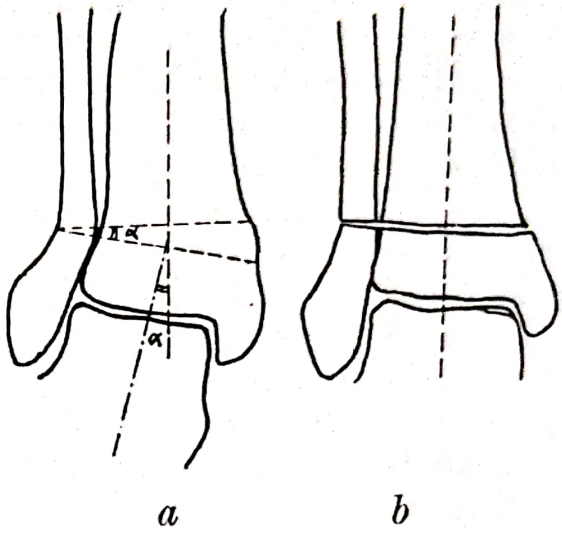

Fig. 184. — Osteotomie supramaleolară (Merle D'Aubigné).
a — Unghiul α al cuiului de rezecţie este egal cu unghiul α format de cele 2 axe ; b — axarea piciorului după osteotomia supramaleolară.

celor antero-posterioare. Speed şi Knight în calusul vicios în valgus, după osteotomie oblică a peroneului, fac osteotomia plană a tibiei pînă la corticala internă şi reduc dezaxarea folosindu-se de această corticală ca de o balama. În spaţiul rezultat la partea externă a tibiei, introduc un grefon osos, care menţine corecţia.

Osteotomia supramaleolară apare indicată în calusurile vicioase de origine supramaleolară fără artroză, în articulaţia tibio-astragaliană şi în calusurile vicioase cu deplasare laterală sau antero-posterioară cu anchiloză tibio-astragaliană.

Artrodeza tibio-astragaliană constituie singura metodă de tratament a calusurilor vicioase ale gleznei cu artroză tibio-astragaliană. Rezultatele obţinute cu acest procedeu au arătat că, în contradicţie cu noţiunile clasice, care considerau această articulaţie ca fiind de neatins, lucrările din ultimul timp menţionează rezultatele bune obţinute după artrodeza acestei articulaţii — în cazurile lezării ei — ceea ce a făcut ca ponderea artrodezei, faţă de celelalte intervenţii cu conservarea mobilităţii, să crească foarte mult. La această situaţie au contribuit lucrările lui Poilleux, Speed şi Boyd, Merle d'Aubigné. Watson Jones prezintă această operaţie ca un procedeu care nu modifică amplitudinea mişcărilor piciorului, datorită compensărilor din

Scanned with OKEN Scanner

articulaţiile subastragaliană şi mediotarsiană, dar care suprimă durerile şi permite funcţia piciorului fără incapacitate.

Pentru cazurile în care dezaxarea piciorului este mică, artrodeza se poate face prin simpla decorticare a scoabei tibio-pero-

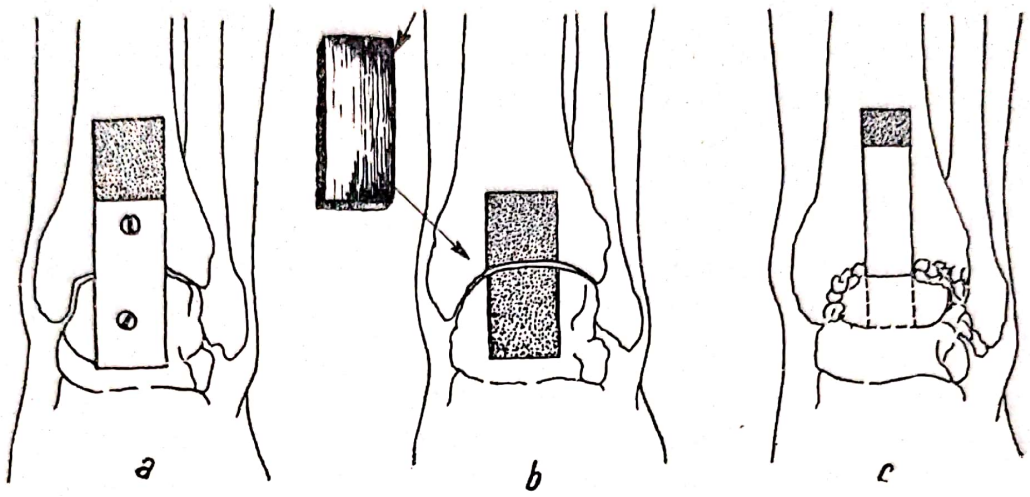

Fig. 185. — Artrodeză anterioară a gleznei.
a — Grefon prin alunecare fixat cu două şuruburi ; b — grefon tibial încastrat : c — grefon prin alunecare înfipt în astragal + os spongios intraarticular.

nieră şi a astragalului şi fixarea printr-un grefon osos lunecat de pe faţa anterioară a tibiei, cum fac Bourde şi Watson Jones (fig. 185). Cînd dezaxarea piciorului este importantă, artrodeza prin decorticare este insuficientă şi axarea piciorului nu se poate face decît printr-o rezecţie anchilozantă, tăind din plafonul scoabei şi corpul astragalului o pană osoasă suficientă pentru corectarea deviaţiei.

În acest scop, se poate folosi procedeul atribuit lui Crawford Adams şi utilizat de Merle d'Aubigné, procedeu care constă în abordarea externă a articulaţiei tibio-astragaliene printr-o rezecţie temporară a peroneului din 1/4 distală. După avivarea suprafeţelor articulare şi corectarea dezaxării prin rezecţiile osoase necesare, peroneul se aplică la loc şi se fixează cu şuruburi de *tibia* şi astragalul avivate. Peroneul serveşte totodată ca atelă de imobilizare şi grefă osoasă (fig. 186).

De asemenea, se pot folosi şi procedeele de artrodeză cu imobilizarea suprafeţelor avivate prin dispozitive de comportare derivate din tehnica lui Key şi Charnley.



Fig. 186. — Artrodeză tibio-astragaliană pe cale externă cu utilizarea peroneului ca atelă.

Scanned with OKEN Scanner

FRACTURILE ASTRAGALULUI

Fracturile astragalului sînt în general mai puțin frecvente decît ale celorlalte oase vecine, dar tratamentul lor este dificil și adesea se însoțesc de sechele funcționale importante.

Lucrări anterioare apreciau frecvența fracturilor astragalului la 2% din totalitatea fracturilor (Taddei Celso). Watson Jones a atras însă atenția asupra frecvenței acestei fracturi la aviatori, ceea ce a făcut ca această leziune să fie denumită și „astragalul aviatorilor" (Anderson).

Traiectul de fractură poate fi situat la nivelul capului, gîtului, corpului sau tuberculilor posteriori ai astragalului, dar în aproape 75% din cazuri fractura este situată la nivelul gîtului astragalului (Watson Jones).

În general, fractura se produce printr-o cădere de la înălțime. După cum a remarcat Vallas, cu cît căderea se face de la o înălțime mai mare, cu atît fractura este mai jos situată la nivelul piciorului. Poziția pe care o are piciorul față de gambă în momentul căderii este foarte importantă, pentru înțelegerea mecanismului de producere și pentru localizarea focarului de fractură.

Situația topografică a astragalului, participarea sa la alcătuirea celor trei articulații (tibio-astragaliană, subastragaliană și mediotarsiană) explică gravitatea leziunilor sale traumatice, deoarece compromiterea dinamicii fiecăreia din articulațiile amintite duce la instituirea unor tulburări funcționale importante. De asemenea, datorită funcției de transmitere a greutății corpului suprafața osului este aproape în totalitate acoperită cu cartilaj articular și prin urmare vascularizarea sa este foarte precară. Lipsa oricărei inserții musculare face ca irigația să fie asigurată prin vasele capsulare și ligamentare, care pătrund în os la nivelul gîtului și sinusului tarsului. De aceea, în caz de fractură a gîtului astragalian cu deplasare, există pericolul foarte frecvent al necrozei ischemice (McKeever).

1. **Fracturile gîtului astragalului.** Aceste fracturi se produc printr-un mecanism de flexiune dorsală exagerată a piciorului. În căderile de la înălțime, piciorul fiind flectat dorsal, gîtul astragalului se izbește de marginea anterioară a tibiei, care, întocmai unei dălți, pătrunde în astragal, producînd fractura gîtului (fig. 187 a). În raport cu violența traumatismului, fractura poate fi limitată la nivelul astragalului sau poate să se extindă și la ligamentele părții posterioare a articulației subastragaliene, antrenînd deplasarea fragmentelor și luxația piciorului (fig. 187 b).

Scanned with OKEN Scanner

a) *Fractura fără deplasare a gîtului astragalului.* Flexiunea forțată a piciorului produce, prin mecanismul arătat, fractura gîtului astragalului, care poate rămîne singura leziune și, în această situație, fragmentele osoase nu sînt deplasate.

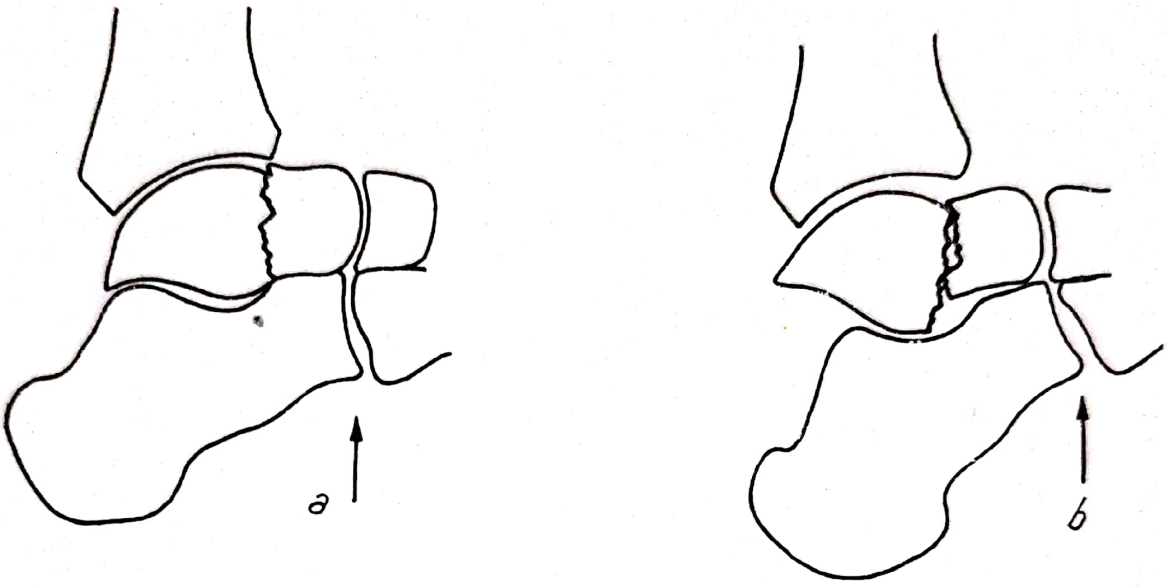

Fig. 187.
a — Fractura gîtului astragalului : b — fractura astragalului cu subluxație anterioară subastragaliană.

Tabloul clinic al acestor fracturi este necaracteristic, cel mai adesea avînd aspectul unei entorse tibio-tarsiene și subastragaliene. Inspecția descoperă o tumefiere difuză situată premaleolar intern, iar palparea evidențiază o durere vie situată pe partea internă a sinusului tarsului și anterior maleolei interne. Mișcările de *flexiune* și *extensiune* sînt dureroase, în vreme ce pronația și supinația par normale.

Radiografia evidențiază traiectul de fractură situat înaintea corpului și orientat în jos și puțin înapoi.

În această situație, tratamentul se reduce la imobilizare în aparat gipsat pentru 8—10 săptămîni.

b) *Fractura gîtului astragalului cu luxație subastragaliană.* Fractura simplă, fără deplasare, a gîtului astragalului, este rară. Chirurgul trebuie să fie avertizat că, foarte frecvent, în astfel de cazuri, printr-o citire atentă a radiografiei, se poate constata o luxație a jumătății posterioare a articulației subastragaliene. Dacă această leziune nu este descoperită ea va cauza o incapacitate funcțională definitivă.

În cazul în care traumatismul își continuă acțiunea și după ce gîtul astragalului a fost fracturat, traiectul de fractură se prelungește la nivelul ligamentelor porțiunii posterioare a articulației subastragaliene (la nivelul ligamentului interosos) și

piciorul în totalitate suferă o subluxație anterioară față de corpul astragalului.

Examenul clinic evidențiază atitudinea de varus a piciorului și un ușor echin. Prin palpare se constată o denivelare a marginii superioare a gîtului astragalului determinată de deplasarea capului astragalului și de unghiularea fragmentelor.

Examinarea atentă a radiografiei permite să se constate o basculare a corpului astragalului în flexiune plantară cu ridicarea părții posterioare a corpului, iar interlinia calcaneo-astragaliană apare căscată posterior.

Prin faptul că în aceste cazuri de fracturi ale gîtului astragalului ligamentul interosos este rupt, vascularizația corpului osului este compromisă, astfel că în 50% din cazuri se instalează necroza aseptică (Watson Jones).

Tratamentul fracturilor gîtului astragalului cu luxație subastragaliană trebuie să realizeze în primul rînd reducerea subluxației și a deplasării fragmentelor. Deoarece corpul astragalului este înclinat în flexiune plantară și face o unghiulare cu fragmentul cervico-capital care este basculat în sus, pentru reducerea deplasării fragmentelor și a luxației subastragaliene, piciorul trebuie ținut în echin. Din această poziție trebuie împins înapoi pentru a impacta fragmentele și răsucit în afară pentru a corecta poziția de varus.

Aparatul gipsat va trebui să mențină poziția de echin și abducție timp de 6—8 săptămîni, urmînd ca după acest timp, piciorul să fie imobilizat în unghi drept pînă la consolidarea fracturii. Dacă se încearcă mai curînd redresarea echinului, flexiunea dorsală poate determina o nouă deplasare a fragmentelor, cu reproducerea luxației.

c) *Fractura gîtului astragalului cu luxație posterioară a corpului.* În cazurile în care acțiunea traumatismului este deosebit de violentă, o dată cu fractura gîtului astragalului, se produce și ruperea întregului aparat ligamentar, cu eliberarea corpului osului de orice conexiune. În această situație, dacă flexiunea dorsală se continuă și subluxația piciorului se accentuează, fața internă a tuberozității posterioare a calcaneului ajunge în dreptul feței inferioare a corpului astragalului iar tuberculul postero-intern al acestuia se blochează de sustentaculum tali. Cînd piciorul revine în flexiune plantară, corpul astragalului blocat se luxează înapoi, în afara scoabei tibio-peroniere. El se găsește într-o poziție retromaleolară internă și răsucit cu 90°, suprafața de fractură privind extern.

La examenul clinic se constată devierea în varus și tumefierea piciorului. Din cauza deplasării fragmentului corporeal, locul rămas liber este ocupat de scoaba tibio-peronieră, iar căl-

Scanned with OKEN Scanner

cîiul apare scurtat, cu şanţurile latero-ahiliene şterse. Prin palparea regiunii retromaleolară internă se evidenţiază o masă dură, care corespunde corpului astragalian luxat.

Radiografia pune în evidenţă traiectul de fractură şi deplasarea posterioară a fragmentului corporeal (fig. 188), care este rotat. Pilonul tibio-peronier se interpune între cele două frag-

Fig. 188. — Fractura astragalului cu luxaţia posterioară a corpului.

mente astragaliene şi tinde să ocupe locul corpului astragalului. Uneori se poate asocia şi o fractură a maleolei tibiale.

Evoluţia acestor fracturi ale gîtului cu luxaţia posterioară a corpului astragalului este întunecată de apariţia unor complicaţii imediate şi tardive. Din cauza luxaţiei postero-interne a corpului, *deschiderea focarului de fractură* prin lezarea părţilor moi nu este rară. Ea poate apărea, în momentul traumatismului, prin sfîşierea părţilor moi, dar şi mai tîrziu, prin necroza tegumentelor comprimate de fragmentul osos luxat.

Leziunea pachetului vasculo-nervos tibial posterior prin compresiunea fragmentului osos constituie, de asemenea, o complicaţie gravă imediată.

Asocierea *fracturilor de calcaneu sau de pilon tibial* complică în mare măsură evoluţia şi pune sub rezervă prognosticul funcţional. *Necroza ischemică* a corpului astragalului, în cazurile cînd toate conexiunile capsulo-ligamentare au fost rupte, este inevitabilă. *Artroza secundară* este frecventă în această varietate de fractură-luxaţie şi ea se datoreşte, în cea mai mare parte, necrozei ischemice a corpului.

Scanned with OKEN Scanner

Tratamentul acestei varietăți de fractură-luxație trebuie făcut cu cea mai mare urgență, din cauza complicațiilor și riscurilor ce pot surveni.

Pentru ca reducerea luxației să fie posibilă, trebuie ca spațiul dintre scoaba tibio-peronieră și calcaneu să se deschidă la partea sa posterioară. Pentru aceasta se imprimă piciorului o flexiune dorsală accentuată, iar calcaneul este tras înainte. Prin presiune directă pe corpul astragalului se încearcă repunerea sa, ceea ce uneori reușește din prima tentativă. După repunere, piciorul se aduce în poziție de echin și eversiune, avînd grijă ca în acest timp să fie menținută presiunea cu policele pe corpul astragalului pentru a împiedica fragmentul corporeal să se reluxeze.

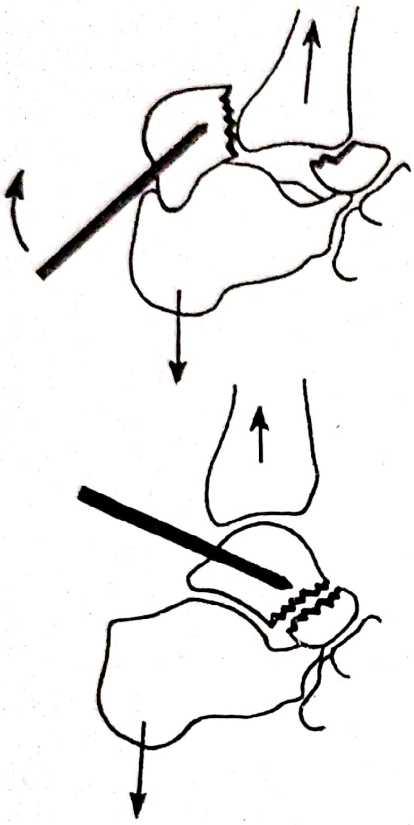

Fig. 189 — Reducerea fracturii și luxației posterioare a corpului (Watson Jones).

Cînd această manevră de reducere nu reușește, trebuie să recurgem la tracțiune transosoasă bipolară cu broșe Kirschner prin tuberozitatea calcaneului și o alta prin pilonul tibial. Prin tracțiune divergentă se deschide spațiul dintre calcaneu și scoaba tibio-peronieră și fragmentul luxat se repune prin presiune digitală. Cînd repunerea nu reușește, se introduce percutanat un cui Steinmann în corpul astragalului, ghidînd astfel mișcările ce trebuie imprimate acestuia (Watson Jones) (fig. 189).

Cînd reducerea ortopedică este imposibilă fie din cauza unei interpoziții a tendoanelor flexorului degetelor și gambierului posterior, care blochează accesul în scoaba tibio-peronieră, fie din cauză că accidentatul vine tîrziu, reducerea sîngerîndă se impune. Din cauza vascularizației precare, intervenția trebuie să fie cît mai puțin delabrantă. Calea postero-internă este cea mai recomandată căci abordează direct fragmentul și ușurează dezinclavarea și repunerea lui, permițînd totodată controlul pachetului vasculo-nervos.

După reducerea fragmentului luxat, fie pe cale ortopedică, fie chirurgicală, piciorul se imobilizează în aparat gipsat în poziție de echin și eversiune pentru două luni.

Scanned with OKEN Scanner

În caz de necroză ischemică, diagnosticul trebuie pus cu prudență căci pe radiografia de profil astragalul se suprapune pe imaginea maleolelor și densitatea osoasă, prin sumare, poate fi greșit interpretată drept necroză ischemică. Ea nu este evidentă radiografic decît după o lună de la fractură. Densitatea osoasă crescută, în caz de necroză ischemică, trebuie căutată în porțiunile în care imaginile nu se suprapun. În acest caz imobilizarea în aparat gipsat trebuie să fie prelungită minimum 6—8 luni, iar mersul va fi permis cu o întîrziere de 2 luni, pentru a împiedica turtirea osului și a preîntîmpina artroza.

Dacă artroza secundară s-a instalat este indicată artrodeza tibio-astragalo-calcaneană.

Astragalectomia este o operație care nu trebuie să mai fie folosită. Rezultatele astragalectomiei chiar și la copil, cu atît mai mult la adult, au fost dezastruoase. În opoziție cu astragalectomia, artrodeza tibio-calcaneană dă rezultate constant bune.

2. **Fracturile corpului astragalului.** Sînt mai rare ca frecvență decît fracturile gîtului astragalului. Unele prezintă traiectul de fractură vertical (fig. 190), situat la partea anterioară sau posterioară a corpului ; altele au traiectul de fractură orientat sagital, detașînd complet fragmentele intern și extern ale astragalului. În sfîrșit, în cazuri rare, fractura corpului poate fi cominutivă.

Mecanismul de producere a acestor fracturi este variabil. Cazurile cu traiect de fractură vertical, situat la partea anterioară a corpului, sînt produse prin același mecanism de flexiune dorsală accentuată ca și fracturile gîtului astragalian (fig. 191 a). Fracturile situate în treimea posterioară a corpului se datoresc unei flexiuni plantare bruște a piciorului, cînd marginea posterioară a tibiei izbește corpul astragalului (fig. 191 b).

Fracturile sagitale se produc prin cădere de la înălțime cînd flexiunea dorsală bruscă se asociază cu o abducție forțată și ligamentul tibio-astragalian smulge porțiunea internă a corpului.

Fracturile cominutive (fig. 192 a) sînt de cele mai multe ori datorite șocului de jos în sus, cum se întîmplă după exploziile de mine.

Tratamentul este în funcție de varietatea liniilor de fractură. În fracturile cu traiect vertical atît articulația tibio-astragaliană, cît și cea subastragaliană sînt interesate și ca atare, trebuie obținută o reducere anatomică a fragmentelor, fie ortopedică, fie chirurgicală. După reducere ele sînt tratate în continuare ca și fracturile gîtului astragalian. Fracturile sagitale cu 3 sau 4 fragmente se reduc prin tracțiune calcaneană și pre-

Scanned with OKEN Scanner

siune manuală laterală pe fragmente. Fracturile cominutive sînt într-adevăr cele mai dificil de tratat, căci ele se asociază foarte frecvent cu leziuni ale pilonului tibial și ale calcaneului. Astra-

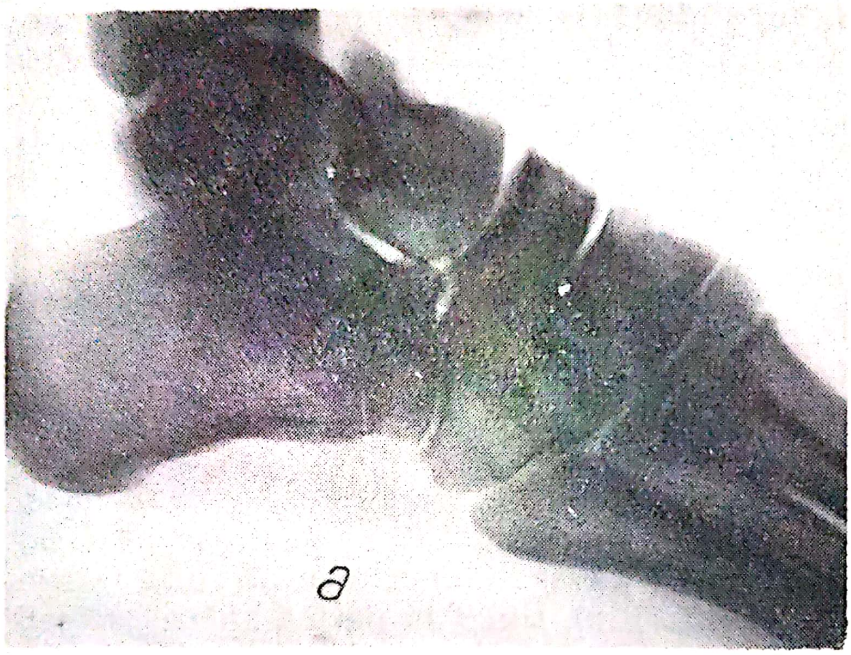

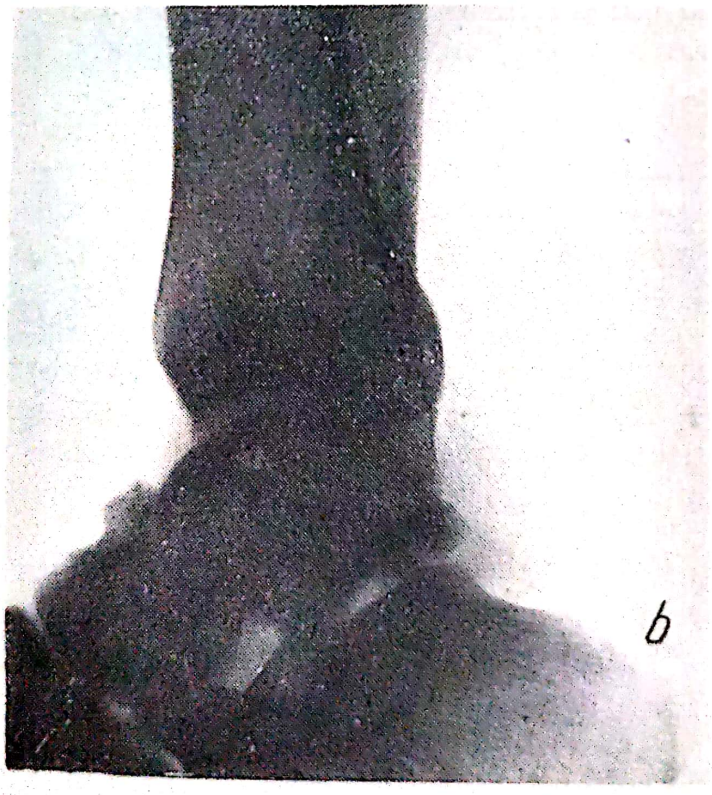

Fig. 190.
a — Fractura astragalului ; 5 — fractura astragalului după reducere.

galectomia, care constituia altădată indicația majoră în aceste cazuri, trebuie părăsită. Artrodeza tibio-astragalo-calcaneană constituie indicația cea mai corectă pentru astfel de cazuri.

Scanned with OKEN Scanner

3. **Fracturile capului astragalului.** Aceste fracturi sînt foarte rare şi cel mai adesea sînt parcelare, datorite unei smulgeri ligamentare sau parţiale, interesînd partea superioară sau inferioară a capului. Cînd fractura este totală, traiectul de fractură este oblic în jos şi înapoi, iar fragmentul capital poate rămîne pe loc sau să se enucleeze pe faţa dorsală a piciorului sau în plantă.



Fig. 191.
a — Fractura anterioară a corpului astragalului prin flexie dorsală ; b — fractură posterioară a corpului astragalului prin flexie plantară.

Aceste fracturi se produc de obicei în căderile de la înălţime cu piciorul în poziţie de echin accentuat ; greutatea corpului, transmisă de-a lungul astragalului, şi opoziţia solului transmisă de-a lungul metatarsianului şi scafoidului, determină o compresiune astragalo-scafoidiană, care poate duce la fractura capului astragalian sau a scafoidului.

Diagnosticul clinic poate fi bănuit pe baza tabloului incomplet de entorsă (partea externă a piciorului este nedureroasă şi fără tumefiere) şi pe durerea şi tumefacţia localizate pe faţa dorsală, la nivelul capului astragalian. Radiografia din profil arată varietatea de fractură. Ceea ce trebuie reţinut în special, este faptul că aceste fracturi ale capului produc o scurtare a astragalului prin turtirea sau lunecarea fragmentului capital şi duc la instalarea piciorului plat traumatic şi a artrozei mediotarsiene.

Reducerea completă a fragmentelor şi imobilizarea riguroasă pînă la consolidarea fracturii sînt obligatorii pentru a evita prăbuşirea bolţii şi artroza secundară.

4. **Fracturile apofizare.** Apofiza externă a astragalului poate să se fractureze la baza sa în mod cu totul excepţional, în urma unui traumatism direct (fig. 192 b).

Tuberculii posteriori, care delimitează şanţul prin care trece tendonul flexorului lung al halucelui, pot să se fractureze si-

Scanned with OKEN Scanner

multan sau numai tuberculul extern : fractura Shepherd (fig. 192 c).

Această fractură se produce printr-un mecanism de torsiune sau flexiune forțată și este datorită smulgerii ligamentare, cunoscînd că pe tuberculul extern se inseră ligamentul

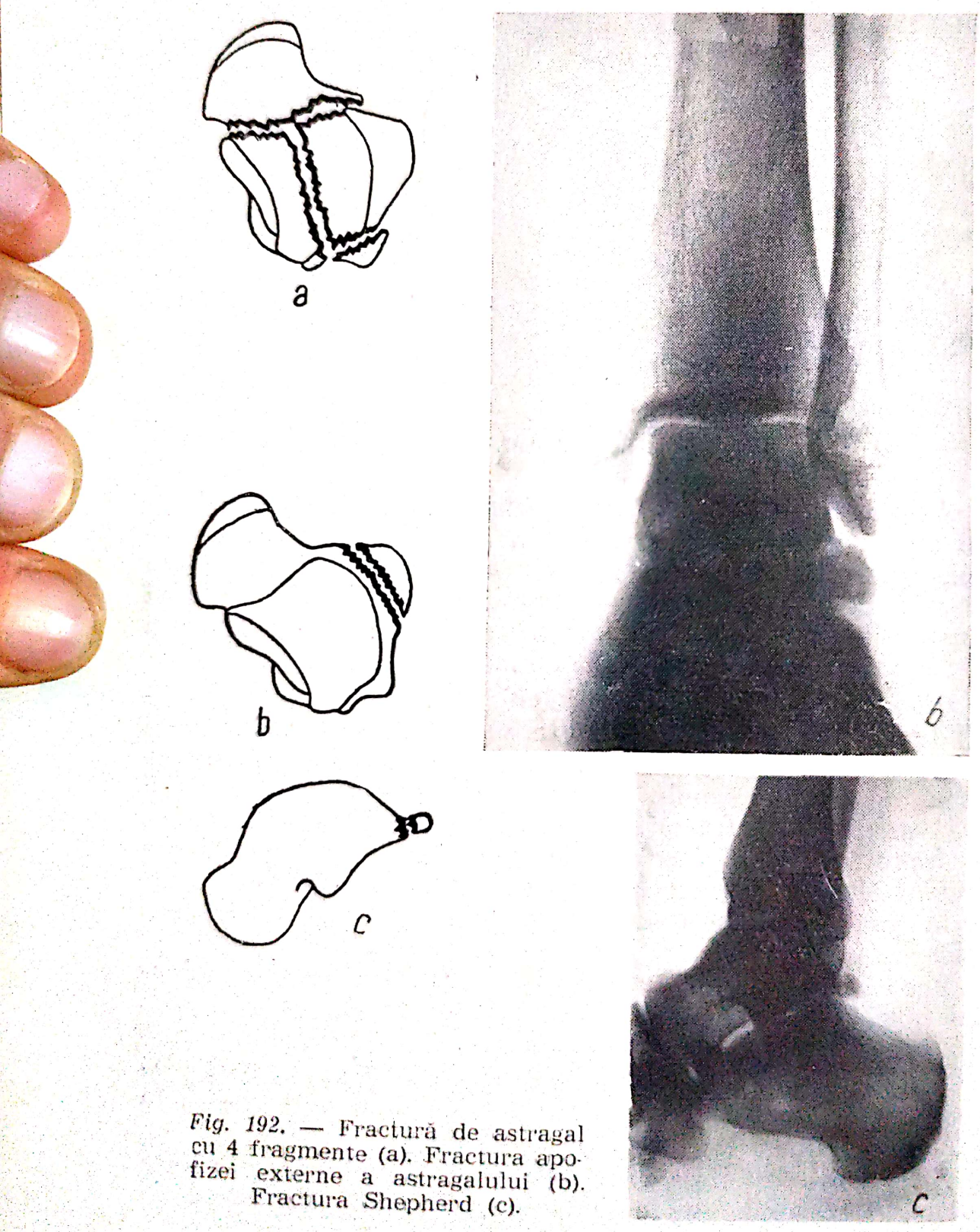

Fig. 192. — Fractură de astragal cu 4 fragmente (a). Fractura apofizei externe a astragalului (b). Fractura Shepherd (c).

Scanned with OKEN Scanner

peroneo-astragalian posterior. Pentru alți autori (Destot, Bergeret) fractura se produce printr-o flexiune plantară forțată a piciorului, cînd tuberculii se izbesc de marginea posterioară a tibiei.

La examenul clinic, fractura prezintă semnele unei entorse, cu atitudinea piciorului în echin, iar la palpare se pune în evidență un punct dureros situat la jumătatea distanței dintre maleola internă și tendonul ahilian. Mișcarea de pronație sau supinație a piciorului este dureroasă, ca și flexia și extensia halucelui, din cauza tendonului flexor care trece peste focarul de fractură.

Radiografia pune în evidență traiectul de fractură care apare neregulat atît pe astragal, cît și pe fragmentul detașat. Nu trebuie făcută confuzia cu *os trigonum*, situație în care spațiul dintre astragal și acesta este regulat.

Fractura trebuie imobilizată într-un aparat gipsat de mers pentru 3—4 săptămîni. În lipsa unui tratament se poate instala pseudartroza, care se însoțește de dureri asemănătoare unui cui ce pătrunde în călcîi. În acest caz se indică extirparea fragmentului.

FRACTURILE CALCANEULUI

Fracturile calcaneului sînt mult mai frecvent întîlnite în practică decît fracturile celorlalte oase ale tarsului.

Structura calcaneului. Osul are forma unui paralelipiped, delimitat de o corticală cu rezistență variabilă și umplut cu un țesut osos spongios, destul de friabil. La partea sa anterioară, se găsește marea apofiză care se continuă, prin intermediul articulației, cu cuboidul ; înapoi se află tuberozitatea posterioară iar pe fața internă o consolă superioară, sustentaculum tali sau mica apofiză.

Zona cea mai importantă a osului o constituie fața sa superioară, care, în mare parte, este destinată să se articuleze cu astragalul. Această suprafață articulară este despărțită prin sinusul tarsului în două porțiuni, care sînt deosebite și ca formă și ca orientare. În vreme ce porțiunea anterioară este concavă și privește cu concavitatea în sus, cea posterioară este convexă. Aceasta face ca suprafețele articulare ale astragalului și calcaneului să fie riguros adaptate și orice deformare a uneia din ele duce inevitabil la incongruență, artroză și jenă funcțională.

Corticala osului nu este de grosime uniformă, peretele extern fiind mai subțire, explică ușurința cu care acesta se frac-

Scanned with OKEN Scanner

turează. În schimb, porțiunea articulară posterioară a osului, care primește cea mai mare parte a greutății transmise prin astragal, este susținută de un masiv osos compact, *talamusul*; corticala inferioară este de asemenea mai groasă.

Traveele osoase sînt dispuse pe direcția liniilor de forță și ele formează un evantai subtalamic care se îndreaptă înapoi și în jos către marea tuberozitate. Un alt evantai trabecular se găsește la nivelul apofizei anterioare, de-a lungul căruia se transmit forțele către cuboid și, în sfîrșit, al treilea sistem trabecular situat inferior, sistemul plantar, intersectează pe celelalte două și delimitează o zonă triunghiulară situată chiar sub regiunea talamică. Această zonă este alcătuită din travee foarte subțiri și rare care se fracturează ușor, reprezentînd un loc de rezistență scăzută (fig. 193).

Mecanismul de producere. Fracturile calcaneului se produc în urma căderilor de la înălțime, ceea ce l-a făcut pe Wallas să remarce că în cazul traumatismelor tarsului posterior cu cît căderea se face de la o înălțime mai mare, cu atît fractura este mai jos situată. Totuși calcaneul se poate fractura și cu ocazia unei căderi de la același nivel.

Pentru explicarea fracturilor calcaneului au fost enunțate mai multe mecanisme :

1. *Sfărîmarea.* În căderea pe picior, calcaneul este prins între două forțe egale și de sens contrar : una este reprezentată de greutatea corpului transmisă prin astragal, care acționează de sus în jos, cealaltă de rezistența solului care acționează cu aceeași forță însă în sens opus, de jos în sus. Prins între aceste două forțe, calcaneul sfîrșește prin a se fractura.

2. *Forfecarea.* Böhler atribuie fracturile calcaneului unui mecanism de forfecare. În cădere, contactul piciorului cu solul se face la nivelul marii tuberozități, care reprezintă punctul de acțiune al reacției solului. Greutatea corpului acționează puțin mai înaintea acestui punct. În acest fel, cele două forțe opuse nu se mai găsesc pe aceeași direcție și prin urmare ia naștere o forță de forfecare care fracturează calcaneul (fig. 194).

3. *Smulgerea.* Contracția violentă a tricepsului poate produce fracturi parcelare ale tuberozității posterioare și uneori fracturi mai importante pe os patologic (siringomielie).

Poziția în care se găsește piciorul în momentul căderii (echin, varus, talus etc.) poate determina direcția și forma traiectului de fractură.

Scanned with OKEN Scanner

Mai rar, cu ocazia exploziilor de mină sau în explozia navelor, şocul se exercită de jos în sus, realizînd un mecanism direct.

Anatomie patologică. Structura calcaneului ca şi direcţia forţei traumatice explică multitudinea traiectelor de fractură şi numeroasele încercări de clasificare a lor. Astfel, Böhler îm-

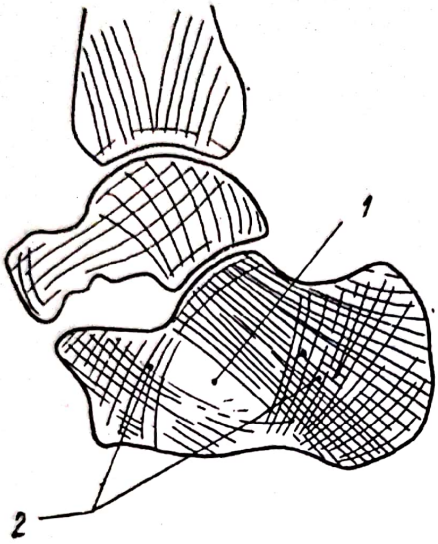

Fig. 193. — Structura trabeculară a calcaneului.
1 — Zonă de rezistenţă scăzută ; 2 — sistem trabecular anterior şi posterior.

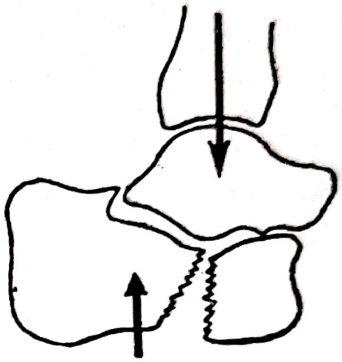

Fig. 194. Fractura calcaneului prin forfecare.

parte aceste fracturi în opt grupe principale, dintre care unele cu subgrupe, după localizarea şi direcţia liniei de fractură.

Această clasificare, foarte completă din punct de vedere anatomopatologic, suferă tocmai în latura sa practică. De aceea ni se par mai nimerite acele clasificări care deosebesc la fracturile calcaneului două mari grupe : fracturi ce interesează suprafaţa articulară subastragaliană şi fracturi situate în afara acestei suprafeţe (Watson Jones). Această clasificare are un caracter practic imediat şi ajută medicul ortopedist în stabilirea indicaţiei terapeutice.

Într-adevăr, porţiunea cea mai importantă funcţional o constituie faţa superioară a calcaneului, care este, în cea mai mare parte, articulară.

De aceea, este foarte necesar să se diferenţieze de la început aceste fracturi articulare, la care prognosticul este mai rezervat, de cele extraarticulare, care au un prognostic mai favorabil.

Scanned with OKEN Scanner

A. FRACTURILE EXTRAARTICULARE ALE CALCANEULUI (EXTRATALAMICE)

În această categorie sînt cuprinse :

1. Fracturile tuberozității posterioare a calcaneului

a) *Fractura verticală a tuberozității posterioare* (fig. 195 a). Traiectul de fractură pornește de pe fața superioară a calca-

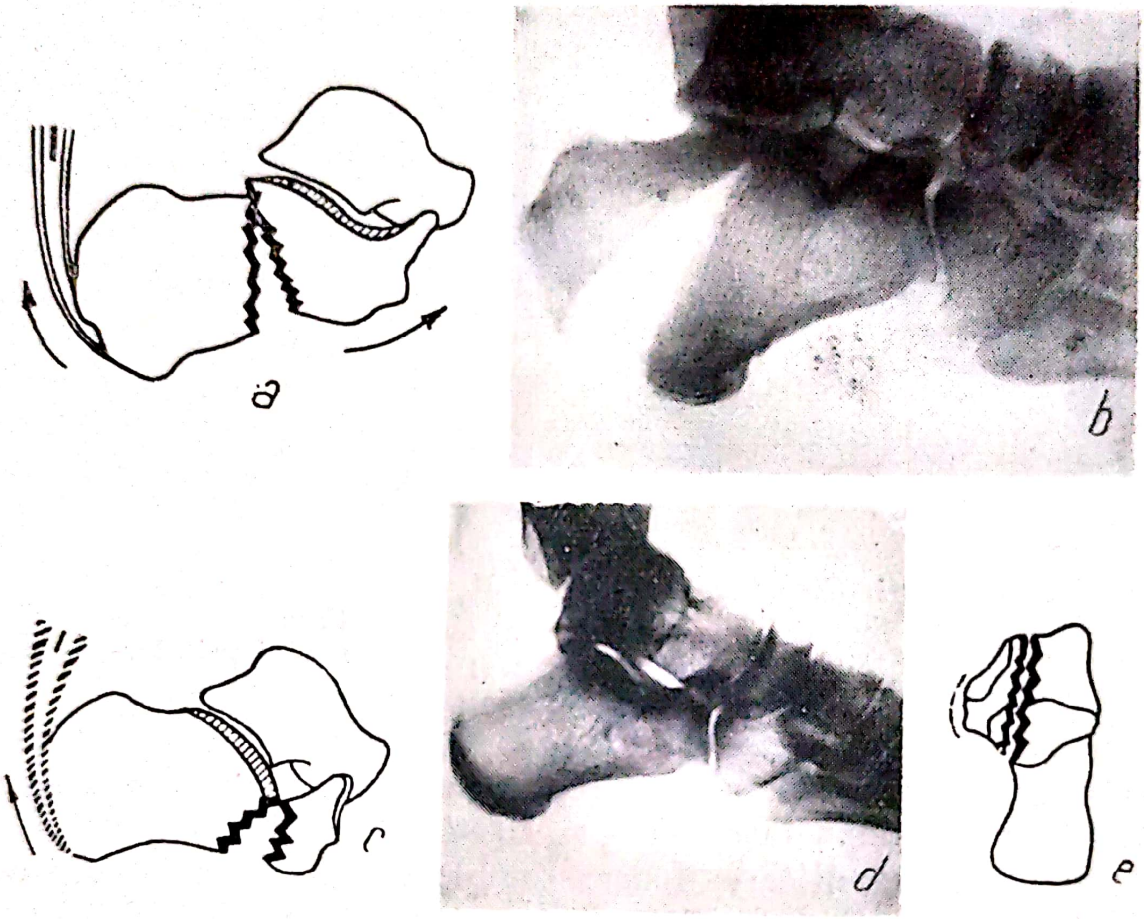

Fig. 195. — Fracturi extraarticulare ale calcaneului.
a — Verticală a marii tuberozități ; b — în cioc de rață ; c, d — a marii apofize a calcaneului ; e — a micii apofize a calcaneului.

neului, imediat înapoia feței articulare posterioare, și urmează o direcție verticală sau ușor oblică în jos și înainte, separînd tuberozitatea posterioară de restul osului, pe care contracția tricepsului sural o deplasează în sus și înapoi ; partea anterioară a calcaneului este basculată, prin contracția musculaturii plantare, înainte și în sus, încît fragmentele formează între ele un unghi cu sinusul superior, iar bolta piciorului se turtește.

b) *Fractura orizontală a tuberozității posterioare.* Traiectul de fractură pornește din regiunea talamică și se îndreaptă de-a lungul traveelor sistemului talamic după o direcție orizontală sau ușor oblică către tuberozitatea posterioară, delimitînd un

Scanned with OKEN Scanner

fragment care se deplasează în sus în momentul traumatizării, dar el nu interesează decît partea superioară a tuberozității și nu zona de inserție a tendonului ahilian. Prin deplasarea sa fragmentele realizează aspectul unei fracturi în cioc de rață (fig. 195 b).

c) *Fractura unghiului inferior a tuberozității.* Traiectul de fractură este ușor oblic în jos și înainte și el detașează un fragment reprezentînd zona de inserție a tendonului ahilian, care se deplasează în sus. Este o fractură prin smulgere.

2. Fracturile marii apofize

Traiectul de fractură poate să se îndrepte oblic către articulația calcaneo-cuboidiană și să detașeze un mic fragment triunghiular la partea anterioară a marii apofize, care nu se deplasează (fig. 195 c, d).

Alteori, traiectul pleacă din regiunea sinusului tarsului și se îndreaptă vertical sau oblic, către fața plantară (fractura gîtului marii apofize). Fragmentele pot rămîne nedeplasate, însă, de obicei, fragmentul posterior este basculat în sus, prin acțiunea tricepsului, iar cel anterior este ridicat de tendonul peronierului lateral, încît ele formează un unghi cu vîrful plantar.

3. Fractura micii apofize *(sustentaculum tali)*

Această fractură se întîlnește rar și se produce în traumatismele ce surprind piciorul în valgus. Traiectul de fractură este la baza apofizei, iar deplasarea fragmentului poate lipsi sau este mică (fig. 195 e).

B. FRACTURILE ARTICULARE ALE CALCANEULUI

1. Fractura articulară fără deplasare

Traiectul de fractură se îndreaptă oblic de pe fața postero-internă către fața externă și anterior, separînd un mic fragment postero-intern, cuprinzînd partea internă a articulației subastragaliene și sustentaculum tali. Fragmentul extern este format din cea mai mare parte a tuberozității posterioare și din partea externă a articulației subastragaliene ; deplasarea fragmentelor lipsește adesea sau este mică.

2. Fractura articulară cu deplasarea porțiunii externe

Traiectul principal de fractură care pleacă de pe fața postero-internă se asociază cu deplasarea fragmentului extern ce cuprinde o parte importantă din articulația subastragaliană. De obicei un traiect secundar de fractură, paralel cu primul, fracturează corticala externă și între aceste două traiecte, porțiunea externă a suprafeței articulației se prăbușește, accentuînd denivelarea.

Scanned with OKEN Scanner

3. Fracturile cu înfundare talamică

Traiectele de fractură sînt mai numeroase, iar talamusul, fiind mai rezistent, se înfundă în totalitate sau fragmentat în masa spongioasă a corpului osului. Această deplasare orizontală sau verticală a talamusului, favorizată de existența zonei de slabă rezistență pe care o prezintă structura osului, poate prezenta diferite grade de înfundare.

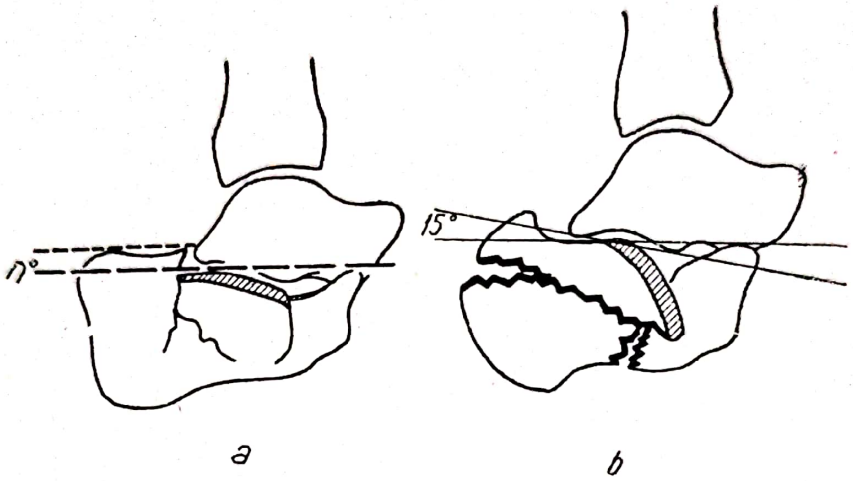

Fig. 196. — Fracturi articulare ale calcaneului cu înfundare talamică.
a — orizontală ; b — verticală

a) *Înfundarea orizontală.* Talamusul se înfundă cu partea sa posterioară, în vreme ce partea anterioară se ridică și astfel din oblic în jos și înainte, talamusul devine orizonal. În înfundarea de gradul I, unghiul bituberozitar (Böhler) scade sub 25°, iar cînd unghiul este nul, înfundarea este de gradul al II-lea. În sfîrșit, în înfundările accentuate, de gradul al III-lea, unghiul bituberozitar este inversat, iar fața inferioară a calcaneului este convexă (fig. 196 a).

b) *Înfundarea verticală.* Talamusul se înfundă cu partea sa anterioară și tinde să devină vertical, iar traiectul de fractură are o direcție aproape orizontală și se îndreaptă către tuberozitatea posterioară, detașînd un fragment superior. Linii secundare de fractură rup corticala inferioară a osului și deplasarea fragmentelor accentuează dislocarea astragalo-calcaneană (fig. 196 b).

c) *Fracturile cominutive.* Ele reprezintă aproximativ 20% din cazuri și nu pot fi cuprinse într-o descriere, căci ele reprezintă grade extreme sau îmbinări de grade diferite de înfundare talamică. Fețele laterale și inferioară ale osului sînt sfărîmate ca după o adevărată explozie ; unghiul Böhler este negativ (fig. 197).

Scanned with OKEN Scanner

Examenul clinic. Bolnavul acuză o durere retromaleolară şi impotenţă funcţională la mers.

La inspecţie regiunea calcaneană este tumefiată, iar călcîiul apare lărgit, cu diametrul transversal mărit prin deplasarea fragmentelor. Relieful maleolelor, al tendonului ahilian şi al spaţiilor retromaleolare este şters. Bolta longitudinală a picio-

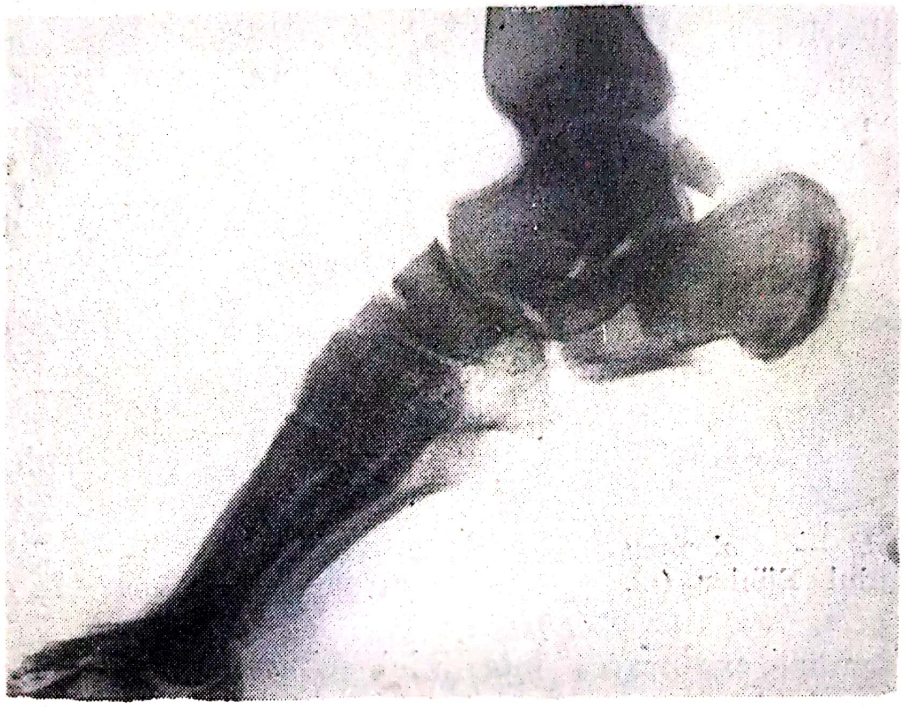

Fig. 197. — Fractură cominutivă a calcaneului şi apofizei posterioare a astragalului.

rului este prăbuşită, rezultînd un picior plat. La nivelul plantei, din primele ore de la accident, apare o echimoză tipică (Mondor) uneori de aspect numular, care ocupă partea inferioară a bolţii, respectînd punctele de sprijin. Această echimoză se poate întinde de-a lungul spaţiilor conjunctive sub forma unei echimoze digito-plantare.

Palparea pune în evidenţă o durere intensă la nivelul calcaneului, în regiunea maleolară externă, ce corespunde corticalei externe sfărîmate. Călcîiul apare scurtat dar mai îngroşat decît la partea sănătoasă ; maleolele sînt mai coborîte, distanţa de la plantă la vîrful maleolelor este mai mică decît la membrul opus, traducînd astfel înfundarea talamică.

Mişcările de flexiune şi extensiune ale piciorului sînt normale şi numai flexiunea dorsală este dureroasă, prin punerea în tensiune a tendonului ahilian. În schimb, mişcările de pronaţie şi supinaţie sînt dureroase şi imposibile.

În fracturile tuberozităţii posterioare, simptomatologia este retromaleolară şi nu submaleolară ca în fracturile talamice. În

Scanned with OKEN Scanner

timpul mişcărilor de flexiune-extensiune ale piciorului, fragmentul tuberozitar se poate simţi deplasîndu-se independent de restul calcaneului.

În fracturile marii apofize, durerea, tumefacţia şi echimoza sînt pe faţa dorsală a piciorului, înaintea maleolei externe.

Radiografia este esenţială pentru diagnosticul de varietate şi pentru indicaţia de tratament. Ea trebuie făcută în incidenţe diferite :

a) radiografia din profil pune în evidenţă liniile de fractură şi permite trasarea unghiului Böhler pentru aprecierea gradului de înfundare talamică (fig. 198).

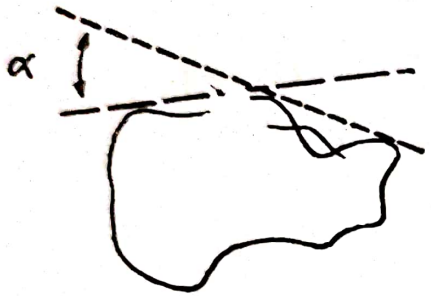

Fig. 198. — Calcaneu cu unghiul Böhler (α).

b) radiografia axială în incidenţă retro-tibială (Böhler) pune în evidenţă, mai cu seamă, tuberozitatea posterioară, arătînd traiectele de fractură sagitală, fractura micii apofize (sustentaculum tali), lărgirea diametrului transversal al calcaneului şi, în unele fracturi parcelare ale calcaneului (fractura tuberozităţilor plantare), este singura incidenţă care le evidenţiază ;

c) pentru explorarea interliniei subastragaliene şi a micii apofize (sustentaculum tali) sînt necesare şi alte incidenţe : proiecţia verticală pretibială sau diferite proiecţii oblice.

Pentru aprecierea mai exactă a formei de fractură, în ultimul timp, s-a recurs la ajutorul tomografiei. Graţie ei s-au putut pune în evidenţă mai bine traiectele sagitale de fractură, înclinarea sau fragmentarea talamusului, precum şi poziţia de valgus a călcîiului.

Evoluţie. Deşi fracturile calcaneului se produc la nivelul unui os spongios, consolidarea acestora nu se face mai repede de 3 luni. De cele mai multe ori, se produce o osteoporoză posttraumatică, care durează 4—6 luni, alteori mai mult, şi care pe de o parte fragilizează şi mai mult osul, iar pe de altă parte, declanşează o simptomatologie dureroasă cu tulburări trofice trenante (edem, cianoză). Aceste fracturi din cauza consolidării lor lente se pot însoţi de turtiri secundare care anihilează toate străduinţile depuse pentru reducerea lor.

După consolidarea lor, fracturile calcaneului pot uneori determina o incapacitate funcţională prin sechelele pe care le lasă :

a) Deformarea în valgus a călcîiului, prin deplasarea în afară a fragmentului postero-extern, produce dureri la mers,

Scanned with OKEN Scanner

datorită dezaxării articulației subastragaliene, cît și contracturii peronierilor.

b) Deplasarea în sus a tuberozității posterioare și relaxarea tendonului ahilian diminuă forța tricepsului sural, ceea ce face ca accidentatul să nu mai poată sta pe vîrf și nici să desfășoare normal piciorul în timpul mersului.

c) Piciorul plat traumatic se instalează totdeauna cînd astragalul se înfundă în calcaneu. În urma acestei prăbușiri capul astragalului se deplasează înăuntru și în jos, iar curbura inferioară a calcaneului dispare, devenind orizontală sau chiar convexă, ceea ce duce la prăbușirea bolții interne a piciorului.

d) Artroza subastragaliană constituie însă complicația cea mai importantă. Configurația particulară a acestei articulații face ca orice incongruență cît de mică să producă cu timpul o artroză traumatică și în această situație, mersul devine foarte dureros și imposibil pe teren accidentat. După un număr de ani se poate instala o anchiloză spontană și durerile dispar ; în caz contrar, anchiloza trebuie produsă pe cale chirurgicală.

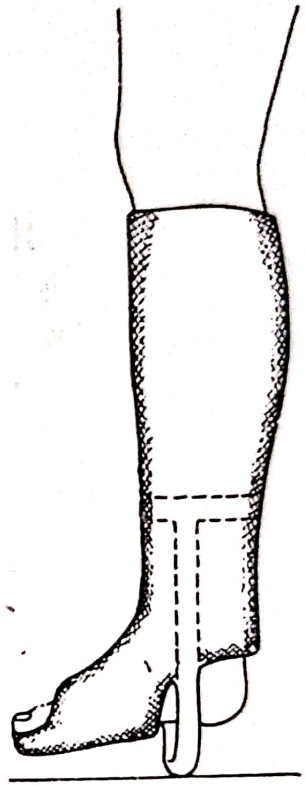

Fig. 199. Aparatul gipsat de mers cu cameră liberă talonieră tip Graffin.

Tratamentul fracturilor extra-articulare ale calcaneului. 1. *Fracturile tuberozității posterioare.* a) Fractura verticală a tuberozității posterioare fără deplasarea fragmentului poate fi tratată pe cale ortopedică prin imobilizare în aparat gipsat de mers pentru 6 săptămîni. În acest scop, se poate folosi aparatul de mers cu cameră liberă la călcîi al lui Graffin, care permite transmiterea greutății corpului pe regiunea medio-tarsiană și în acest fel se evită tasarea secundară deplasării (fig. 199).

În cazurile în care deplasarea fragmentului tuberozitar este importantă, se poate încerca reducerea manuală a deplasării, înainte de aplicarea aparatului gipsat, apăsînd cu policele ambelor mîini asupra fragmentului în direcție plantară, piciorul fiind în poziție de echin. Cînd reducerea nu se poate obține manual, Böhler, Westhues folosesc reducerea instrumentală, cu un cui Steinmann pe care-l introduc percutanat în tuberozitatea posterioară și apoi, imprimîndu-i o mișcare de pîrghie către fața plantară, coboară tuberozitatea. După reducere, fixează fragmentul, introducînd cuiul mai departe în calcaneu și îl mențin inclus în aparatul gipsat timp de 21 de zile.

Scanned with OKEN Scanner

Pentru siguranța reducerii și a menținerii ei, Danis recurge la fixarea fragmentelor cu un cui metalic în V, introdus orizontal în calcaneu. Alți autori (A. Courty, Marty, Maatz) introduc în loc de cui metalic un grefon tibial, sau recurg la fixare prin cerclaj cu sîrmă (fig. 200).

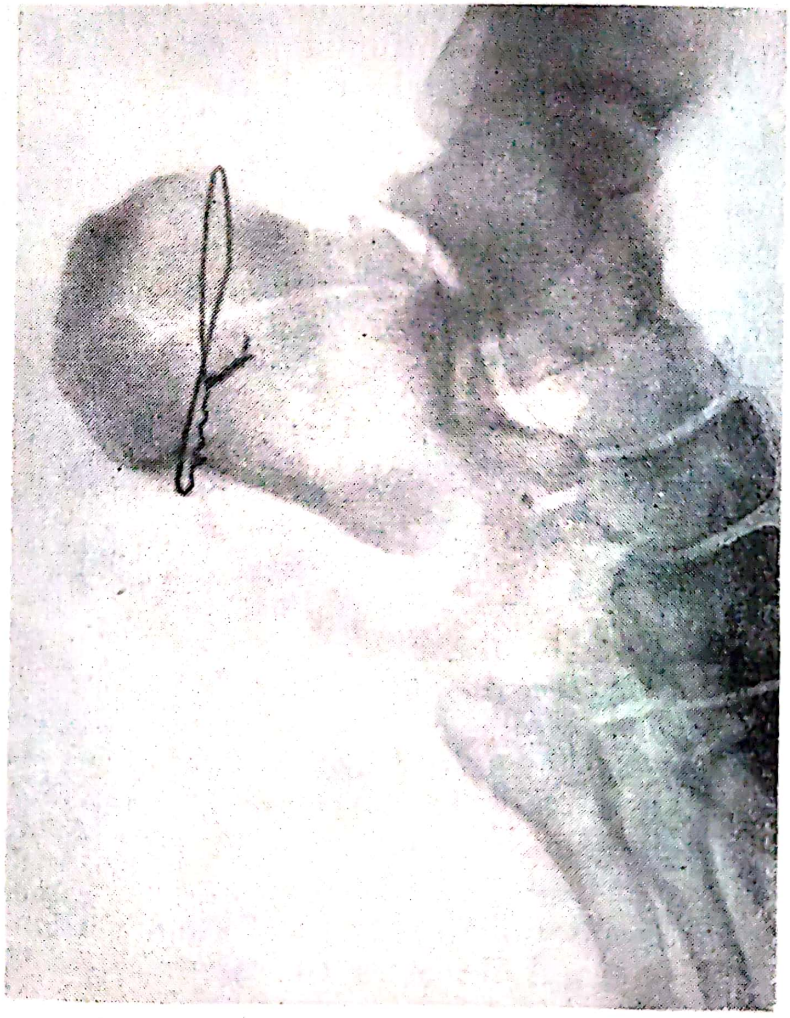

Fig. 200. — Osteosinteză prin cerclaj în fractura orizontală a marii tuberozități.

În fracturile tuberozităților plantare, fragmentele pot rămîne pe loc sau sînt deplasate anterior de către musculatura plantară. În aceste cazuri se poate recurge la simpla imobilizare gipsată, modelînd corect bolta piciorului iar dacă fragmentul detașat determină o talalgie rebelă este indicat extirparea lui.

2. *Fracturile marii apofize.* Cînd numai ciocul apofizei anterioare este fracturat, deplasarea acesteia lipsește în general și imobilizarea simplă într-un aparat gipsat de mers, pentru șase săptămîni, este suficientă.

Scanned with OKEN Scanner

Cînd fractura se găseşte la nivelul gîtului marii apofize şi fragmentele sînt basculate, reducerea deformării se poate obţine prin procedeul lui Böhler, de tracţiune transscheletică, bipolară. Aparatul gipsat va îngloba şi broşele cu scărița lor pentru 30 de zile, după care se aplică un gips cu cameră liberă calcaneană după procedeul Graffin.

3. *Fracturile micii apofize (sustentaculum tali),* cînd nu sînt asociate cu alte fracturi ale calcaneului necesită o imobilizare într-un aparat gipsat de mers pentru 6 săptămîni.

Tratamentul fracturilor articulare ale calcaneului. În tratamentul acestor fracturi, elementul cel mai important este nu atît refacerea formei osului, cît mai cu seamă reconstituirea riguros exactă a suprafeţei articulare subastragaliene, sau în cazurile că aceasta nu se poate realiza, cel puţin obţinerea unei anchiloze fibroase sau osoase, care va permite mersul fără dureri. Pentru realizarea acestor obiective se folosesc mai multe metode de tratament :

1. *Tratamentul funcţional* începe prin repaus la pat şi mobilizare precoce. Prin această metodă recomandată de J. Gosset, Méary nu se încearcă reducerea deplasărilor, ci bolnavul este imobilizat la pat timp de 10—14 zile şi se aplică o faşă elastică pînă sub genunchi, cu care începe să facă reeducarea funcţională precoce. După 30 de zile bolnavul este pus să se sprijine progresiv pe picior şi să meargă. În cazurile cînd distrucţia articulaţiei subastragaliene este accentuată, este posibil să survină o anchiloză fibroasă, care face ca mersul să fie nedureros şi bolnavii, după o perioadă de aproximativ 6 luni, să-şi reia activitatea anterioară, deşi piciorul lor păstrează o deformare a bolţii şi a călcîiului. Essex-Lopresti subliniază că este mai dăunător să se imobilizeze în aparat gipsat piciorul fracturat al unui accidentat trecut de 50 de ani, decît să se facă acest tratament funcţional.

În ultimul timp, Dautry susţine că în fracturile cu înfundare talamică, sechelele nu ţin numai de dezordinile articulare, de dezechilibrul articulaţiei medio-tarsiene, ci mai cu seamă de osteoporoza datorită imobilizării prelungite şi de edemele din jurul pachetului vasculonervos.

De aceea, tratamentul pe care îl preconizează tinde să suprime cît mai repede reacţiile vasomotorii şi să recupereze o mobilitate perfectă, mai înainte de a permite mersul cu un susţinător plantar.

Pentru suprimarea fenomenelor vasomotorii utilizează o gamă foarte largă de mijloace : ridicarea membrului pe atelă, comprese cu apă Goulard, injecţii locale sau intramusculare

Scanned with OKEN Scanner

de α-chemotripsină, infiltrații lombare cu novocainã, masajul manual al gambei și coapsei, undele ultrascurte, curenții diadinamici și utrasunetele. De îndată ce durerile diminuă, începe mobilizarea activă și asistată. După 30 de zile permite mersul cu un susținător plantar pentru menținerea bolții.

2. *Reducerea ortopedică a fracturilor articulare.* a) Pentru a reduce fracturile cu înfundare talamică, Böhler a descris

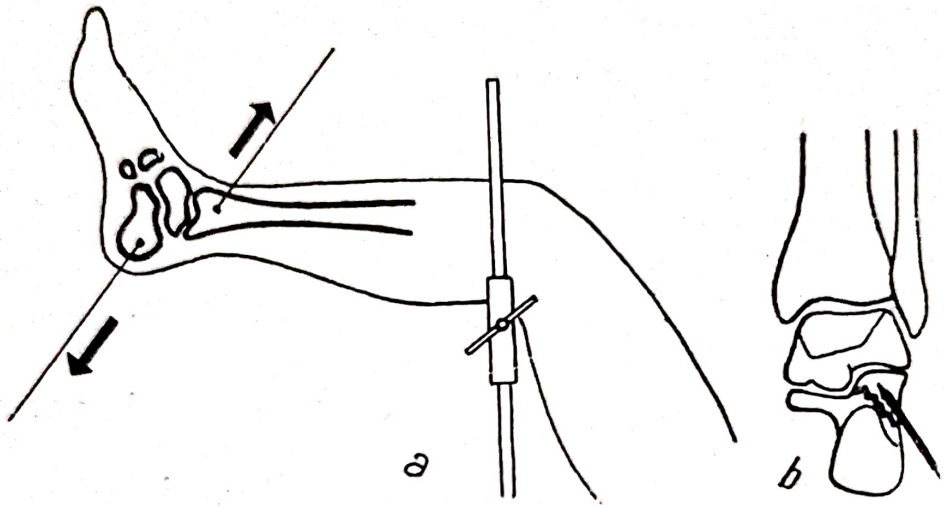

Fig. 201.
a — Reducerea fracturii calcaneului prin tracțiune bipolară. b — Reducerea prin tehnica Gosset.

procedeul său, care utilizează tracțiunea transosoasă bipolară și compresiunea manuală. Pentru aceasta bolnavul este așezat pe masa ortopedică cu gamba flectată și o broșă Kirschner este trecută prin tuberozitatea posterioară a calcaneului, în vreme ce a doua broșă este trecută prin tibie, supramaleolar, pentru a asigura contraextensia. Asupra broșei calcaneene se exercită o tracțiune după o direcție oblică care face cu axul gambei un unghi de 45° (fig. 201 a). Modelînd bolta plantară și punînd piciorul în echin se încearcă realinierea suprafeței articulare, iar reducerea diametrului transversal, mărit, al calcaneului se obține prin presiune manuală pe fețele laterale. Reducerea se controlează pe radiografia din profil, pe care se măsoară unghiul bituberozitar.

Cînd reducerea este bună, se imobilizează într-un aparat gipsat gambier, înglobînd și cele două broșe cu scărițele lor. După 30 de zile, se scot broșele și se aplică un alt aparat gipsat pentru alte 60 de zile. După 8 săptămîni de la fractură, se poate aplica un gips de mers cu sprijin gambier, sub tuberozitățile tibiale ; mersul cu sprijin direct nu este îngăduit decît după trei luni și jumătate.

Scanned with OKEN Scanner

După suprimarea aparatului gipsat este necesar un tratament funcţional activ, la care se adaugă susţinătorul plantar. Cosăcescu recomandă în faza acestui tratament, împingerea tocului încălţămintei mai înainte, în dreptul bolţii longitudinale ca un toc central, cu efect de susţinător plantar.

b) În cazurile cînd fragmentul talamic nu a putut fi ridicat la locul său prin tracţiunea bipolară, Gosset utilizează o tehnică derivată din acea a lui Westhues : cu o ţepuşă metalică şi sub control radioscopic ridică fragmentul talamic prin presiune directă asupra lui (fig. 201 b).

3. *Reducerea sîngerîndă.* Mulţi autori consideră că reducerea sîngerîndă este mai precisă şi poate fi mai bine menţinută.

Pe cale submaleolară externă, ocolind maleola la 2 cm înapoia şi dedesubtul ei, se deschide articulaţia subastragaliană care oferă o bună vizibilitate asupra talamusului. După inventarierea riguroasă a diverselor linii de fractură se procedează la desangrenarea fragmentelor talamice, urmărind ridicarea lor. O dată reducerea obţinută, se fixează fractura prin agrafe (Leriche), înşurubare (Wittaker, Stulz) sau bulonaj (Merle d'Aubigné). Din cauza tasării ţesutului spongios, după ridicarea fragmentelor rămîne de obicei un spaţiu gol care trebuie umplut fie prin grefe osteoperiostice (Wilmoth, Lenormant), fie printr-o grefă spongioasă din creasta iliacă (Palmer).

Rezultatele reconstituirii chirurgicale a suprafeţei articulare nu sînt totdeauna mulţumitoare. Forster are perfectă dreptate cînd remarcă, în foarte numeroase cazuri, că fractura talamică este cominutivă şi fragmentarea suprafeţei articulare face iluzorie orice reducere exactă a acesteia, iar Widen arată că rezultatul obţinut prin reducerea chirurgicală s-a deteriorat secundar în 44 de cazuri din cele 67 operate.

De asemenea şi Böhler insistă asupra faptului că rezultatele bune obţinute prin osteosinteză se deteriorează cu timpul, iar Rieuneau remarcă foarte adesea că operaţiile în scop reconstructiv ajung la vindecare prin anchiloză subastragaliană.

4. *Artrodeza precoce.* Toate aceste fapte arătate mai sus au întărit convingerea că artrodeza primitivă apare ca unul din tratamentele cele mai sigure în fracturile talamice ale calcaneului. Metoda a fost propusă încă din 1911 de Van Stockum şi a fost acceptată de Watson-Jones, Becker, şi în ultimul timp susţinută cu căldură de Stulz, Hall, De Mourgues.

Operaţia se efectuează între a 10-a şi a 21-a zi de la fractură. Se face incizie liniară pe faţa externă a piciorului, în dreptul articulaţiei subastragaliene, uşor curbată retromaleolar. După

Scanned with OKEN Scanner

reclinarea peronierilor, se secționează capsula și se deschide larg articulația. Învelișul cartilaginos de la nivelul articulației posterioare se îndepărtează cu dalta, iar talamusul este repus în poziția sa normală. Spațiile goale rezultate după ridicarea fragmentelor talamice sînt completate cu fragmente de os spongios luate din creasta iliacă (Palmer). Se trece prin tuberozitatea posterioară a calcaneului un cui Steinmann sau un cui de vitalium (Ehalt) cu ajutorul căruia se basculează fragmentul tuberozitar în jos pentru a reface cît mai corect forma normală a calcaneului. Sub controlul vederii, cuiul este bătut în continuare în astragal, asigurînd astfel menținerea riguroasă în contact a calcaneului și astragalului (fig. 202). După ce se face hemostaza definitivă și se sutureaza plaga, se imobilizează în aparat gipsat care include și cuiul Steimann. După 45 de zile, se scoate cuiul și se schimbă aparatul cu unul de mers pentru 3 luni, cînd se obține anchiloza.

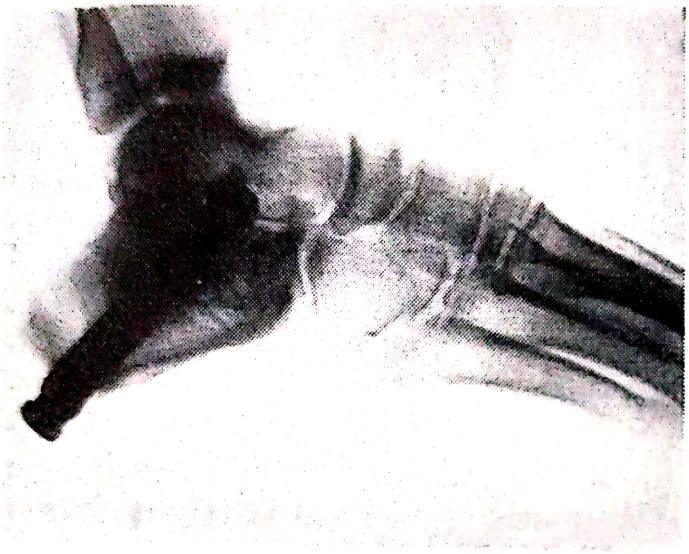

Fig. 202. — Artrodeză calcaneo-astragaliană fixată prin cui trilamelar.

Artrodeza talo-calcaneană precoce, practicată în cazurile de fracturi talamice cu înfundare, ne-a permis obținerea unor rezultate bune în toate cazurile, cu recuperarea capacității de muncă după un interval de 5—6 luni.

Fracturile cominutive ale calcaneului ca și fracturile la persoane peste 50 de ani, nu trebuie reduse ortopedic și nici operate. Oricare din aceste metode de tratament riscă să producă sechele importante (printre care osteoporoza și edemul cronic) greu de tratat, iar incapacitatea funcțională se prelungește foarte mult. De aceea, în astfel de cazuri, tratamentul funcțional al lui Dautry își găsește indicația absolută și este singurul în măsură să prevină aceste sechele și să scurteze apreciabil incapacitatea funcțională, chiar dacă aceasta se face cu prețul instalării unui picior plat.

În fracturile grave cominutive închise sau deschise prin explozie de mină, extirparea calcaneului și înlocuirea lui cu homografe de la cadavru, asociată cu autografe, a dat lui Nosny rezultate satisfăcătoare.

Scanned with OKEN Scanner

FRACTURILE SCAFOIDULUI

Fractura scafoidului este foarte rar întîlnită în practică, de cele mai multe ori ea se asociază cu fracturile altor oase ale piciorului.

Mecanism de producere. În mod obişnuit, scafoidul se fracturează prin cădere pe piciorul în poziţie digitigradă. În această eventualitate astragalul tinde să se luxeze înainte şi în jos şi scafoidul, prins cu partea sa inferioară între capul astragalului şi cuneiforme, se fracturează transversal în două fragmente inegale. Deplasarea fragmentelor este în funcţie de integritatea aparatului ligamentar de pe faţa dorsală a piciorului. De obicei, fragmentul dorsal este mai mare şi cînd ligamentele scafo-cuneene sînt rupte parţial, el basculează în jurul acestor ligamente şi se luxează pe faţa dorsală a piciorului. Dacă ligamentele rămîn intacte se produce doar o ridicare de cîţiva milimetri a fragmentului dorsal de către capul astragalului. Cînd ligamentele scafo-cuneene sînt rupte în totalitate, fragmentul eliberat de orice conexiune se poate luxa în totalitate.

Fragmentul inferior, adesea cominutiv, este menţinut pe loc de către ligamentul calcaneo-scafoidian inferior ; alteori este tras înapoi şi înăuntru de către inserţia gambierului posterior, atunci cînd ligamentul calcaneo-scafoidian cedează.

Traiectul de fractură poate avea în unele cazuri o direcţie sagitală. El corespunde spaţiului articular dintre primul şi al doilea cuneiform, separînd osul în două fragmente aproape egale care nu se deplasează (fig. 203 a).

Fractura tuberculului scafoidului, foarte rar întîlnită, se produce printr-un mecanism de smulgere prin acţiunea gambierului posterior. Această fractură trebuie deosebită de osul tibial extern, os supranumerar, care poate fi întîlnit în 10% din cazuri şi care adesea este bilateral. Pe clişeul radiografic osul supranumerar are conturul regulat, în vreme ce în fractura tuberozităţii interne traiectul de fractură apare neregulat, dinţat.

Examenul clinic. Fracturile parcelare ale scafoidului, fără deplasare, au o simptomatologie simplă, care nu poate fi diferenţiată de aceea a unei entorse. Pe lîngă o uşoară tumefiere pe faţa dorsală a piciorului, însoţită de echimoză şi jenă funcţională, doar durerea vie la presiune într-un punct fix ca şi durerea produsă prin manevră la distanţă (percuţia calcaneului sau a degetului doi) fac să bănuim o fractură.

În cazul fracturilor cu deplasarea fragmentului dorsal, diagnosticul clinic este uşurat. Piciorul este în atitudine de varus, cu bolta internă accentuată, iar halucele este uneori în flexiune

Scanned with OKEN Scanner

dorsală prin întinderea tendonului extensor, ridicat ca pe căluș de fragmentul scafoidian deplasat. Alteori, bolta piciorului este dimpotrivă turtită prin deplasarea dorsală a fragmentului scafoidian și plantară a capului astragalului.

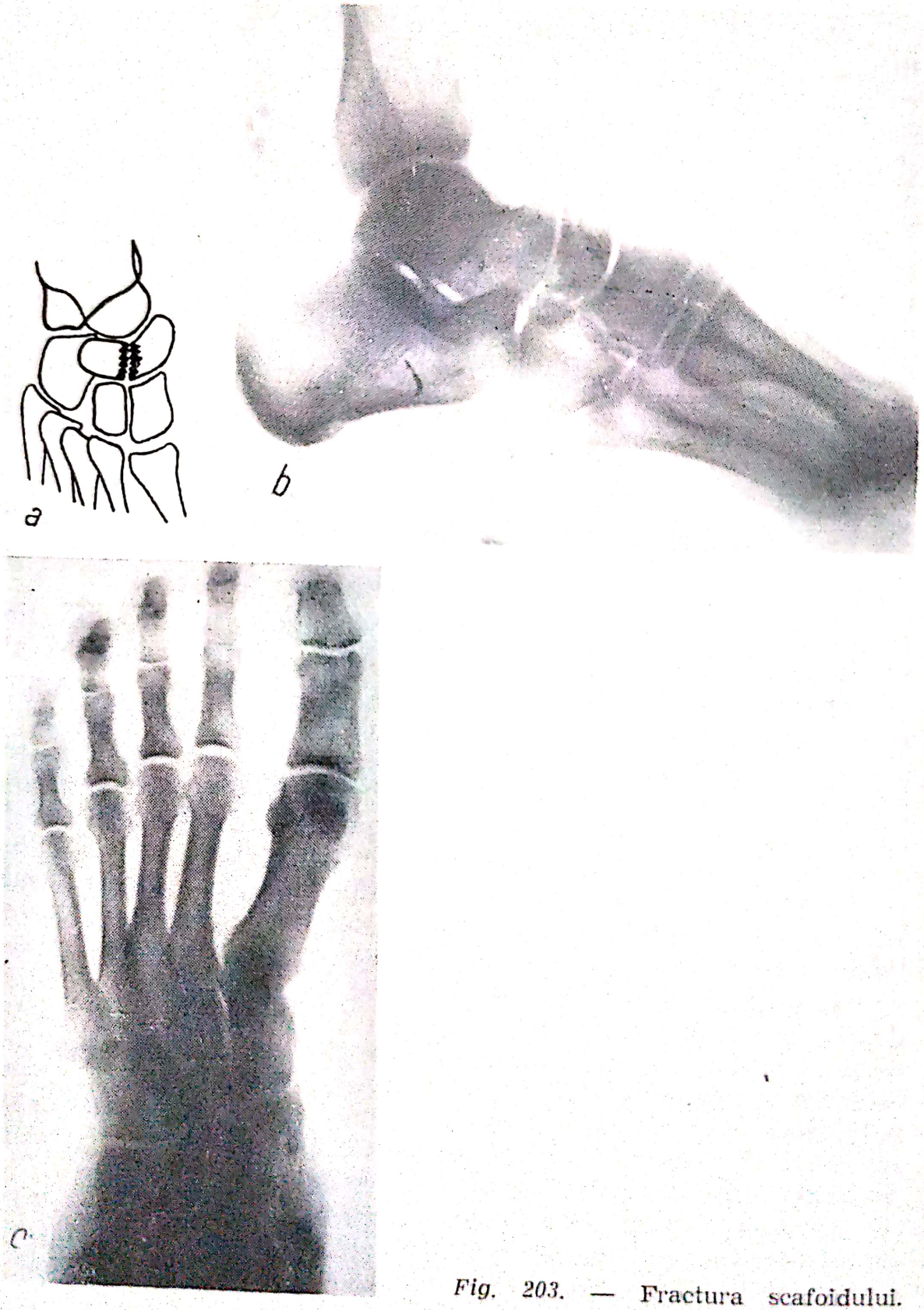

Fig. 203. — Fractura scafoidului.

Scanned with OKEN Scanner

Palparea la nivelul scafoidului produce dureri şi permite să se simtă fragmentul scafoidian luxat, iar marginea internă a piciorului apare îngroşată.

La măsurătoare, marginea internă a piciorului apare mai scurtă cu 1—1,5 cm decît la piciorul sănătos.

Mişcările de adducţie-abducţie şi pronaţie-supinaţie ale piciorului sînt dureroase, în vreme ce flexiunea-extensiunea sînt normale.

Examenul radiografic constituie elementul de bază al diagnosticului şi singurul în măsură să arate dacă fractura scafoidului este singură sau asociată cu alte leziuni (fig. 203 b, c).

Evoluţia acestor fracturi, aşa cum au arătat autori ca Watson-Jones, Ottolenghi şi Manlucci, este întunecată de apariţia a două complicaţii tardive:

a) din cauza turtirii scafoidului, care constituie cuiul de boltă al piciorului ca şi a deplasării capului astragalian spre plantă, se instalează *piciorul plat traumatic* cu întreaga simptomatologie dureroasă.

b) luxarea fragmentului scafoidian dorsal îl privează de vascularizare şi chiar după o repunere corectă, *necroza ischemică* a acestuia face ca la acest nivel să se instaleze *o artroză secundară.*

Tratamentul ortopedic. Fracturile parcelare ale scafoidului ca şi acelea fără deplasare se tratează conservator prin imobilizare în aparat gipsat de mers, cu o bună modelare a bolţii piciorului, pentru o perioadă de 6—10 săptămîni.

Fracturile cu deplasarea fragmentelor necesită reducerea exactă a acestora şi în acest scop spaţiul dintre astragal şi cuneiforme trebuie larg deschis. Această deschidere se poate obţine uneori prin flexia plantară şi abducţia antepiciorului, dar, de cele mai multe ori, trebuie să recurgem la o tracţiune transscheletică divergentă. Pentru aceasta se trece o broşă Kirschner prin calcaneu şi alta prin metatarsiene şi după ce se montează scăriţa se face, la masa ortopedică, o tracţiune în sens invers pe aceste două broşe. Spaţiul este astfel bine deschis şi cu policele se poate repune fragmentul scafoidian luxat (fig. 204). Pentru a preveni reluxarea, aparatul gipsat se modelează cu grijă pe faţa dorsală a piciorului şi la nivelul bolţii, incluzînd şi broşele cu scăriţele lor. Controlul radiografic trebuie făcut periodic pentru a descoperi orice ten-

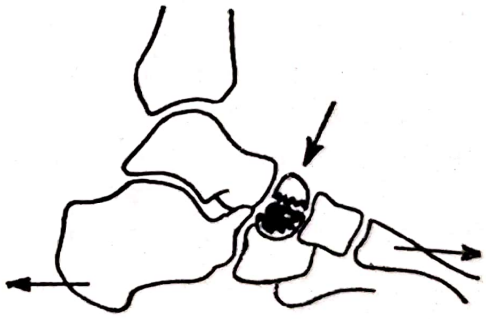

Fig. 204. — Reducerea ortopedică în fractura scafoidului.

dință la reluxare. Imobilizarea gipsată se continuă timp de 3 luni, broșele fiind scoase după 30—45 de zile. După consolidarea osoasă, pentru prevenirea piciorului plat, accidentatul va purta pentru alte cîteva luni un susținător plantar și o încălțăminte cu șnaif înalt la partea internă.

Tratamentul chirurgical. Din cauza tendinței frecvente la reluxarea fragmentului dorsal, precum și a instalării artrozei și a piciorului plat, tot mai mulți autori se pronunță în favoarea tratamentului chirurgical de la început.

Astfel, în unele cazuri fragmentele se fixează cu o scoabă metalică Laurens, Baudet. Acest mijloc de sinteză este în general inaplicabil, din cauza fragmentului plantar care este mic și cel mai adesea cominutiv.

Alți autori au recurs la extirparea simplă a scafoidului și la rezecția porțiunii corespunzătoare a cuboidului fără a urmări artrodeza (Patel).

Poilleux și Bonvallet, după extirparea scafoidului, fac rezecția parțială a cuboidului în scopul restabilirii raportului de lungime dintre marginea internă și externă a piciorului, cît și a obținerii unei anchiloze mediotarsiene.

Pentru a nu dezechilibra prea mult piciorul, Watson-Jones recurge la repunerea fragmentului scafoidian luxat, însă asociază totdeauna artrodeza scafo-astragaliană și scafo-cuneană, prin plasarea unui grefon tibial într-un șanț săpat pe fața dorsală a capului astragalului, scafoidului și a primului cuneiform.

În mod asemănător, Merle d'Aubigné, după avivarea suprafețelor cartilaginoase, repune fragmentul scafoidian și introduce fragmente de os spongios iliac. După operație, aparatul gipsat, bine modelat, se păstrează minimum trei luni, pînă la obținerea anchilozei osoase.

În pseudartroza tuberculului scafoidian intern este indicată extirparea fragmentului osos.

FRACTURILE CUBOIDULUI

Fracturile cuboidului sînt excepțional de rar întîlnite. Ele se produc de obicei în urma unei acțiuni directe a traumatismului ; cel mai obișnuit este căderea unui corp greu pe marginea externă a piciorului. Cu totul excepțional cuboidul se poate fractura indirect prin tasare între calcaneu și metatarsiene, cînd accidentatul cade cu piciorul în flexiune plantară accentuată.

Traiectul de fractură este orientat, în general, în sens antero-posterior și delimitează două fragmente, dintre care cel

Scanned with OKEN Scanner

extern este mai mic și corespunde tuberozității retroperoniere. Alteori, traiecte mici delimitează fracturi parcelare interesînd unghiul intern al osului sau marginea externă (fig. 205).

Examenul clinic. La inspecție se constată o tumefiere a marginii externe a piciorului în dreptul cuboidului și o echimoză locală, care se întinde și pe fața dorsală și pe cea plantară.

Palparea acestei zone tumefiate declanșază o durere vie și uneori, se percepe o crepitație osoasă.

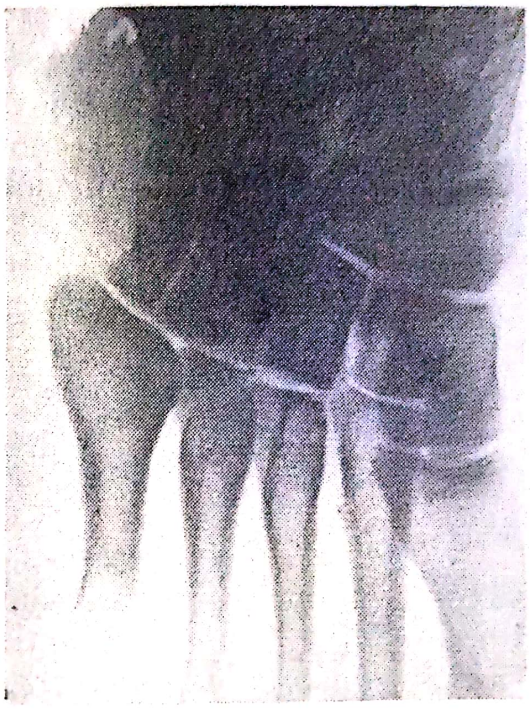

Fig. 205. — Fractura sagitală a cuboidului.

Mișcările de torsiune ale antepiciorului sînt limitate din cauza durerilor, alteori total blocate, deoarece tendonul lungului peronier trece peste fragmentul fracturat.

Radiografia este necesară pentru precizarea diagnosticului și totodată pentru diagnosticul diferențial cu oasele supranumerare de la acest nivel.

Tratament. Fracturile cuboidului se tratează prin imobilizare în aparat gipsat de mers care se păstrează timp de 30—40 zile. Deoarece cuboidul constituie cheia de boltă a arcului extern al piciorului, aparatul gipsat trebuie să fie bine modelat la acest nivel. În cazurile de fracturi asociate, fractura cuboidului trece pe planul al doilea.

Fracturile parcelare care au rămas dureroase pot fi tratate prin îndepărtarea chirurgicală a fragmentului.

FRACTURILE CUNEIFORMELOR

În mod obișnuit fracturile cuneiformelor sînt foarte rar observate izolat. De obicei ele însoțesc fracturile metatarsienelor și scafoidului și se produc în cazurile de striviri ale piciorului.

Traiectul de fractură longitudinal, transversal sau multiplu poate să intereseze oricare din cuneiforme, dar de obicei primul cuneiform este mai frecvent lezat (fig. 257). Fragmentele fracturate rămîn în contact și numai în cazul luxației în afară a

Scanned with OKEN Scanner

metatarsienelor, cuneiformul al treilea, fracturat transversal, poate prezenta deplasarea fragmentelor.

Examenul clinic evidenţiază o simptomatologie asemănătoare cu cea din entorse. Se constată la inspecţie o tumefiere pe faţa dorsală a piciorului cu durere localizată, mai intensă la apăsare, şi cu echimoză difuză. Bolta plantară este de obicei păstrată, chiar şi în cazurile de fracturi cominutive. Diagnosticul, în general, nu poate fi făcut decît cu ajutorul radiografiei.

Evoluţia acestor fracturi este bună în marea majoritate a cazurilor, cu toate durerile, care pot persista multă vreme; la persoanele în vîrstă se pot produce totuşi leziuni de artroză.

Tratamentul este ortopedic şi constă în imobilizarea în aparat gipsat de mers, cu modelarea corectă a bolţilor. Aparatul gipsat se menţine 6 săptămîni, după care este necesară purtarea unei feşi elastice, pînă la dispariţia edemului şi a unui susţinător plantar.

FRACTURILE METATARSIENELOR

Fracturile metatarsienelor sînt mai frecvent întîlnite decît se credea altădată şi dacă nu sînt corect tratate, antrenează tulburări importante de statică şi dinamică a piciorului.

Mecanism de producere. O mare parte din aceste fracturi sînt produse prin *acţiunea directă* a traumatismului : căderi de corpuri grele pe antepicior, striviri prin trecerea roţilor unui vehicul etc.

În alte cazuri, *mecanismul este indirect* şi fractura se produce în urma unei căderi de la înălţime pe antepicior, cînd curbura metatarsienelor se redresează brusc şi osul se rupe. De obicei fractura se află la nivelul gîtului metatarsienelor, care este zona cea mai fragilă, iar pentru metatarsianul al V-lea la baza sa. De asemenea metatarsienele se pot fractura şi în urma unei *torsiuni* brutale a piciorului cînd acesta este dus în valgus accentuat. Cel mai frecvent, se fracturează metatarsienele mijlocii, care sînt bine fixate la baza lor, în vreme ce metatarsienele extreme, fiind mai mobile, rămîn integre.

În unele situaţii, fractura metatarsianului apare spontan, sub forma unei fisuri la nivelul gîtului celui de-al doilea sau al treilea metatarsian. În aceste cazuri, se constată că ele se produc, de obicei, după un efort prelungit (marş îndelungat pe teren accidentat), mai cu seamă la recruţii neantrenaţi, ceea ce i-a determinat pe medicii militari să le numească „fracturi de marş“ (Deutschländer). Aceste fracturi se produc în acele situaţii cînd prin oboseala musculară şi relaxarea ligamentară, meta-

Scanned with OKEN Scanner

tarsianul al doilea, mai rar al treilea, devine punct de sprijin al piciorului. Cum lungimea acestuia este mai mare și conformația sa mai gracilă decît a primului metatarsian și nefiind adaptat acestei funcții de sprijin, osul se fracturează la nivelul gîtului.

Traiectul de fractură poate fi situat la nivelul extremității distale, la nivelul diafizei sau al bazei metatarsianului.

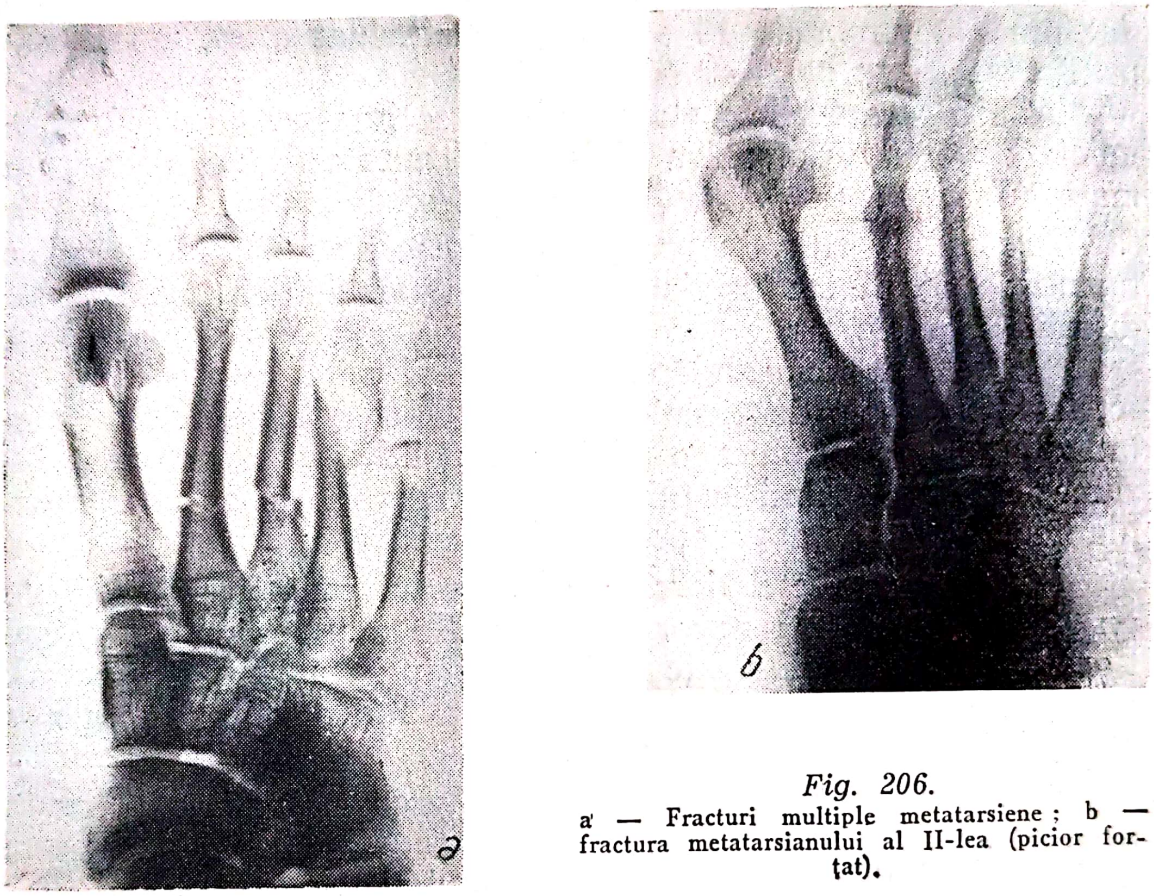

Fig. 206.
a — Fracturi multiple metatarsiene ; b — fractura metatarsianului al II-lea (picior forțat).

Fracturile extremității distale. Fracturile capului sînt mai rare și, atunci cînd se produc, apar în urma unui traumatism direct și de obicei, sînt cominutive. *Fracturile gîtului* sînt cele mai frecvente și-n cazul interesării unui singur metatarsian fragmentele nu sînt deplasate, cum este cazul piciorului forțat. Alteori fragmentul distal este deplasat lateral sau plantar, și-n această ultimă eventualitate situația este dezastruoasă, căci deplasarea plantară a capului determină formarea bătăturilor dureroase care vor jena mersul în mod apreciabil.

Fracturile diafizare pot interesa unul sau mai mulți metatarsieni și ele au în general un traiect oblic, mai rar transversal. Deplasarea poate lipsi, dar în cazul fracturii tuturor metatarsienelor fragmentele pot fi încălecate sau unghiulare (fig. 206 a). Prin aceste deplasări, bolta metatarsiană dispare și se instalează piciorul plat anterior.

Scanned with OKEN Scanner

Fracturile bazei metatarsienelor se întîlnesc cu deosebire la metatarsienele cele mai mobile şi ele se produc prin acţiunea directă a traumatismului. La nivelul primului metatarsian, putem întîlni fractura tuberculului infero-extern, produsă prin contracţia lungului peronier lateral, care se inseră în acest loc. La nivelul bazei metatarsianului al V-lea, întîlnim fractura transversală (Jones), produsă prin smulgere de către tendonul scurtului peronier lateral. La copil, nucleul epifizar, încă nesudat pînă la vîrsta de 16 ani, nu trebuie luat drept o fractură prin smulgere.

Adesea, fracturile metatarsienelor se însoţesc de plăgi tegumentare, pe faţa dorsală a piciorului, cauzate de acţiunea traumatismului.

Examenul clinic. Inspecţia feţei dorsale a piciorului arată o tumefiere localizată urmînd axul metatarsianului, alteori este difuză. În orele următoare accidentului, apare o echimoză pe faţa dorsală a piciorului, care difuzează apoi în plantă şi pe feţele laterale ale degetului interesat. Uneori fractura unui metatarsian poate produce o echimoză polidigitală, această difuziune sanguină fiind explicată prin expansiunile aponevrozei plantare. Impotenţa funcţională este evidentă.

La palparea feţei dorsale a piciorului se pune în evidenţă un punct dureros şi uneori o crepitaţie osoasă la acest nivel. Localizarea fracturii poate fi făcută şi prin manevra Verneuil, care constă în provocarea durerii în focar prin împingerea degetului către metatarsianul său.

În cazul fracturii fără deplasare din cadrul piciorului forţat, simptomatologia este redusă la un uşor edem dorsal şi durere la presiune digitală pe gîtul metatarsianului al II-lea sau al III-lea ; impotenţa funcţională este moderată.

Mobilitatea anormală cu crepitaţia osoasă la mişcări nu pot fi puse în evidenţă decît în fracturile metatarsienelor mobile şi ele lipsesc total în fracturile cu deplasare minimă şi în piciorul forţat.

Radiografia este necesară pentru stabilirea diagnosticului şi în cazul fracturilor incomplete traiectul de fractură nu poate fi pus în evidenţă decît cu lupa şi pe o bună radiografie de structură. În cazul piciorului forţat, radiografia tardivă, la 2—3 săptămîni, pune în evidenţă un calus ovalar sau romboidal la nivelul metatarsianului fracturat (fig. 206 b).

În interpretarea radiografică se vor mai avea în vedere prezenţa oaselor vesaliene, distrofiile de creştere sau existenţa unei epifize normal nesudate pînă la 16 ani la baza metatarsianului al V-lea.

Scanned with OKEN Scanner

Evoluţia acestor fracturi este diferită, în raport cu gradul deplasării fragmentelor. Fracturile fără deplasare şi netratate se vindecă printr-un calus exuberant care nu regresează decît în 8—10 luni. Fracturile corect reduse se vindecă cu un calus puţin voluminos. Fractura prin smulgere a apofizei metatarsianului al V-lea consolidează mai lent ; în primele săptămîni spaţiul interfragmentar se lărgeşte, prin resorbţie, apoi se şterge treptat, pe măsura edificării calusului.

Fracturile primului metatarsian, nereduse corect, determină o prăbuşire a arcului intern, ceea ce duce la instalarea piciorului plat traumatic. De asemenea, deplasarea metatarsienelor mijlocii sau a tuturor metatarsienelor poate produce un picior plat transvers anterior sau chiar inversarea lui, în picior convex anterior. În fractura gîtului metatarsienelor, din cauza unghiulării plantare a fragmentelor, sprijinul devine penibil şi mersul extrem de dureros.

Tratament. Fracturile fără deplasare trebuie imobilizate pentru 4 săptămîni într-un aparat gipsat de mers cu sprijin pe călcîi.

Fracturile cu deplasare trebuie reduse cît mai exact, evitînd unghiulările dorsale şi mai ales plantare. Pentru a permite reducerea uneori este necesar să se recurgă la extensia transpulpară cu un fir metalic (Böhler) întocmai ca la fracturile metacarpienelor. Extensia se menţine pe un cadru montat la aparatul gipsat timp de 30 de zile, după care se aplică un gips de mers, bine modelat la nivelul bolţii longitudinale şi transversale. După scoaterea aparatului gipsat se recomandă purtarea unui susţinător plantar pentru 3—4 luni.

Fracturile cominutive ale capului metatarsienelor, ca şi calusurile vicioase de la nivelul gîtului metatarsienelor, se tratează chirurgical prin rezecţia acestora.

În fracturile bazei metatarsianului al V-lea, aplicarea unui şurub din vitallium a permis lui Wulf şi Robyus, să indice reluarea mersului după o săptămînă.

FRACTURILE SESAMOIDELOR HALUCELUI

Fractura izolată a sesamoidelor este rară ; ea poate însoţi fractura metatarsianului sau a falangei.

Mecanismul de producere este uneori direct, şi în acest caz se asociază altor fracturi ; alteori fractura se produce printr-un mecanism indirect de torsiune a piciorului.

Cel mai adesea sesamoidul intern este lezat, iar traiectul de fractură poate fi sagital sau transversal. Fragmentele osoase

Scanned with OKEN Scanner

sînt fără deplasare ; mai rar un fragment se poate deplasa, interpunîndu-se între metatarsian și falangă.

Examenul clinic. Semnele fracturii sesamoidului sînt minore și de aceea, la început, acestea trec de cele mai multe ori neobservate. Ulterior, persistența durerilor și a tumefacției locale atrag atenția bolnavului.

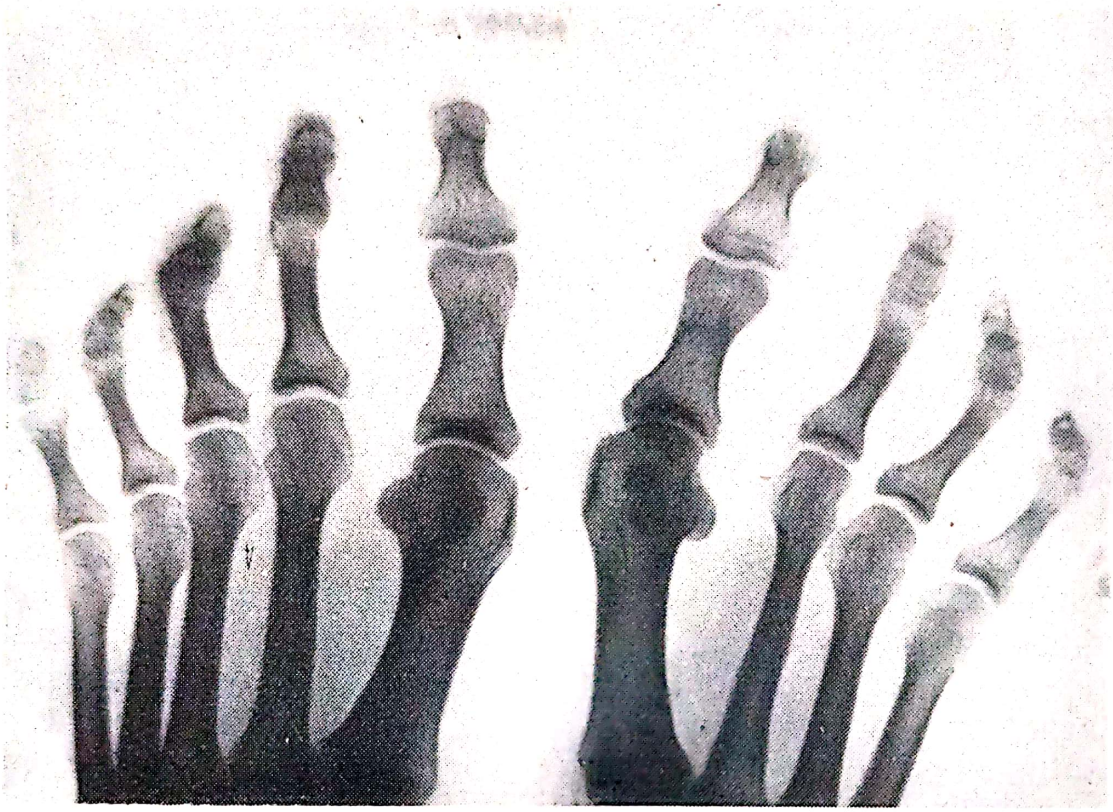

Fig. 207. — Sesamoid bipartit și absența congenitală a ultimei raze a piciorului drept.

Clinic, fractura se manifestă prin dureri sub capul primului metatarsian pe care bolnavul le acuză în timpul mersului. Durerile pot fi puse în evidență și prin palparea directă a sesamoidului lezat. Mișcările halucelui sînt libere și nedureroase, cu excepția flexiunii dorsale accentuate, care este dureroasă prin mobilizarea fragmentelor osoase. Din cauza durerilor, bolnavul merge sprijinindu-se pe marginea externă a piciorului sau pe călcîi. Cu timpul, în urma sprijinului defectuos, durerile se pot permanentiza ca expresie a leziunilor de necroză în articulația metacarpo-falangiană sau a compresiunii unui filet nervos colateral prin fragmentul osos deplasat.

Diagnosticul de fractură îl precizează însă numai examenul radiografic. Totuși trebuie evitată confuzia care se poate face cu *sesamoidul bipartit* (fig. 207) (malformație congenitală), la care traiectul interfragmentar este liniar, egal și nu dantelat ca în fractură ; de asemenea, în sesamoidul bipartit,

Scanned with OKEN Scanner

fragmentele sînt rotunjite. Diagnosticul diferențial trebuie făcut și cu *osteocondroza sesamoidului*, la care osul apare pătat, cu structură inegală datorită alternanței zonelor osoase necrotice cu cele pe cale de regenerare.

Tratamentul acestor fracturi este simplu. Imobilizarea într-un aparat gipsat de mers, cu sprijin pe călcîi pentru 3 săptămîni este pentru majoritatea cazurilor suficientă. După scoaterea aparatului gipsat este necesară purtarea unui susținător plantar, care să permită sprijinul înapoia capului metatarsianului, ameliorînd astfel ușoarele tulburări funcționale.

Dacă după acest tratament se mențin durerile, extirparea chirurgicală a fragmentelor devine necesară și ea aduce ușurarea bolnavului.

FRACTURILE DEGETELOR

Fracturile degetelor se întîlnesc mai frecvent decît menționau statisticile clasicilor și se produc de obicei prin căderea unor corpuri grele peste picior, însoțindu-se uneori de leziuni cutanate ca în traumatismul industrial ; mai rar, mecanismul de producere al fracturii este *indirect*, prin accentuarea curburii, cînd degetul este izbit cu vîrful de un obstacol. Și într-un caz și în celălalt, degetul mare este acel ce se fracturează mai frecvent.

Examen anatomo-clinic. Traiectul de fractură poate interesa extremitățile falangelor și în aceste cazuri, el detașează, de obicei, un fragment din baza sau condilul falangei (fracturile uni sau bicondiliene).

În alte cazuri, traiectul de fractură, oblic sau transversal, se situează la nivelul diafizei și fragmentele osoase fracturate pot rămîne în contact sau se deplasează lateral ; sub acțiunea tendonului extensor, fragmentele osoase pot suferi o unghiulare cu vîrful plantar, care limitează funcția tendonului flexor (fig. 208 a).

Examenul clinic pune în evidență o tumefacție globală și echimoză pe fețele laterale și plantară a degetului lezat. Presiunea locală ca și mobilizarea degetului produc dureri accentuate.

Radiografia evidențiază traiectul de fractură și eventualele deplasări.

Fracturile ultimei falange a degetelor sînt în general fără deplasare și adesea ele au un caracter cominutiv. Fracturile primei falange sînt mai importante, în special la haluce, căci adesea fragmentele sînt unghiulate și consolidarea în această

Scanned with OKEN Scanner

poziție produce durere și șchiopătare. Apariția unui clavus la acest nivel produce o jenă funcțională care îl obligă pe bolnav să evite sprijinul și să meargă cu piciorul în varus sau valgus (fapt ce duce cu timpul la producerea leziunilor artrozice în articulațiile piciorului).

Tratament. Fracturile ultimelor falange, avînd un caracter benign, pentru tratamentul lor este suficientă imobilizarea fracturii prin intermediul unei benzi de leucoplast cu care se înfășoară circular degetul. Sprijinul pe deget va fi evitat prin utili-

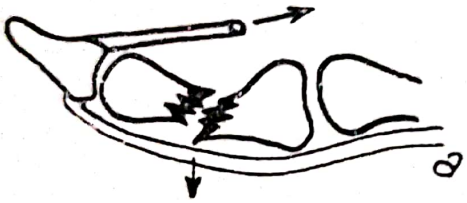

Fig. 208.
a — Fractura falangei cu unghiularea fragmentelor și lezarea tendonului flexor. b — Clavus al halucelui într-un caz de fractură a primei falange consolidată cu unghiularea fragmentelor.

zarea de încălțăminte fără vîrf, la care se aplică pe talpă o bară transversală situată înapoia capetelor metatarsienelor.

Fracturile primei falange cu unghiularea fragmentelor trebuie reduse. Reducerea se obține prin tracțiune în ax a degetului și semiflexia acestuia, în vreme ce cu un deget se apasă sub articulația metatarso-falangiană. Imobilizarea reducerii se face printr-o cismă gipsată, menținînd poziția și presiunile pînă ce gipsul se usucă. Cînd această imobilizare este insuficientă, procedeul lui Böhler de extensie continuă transpulpară timp de 3 săptămîni dă rezultate satisfăcătoare.

În consolidările vicioase, susținătorul plantar poate să aducă o oarecare ameliorare a durerilor, prin evitarea sprijinului pe calusul vicios. Soluția cea mai bună este însă îndepărtarea chirurgicală a vîrfului osos care proemină plantar.

Scanned with OKEN Scanner

AMPUTAȚIILE PICIORULUI

În practica chirurgicală, situațiile, cînd chirurgul trebuie să recurgă la actul amputației sînt destul de numeroase. În această eventualitate, el trebuie să știe cînd să amputeze, ce tehnică să utilizeze și la ce nivel al piciorului să plaseze secțiunea osoasă pentru ca bontul rezultat să prezinte totuși o valoare funcțională și să permită o protezare corectă, care să ducă la o recuperare cît mai completă.

Cei care au avut posibilitatea de a urmări evoluția bonturilor după amputația piciorului, trebuie să recunoască că deseori ele pot suferi modificări morfofuncționale profunde, cu răsunet nefavorabil asupra dinamicei piciorului. O parte din aceste modificări nefavorabile țin de evoluția însăși a bontului, dar o altă parte se datoresc unei necunoașteri suficiente a particularităților amputațiilor la nivelul piciorului, ca și condițiilor cerute de o protezare corectă.

În timpurile noastre, amputația a încetat de a mai fi o operație de extremă rapiditate, la care salvarea vieții bolnavului constituia singurul obiectiv, cum era pe vremea lui Larrey, și a devenit o intervenție minuțioasă, la care chirurgul este preocupat, în primul rînd, de calitatea și viitorul funcțional al bontului.

I. PRINCIPII GENERALE PRIVIND AMPUTAȚIILE PICIORULUI

Pe lîngă datele de tehnică chirurgicală legate de actul amputației, chirurgul trebuie să cunoască și unele particularități legate de funcțiile piciorului și principiile generale ale amputațiilor la nivelul acestui segment.

1. *Conservatorismul* constituie un prim principiu important. Susținerea greutății corpului și mersul, fiind funcțiile de bază ale piciorului, aceste funcții reclamă, printre altele, un tonus muscular bun, reflexe miotatice normale și un braț de pîrghie osteoarticulară cît mai lung. De aceea, va trebui

să urmărim păstrarea unei pîrghii cît mai funcționale, prin alegerea unei amputații cît mai economice cu putință. La nevoie, se va prefera amputația de necesitate, atipică, amputației la locurile clasice de elecție. Chirurgul trebuie să facă toate eforturile pentru salvarea unei porțiuni cît mai întinse din picior, recurgînd, pentru început, în cazuri de leziuni traumatice, numai la o simplă toaletă chirurgicală a plăgii zdrobite. Mai tîrziu, se pot aplica și procedee de chirurgie reparatoare, dacă nu s-au folosit de la început, iar reamputația rămînînd să se practice ulterior și numai după eșecul procedeelor conservatoare.

Acest imperativ conservator se impune și mai acut, cînd bolnavul mai are și alte leziuni la celălalt membru inferior (politraumatizați).

De asemenea, vîrsta, sexul, profesiunea și starea generală vor fi și ele luate în considerație.

2. *Aplicarea chirurgiei plastice și reparatoare* urmărește obținerea de bonturi suficient de lungi și bine acoperite cu tegumente totale, aduse de la distanță prin grefe de piele pediculate.

Grefarea se poate face : a) *primar*, imediat după toaleta plăgii bontului, folosind un lambou de piele unipediculată (metoda italiană), prelevat de la gamba sau coapsa opusă ; b) *secundar*, grefarea se face mai tîrziu, după curățirea și înmugurirea plăgii, cînd se aplică fie un lambou unipediculat, fie unul bipediculat tubular tip Filatov. Acest tub cutanat se aplică direct, cînd este situat la membrul inferior opus, sau printr-o gazdă intermediară (antebrațul), cînd s-a recurs la tegumentele abdomenului.

Grefele cutanate sînt indicate și în sechelele după amputații ale piciorului, la bonturile vicioase cu *cicatrici* terminale dureroase sau ulcerate, la bonturi cu proeminențe osoase exagerate etc., în scopul evitării reamputării.

Chirurgia ortopedică și reparatoare mai poate interveni și atunci cînd se urmărește restabilirea echilibrului unui bont vicios, stabilizarea sau mobilizarea lui. Majoritatea bonturilor Chopart vicioase și uneori și alte bonturi pot beneficia de această chirurgie funcțională, așa cum se va vedea ulterior.

3. *Indicația amputației va avea în vedere și posibilitățile actuale ale protezării.* Deși unele aparate protetice curent folosite sînt încă greoaie și departe de a fi ideale, o dată cu progresul tehnicii și introducerea maselor plastice, această protezare s-a ameliorat simțitor.

Oricare ar fi felul amputației hotărîte, trebuie să se țină seama și de următoarele reguli tehnice :

a) nivelul de amputație trebuie să se găsească într-o zonă de țesuturi sănătoase, nedevitalizate de traumatism sau boală ;

Scanned with OKEN Scanner

b) cicatricea bontului să nu ajungă într-o situaţie terminală sau plantară. Ea va trebui să fie, pe cît posibil, dorsală sau uneori laterală. Pentru realizarea acestui deziderat, se va recurge la procedee cu lambouri inegale, dintre care cel plantar va fi mai lung, pentru a plasa viitoarea cicatrice în afara presiunilor şi frecării nocive din încălţăminte sau proteză. În acest mod, sprijinul se va face numai pe tegumentele plantare ;

c) bontul de bună calitate trebuie să fie acoperit de tegumente rezistente şi bine vascularizate. Bontul rezultat trebuie să fie solid şi indolor ;

d) se vor conserva, pe cît posibil, inserţiile distale tendinoase şi punctele de sprijin osoase valoroase cum sînt : baza primului şi al cincilea metatarsian, primul cuneiform, scafoidul etc. (Huard).

II. LOCURILE DE AMPUTAŢIE LA NIVELUL PICIORULUI

Experienţa a arătat că din numeroasele procedee de amputaţie simple sau osteoplastice clasice, numai cîteva au mai rămas în uz, celelalte trebuind, deseori, a fi „amputate“ din arsenalul chirurgului. De aceea, vom descrie cu precădere acele amputaţii ale piciorului, care s-au dovedit a fi mai eficace.

A. Amputaţiile piciorului anterior

Dezarticularea sau amputaţia degetelor

Dezarticularea sau amputaţia totală sau parţială a degetelor piciorului nu lasă tulburări funcţionale decît excepţional şi nu pune probleme de chirurgie reparatoare sau protezare. Conservatorismul are o importanţă mai redusă în indicaţiile acestor amputaţii.

Amputaţia parţială a halucelui lasă un bont care cuprinde parţial sau total prima falangă şi, prin aceasta, este compatibil cu o funcţie normală a piciorului.

Ca metodă de amputare, cea mai potrivită este amputaţia cu două lambouri inegale, cel plantar fiind mai lung ca cel dorsal. În acest fel, cicatricea se plasează pe faţa dorsală a bontului şi este mai puţin jenantă.

Amputaţiile parţiale ale celorlalte degete sînt compatibile cu o bună funcţionare a piciorului. Amputaţia parţială a degetului al II-lea, cînd interesează şi prima falangă, poate favoriza deformaţia în valgus a halucelui, bontul fiind prea redus pentru a mai putea constitui un sprijin pentru haluce.

Scanned with OKEN Scanner

Amputația totală a halucelui rămîne o amputație de necesitate (în cazul arteritelor și a plăgilor zdrobite ale acestuia).

Metoda de amputație folosește un lambou plantaro-intern și prin aceasta, cicatricea operatorie este plasată în afară, la baza degetului al II-lea. În dezarticulația halucelui trebuie conservate sesamoidele, care constituie puncte importante de sprijin pentru capul metatarsianului.

Dată fiind importanța pe care o are halucele în statica și dinamica piciorului, el fiind un puternic cap de serie care în ultima parte a fazei de sprijin a piciorului, suportă aproape întreaga greutate a corpului și dă impuls mersului, dezarticulația sa produce o diminuare funcțională, mai cu seamă la fugă și salt.

Amputația ultimelor patru degete rămîne o bună amputație din punct de vedere funcțional, cu condiția ca bolnavul să poarte o gheată ortopedică prevăzută cu un locaș pentru haluce, pentru a preîntîmpina deplasarea constantă a degetului mare în valgus.

Amputația tuturor degetelor prin dezarticulație metatarso-falangiană nu are un răsunet funcțional, în afară de bonturile cu *cicatrice* vicioase sau leziuni neurotrofice.

Metoda de amputare a tuturor degetelor folosește două lambouri egale. Lamboul dorsal se taie pe fața dorsală a primei falange, iar cel plantar, la nivelul pliului metatarso-falangian, cu excepție la nivelul halucelui, unde lamboul trece înaintea pliului, pentru a putea astfel acoperi capul primului metatarsian mai voluminos. Secțiunea tendoanelor flexoare și extensoare se face la nivelul retracției tegumentelor și sutura lor în ansă este necesară. Nu este recomandabilă extirparea cartilajului articular de pe capetele metatarsienelor, acesta exfoliindu-se numai în cazuri de supurații secundare, care, astăzi, pot fi evitate printr-o tehnică corectă și antibiotice.

În urma amputației, valoarea funcțională a piciorului este puțin diminuată. În statică și în mersul liniștit nu se resimte nici o jenă funcțională. Deficiența funcțională începe să se manifeste din momentul cînd mersul ia o alură mai rapidă și devine evidentă în fugă și salt.

În bonturile vicioase prin *cicatrici* sau tulburări trofice, sînt indicate intervențiile de chirurgie reparatoare și numai rareori reamputarea.

Protezarea bonturilor rămase după amputarea degetelor se realizează simplu printr-o încălțăminte obișnuită, la care se adaugă o completare din pîslă sau din plastic, care să prevină deformarea vîrfului și să împiedice piciorul să alunece înainte.

Scanned with OKEN Scanner

Pentru bonturile cu tulburări neurotrofice sau atitudini vicioase este necesară aplicarea unei ghete ortopedice confecționată după mulaj.

În amputația halucelui, se indică umplerea golului rămas în încălțăminte cu pîslă sau plastic pentru a proteja degetul al II-lea de contactul și frecarea cu duritatea bombeului.

Amputația transmetatarsiană (Sharp)

Reprezintă o amputație economică a piciorului, care păstrează un braț de pîrghie lung și valoros pentru statică, mers și ocupații profesionale multiple (fig. 209 a). Deși mai puțin cunoscută și practicată decît amputația Lisfranc, ea îi este superioară prin următoarele avantaje :

1. bont lung cu sprijin solid al piciorului ;

2. păstrează bolta longitudinală și uneori pe cea transversală a piciorului, cînd amputația este mai distală ;

3. păstrează bazele metatarsienelor I și al V-lea cu inserțiile tendoanelor peroniere, ceea ce asigură un sprijin mai bun și elastic și permite deplasări pe distanțe mai mari. Mersul obișnuit este aproape normal ; mersul cu alură mai rapidă, fuga, sînt mai sacadate și obositoare ;

4. previne instalarea unor infecții secundare ale tarsului, prin faptul că nu se deschide nici o articulație.

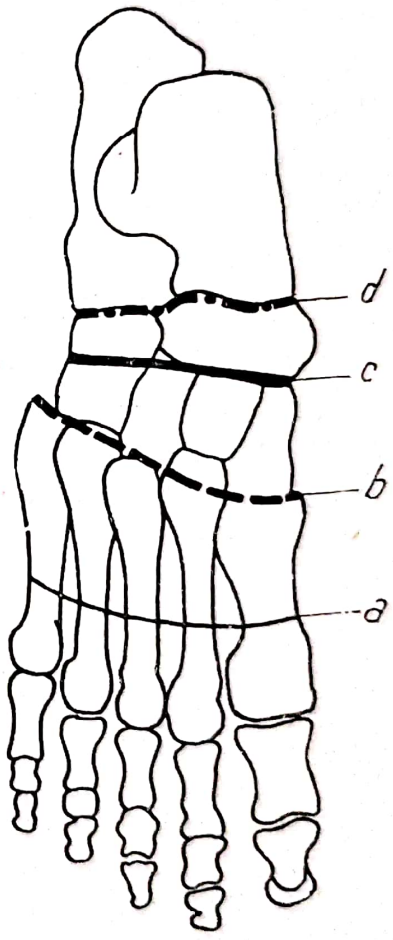

Fig. 209.
a — Amputație Sharp ; b — amputație Lisfranc ; c — amputație Chopart prescafoidiană ; d — amputație Chopart.

Amputația transmetatarsiană utilizează două lambouri, inegale ; cel plantar întinzîndu-se, cînd pielea este bună, pînă la baza degetelor, cel dorsal fiind mai scurt. Secțiunea osoasă se poate face la nivelul gîtului metatarsienelor, la nivelul diafizei sau bazei lor. Această secțiune este de preferat să se facă cît mai distal căci, cu cît lungimea metatarsienelor este mai mare, cu atît funcția statică și mai ales dinamică a bontului este mai bună ; capetele metatarsienelor I și al V-lea vor fi rotunjite, pentru a nu jena tegumentele. Secțiunea osoasă trebuie să se facă cu ferăstrăul și nu cu pensa Liston care sfărîmă osul.

Scanned with OKEN Scanner

În caz că pielea nu este suficientă pentru acoperirea bontului, se pot folosi plastiile cutanate pediculate. Această atitudine conservatoare se aplică fie de la început, fie mai tîrziu, după trecerea fenomenelor infecţioase locale. Bonturile cu cicatrici vicioase, ulcerate, beneficiază şi ele de această terapeutică. Numai în cazuri excepţionale, cînd sînt contraindicate operaţiile plastice (teren, vîrstă etc.), se poate pune problema unei reamputări sau a unei dezarticulaţii Lisfranc.

Protezarea bonturilor lungi, cu poziţie corectă se reduce la utilizarea unei încălţăminte normale, la care se completează segmentul lipsă cu pîslă sau plastic, ca şi în cazul amputaţiei tuturor degetelor.

În cazul bonturilor scurte, după amputaţie situată la baza metatarsienelor, la care partea anterioară a bolţii piciorului este suprimată, protezarea necesită utilizarea unei ghete ortopedice cu susţinător plantar, completată la vîrf cu pîslă sau plastic şi prevăzută în talpă cu o lamă flexibilă de oţel.

Astfel protezate, bonturile Sharp devin funcţional foarte valoroase şi permit ocupaţii profesionale mai variate.

Amputaţia tarso-metatarsiană Lisfranc

Această amputaţie clasică, atunci cînd leziunile o permit, rămîne o intervenţie valoroasă (fig. 209 b). Amputaţia tarso-metatarsiană este superioară amputaţiilor piciorului posterior pentru că realizează un bont mai lung, cu un sprijin bun. Amputaţia foloseşte două lambouri inegale, cel plantar mai lung, pînă la pliul de flexiune al degetelor, iar cel dorsal, depăşind cu 1—1,5 cm interlinia Lisfranc.

Timpul osos al amputaţiei este constituit de dezarticulaţia în interlinia Lisfranc şi comportă, clasic, vestitul „coup de maître". Experienţa a arătat că se poate renunţa la această manevră şi să se treacă la secţionarea cu ferăstrăul a bazei metatarsianului al II-lea, lăsînd pe loc partea inclavată între cuneiforme. Se obţine astfel un bont osos regulat, care poate fi uşor acoperit de părţile moi.

Îndepărtarea metatarsienelor prin actul amputaţiei nu numai că scurtează scheletul piciorului, dar îl şi dezechilibrează grav prin pierderea inserţiilor distale ale gambierului anterior, extensorilor degetelor şi peronierilor. În acest fel, musculatura flexoare plantară rămîne preponderentă şi produce deformarea în echin a bontului. Pentru a preveni deformaţia, este esenţială reinserarea gambierului anterior sau a extensorului halucelui pe cuneiformul al III-lea (Scaglietti). Amputaţia atipică cu

Scanned with OKEN Scanner

păstrarea bazei primului și celui de al V-lea metatarsian dă bonturi mai echilibrate și mai utile.

Valoarea funcțională a bontului este diminuată, căci suprimarea punctelor de sprijin antero-intern și antero-extern ale piciorului fac ca statica să fie jenată iar mersul își pierde elasticitatea, devenind săltăreț. Bontul prezintă la început o poziție de varus, dar cu timpul, primul cuneiform coboară și se sprijină pe pămînt, antrenînd și celelalte cuneiforme care se distanțează între ele, mărind astfel baza de susținere.

Bontul, după dezarticulația Lisfranc, permite sprijinul direct pe pămînt, fără intermediul vreunei proteze. În acest caz, însă, mersul este sacadat și obositor.

Protezarea remediază o parte din aceste neajunsuri și pe lîngă rezultatul estetic, ea ameliorează statica prin mărirea bazei de susținere, cît și dinamica, mersul devenind mai elastic, grație articulației, care se interpune între vîrful bontului și completarea protetică.

Protezarea bontului Lisfranc se efectuează cu ajutorul unei ghete ortopedice prevăzută cu o completare din pîslă, plută sau plastic, care suplinește lipsa antepiciorului și o lamă elastică din oțel subțire, introdusă în talpă pentru a preveni ridicarea vîrfului încălțămintei.

Amputațiile longitudinale ale antepiciorului

Particularitățile unor plăgi zdrobite ale piciorului, impun efectuarea amputațiilor atipice, în axul longitudinal al scheletului piciorului (fig. 210).

Astfel, se pot amputa 1—2 degete împreună cu metatarsienele corespunzătoare și uneori cu cuneiformele respective. În aceste cazuri, bonturile au o capacitate funcțională mai redusă decît a bonturilor transversale, ele prezentînd o suprafață de sprijin insuficientă și un dezechilibru muscular. Mersul este mai anevoios și obositor.

Chirurgia reparatorie vine cu un aport mai redus în corectarea bonturilor longitudinale. Cînd se asociază deformații osteoarticulare, artroze, tulburări trofice etc. se preferă o reamputație de tip Lisfranc sau Chopart prescafoidian (fig. 209 c). În general, amputarea a mai mult de 2 metatarsiene trebuie să fie înlocuită cu îndepărtarea întregului metatars, deoarece un picior cu una sau două metatarsiene, în afară că are puncte slabe de sprijin dar prezintă totodată și dificultăți serioase de protezare.

Scanned with OKEN Scanner

Pentru recuperarea funcțională, încălțămintea ortopedică este absolut necesară, în scopul compensării sprijinului plantar pierdut și pentru a reface forma piciorului.

Astfel, cînd lipsesc primele 2 metatarsiene, bontul va fi așezat în gheată în supinație și va avea o completare din plută la partea internă, asemenea unui susținător plantar. Cînd lip-

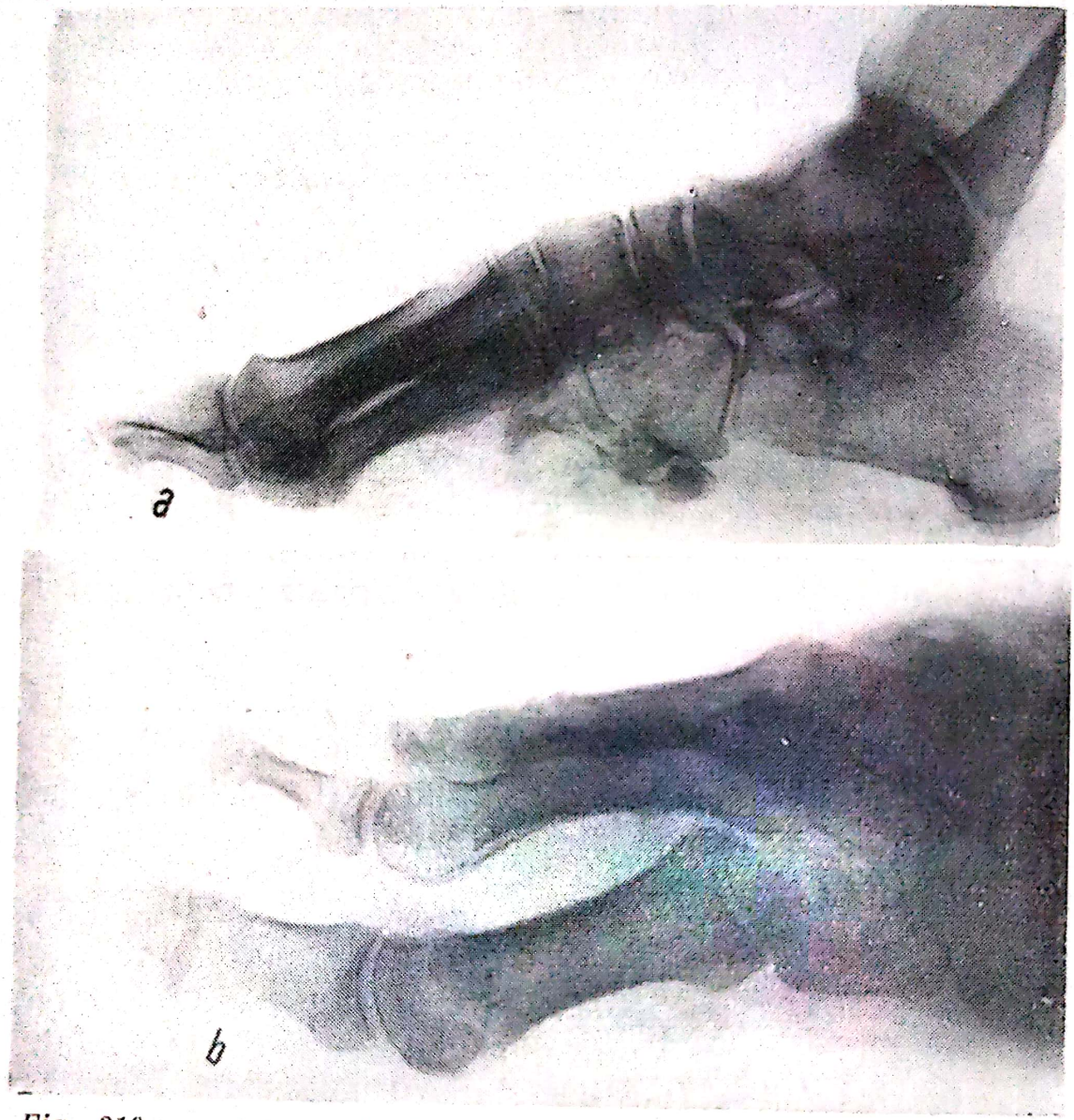

Fig. 210. — Amputație longitudinală parțială a antepiciorului.

sesc ultimele 2 metatarsiene, bontul se va așeza de preferință în pronație, pentru o mai bună repartizare a greutății pe suprafața lui și pentru evitarea sprijinului pe cicatricea laterală (Epstein).

Cînd aceste bonturi sînt satisfăcătoare, avînd o mobilitate și o stabilitate mai bună, dacă sînt protezate, unele din ele pot deveni superioare bonturilor după amputația tarsului posterior, prin faptul că păstrînd o pîrghie mai lungă, oferă un sprijin mai bun.

Scanned with OKEN Scanner

B. Amputațiile piciorului posterior

Aceste amputații fiind mai mutilante scad apreciabil calitățile funcționale ale bontului restant, care va folosi mai mult funcția de sprijin și mai puțin mobilitatea. Pentru deplasări importante și pentru muncă apare necesară protezarea, ce va permite ca noua unitate funcțională bont-proteză să realizeze o statică și o locomoție suficientă.

Posibilitățile chirurgiei reparatoare și plastice sînt utilizate și la acest nivel, poate în măsură mai mică decît la nivelul antepiciorului.

Punînd în paralelă amputațiile piciorului anterior cu cele ale piciorului posterior, observăm că, în vreme ce pentru bonturile antepiciorului, chirurgia plastică aduce o contribuție esențială în menținerea funcționalității acestora, iar protezarea este accesorie, în amputațiile piciorului posterior chirurgia plastică are indicații mai restrînse, în timp ce protezarea devine esențială.

Amputația medio-tarsiană Chopart

Este o amputație care dezechilibrează grav dinamica piciorului (fig. 209 d). Îndepărtarea, o dată cu actul amputației, a inserțiilor distale a tuturor mușchilor flexori dorsali a piciorului, face ca bontul, sub acțiunea puternicului mușchi triceps sural, neechilibrat de antagoniștii săi, să devină vicios și inutilizabil.

Vicierea în echin constituie critica principală ce se aduce acestei amputații, încît unii autori o consideră ca o amputație de evitat.

Această atitudine față de bontul Chopart este nedreaptă, căci amputația corect executată realizează un bont cu reale calități funcționale.

Deformarea secundară în echin a bontului se întîmplă atunci cînd în actul amputației se neglijează capetele tendinoase ale flexorilor dorsali secționați. Dacă însă aceste tendoane, și în special gambierul anterior este suturat de aponevroza plantară sau de vîrful bontului calcanean și anastomozat cu extensorul degetelor și peronierul anterior, echinul nu se mai produce.

În cazurile în care vicierea bontului s-a produs, aceasta se corectează printr-o artrodeză tibio-astragalo-calcaneană, care realizează un pilon solid. Artrodeza, în corectarea acestor bonturi, este superioară diverselor procedee de artrorize, al căror rezultat este nesigur și inconstant.

Scanned with OKEN Scanner

De asemenea, pentru a evita vicierea amintită, ori de cîte ori este posibil, este bine să se facă amputația Chopart atipică prescafoidiană și anume scafo-cuneană și transcuboidiană (Mignon). La aceste amputații atipice, conservîndu-se o parte din inserțiile distale ale flexorilor dorsali, nu se mai produce dezechilibrarea musculară.

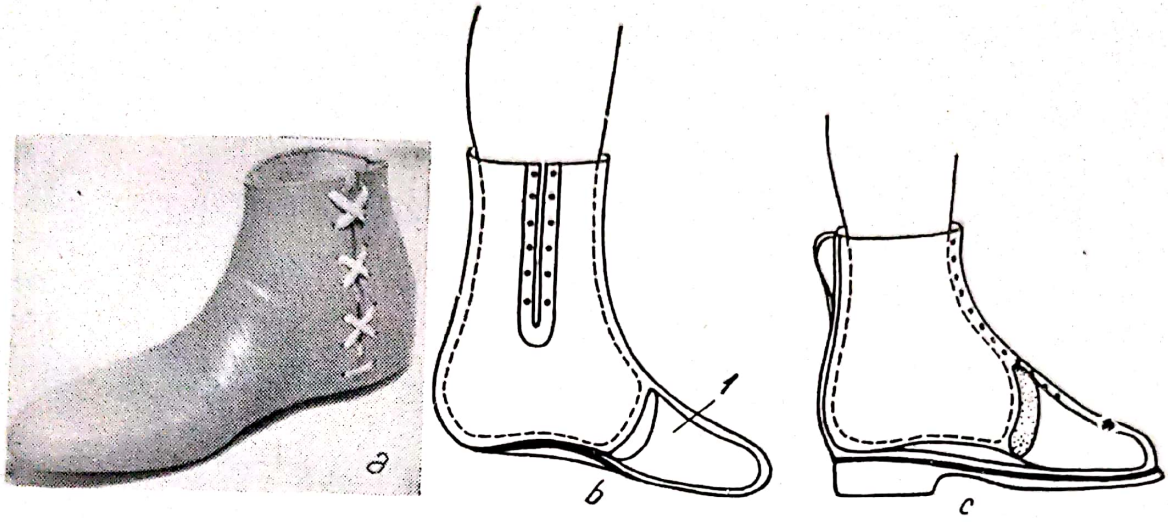

Fig. 211.
a — Opincuță pentru amputația Chopart. b — Schiță (1 — completare din pîslă). c — Opincuță pentru amputația Chopart introdusă într-o gheată obișnuită.

Pentru a realiza un bont de bună calitate, pe lîngă echilibrarea musculară obligatorie, trebuie să avem un lambou plantar bine vascularizat și suficient de lung, pentru a acoperi vîrful acestuia. Uneori, vîrful bontului se ulcerează. În această situație, vom recurge întotdeauna la transplantări de piele totală pediculată. În nici un caz, să nu se facă o reamputație pentru soluționarea unor astfel de cazuri, decît cu totul excepțional.

Modificări care au ameliorat tehnica acestei amputații au mai fost aduse de către Vasconcellos, care, după amputația medio-tarsiană, recurge în aceeași ședință operatorie la artrodeza tibio-talică și talo-calcaneană. Pentru un sprijin mai uniform, termină operația modelînd suprafața inferioară a tuberozității calcaneene.

Pintilie combină rezecția trapezoidală a articulației talocalcaneană cu translația anterioară a calcaneului cu efect de alungire osteoplastică. Tendoanele flexorilor dorsali sînt apoi ancorate de bontul calcanean.

În situații speciale, Boyd, după amputația medio-tarsiană, face artrodeza tibio-calcaneană după rezecția astragalului.

Din punct de vedere funcțional, bontul Chopart realizează un bun sprijin terminal pe calcaneu și permite mici deplasări, de necesitate, fără o protezare prealabilă.

Scanned with OKEN Scanner

Pentru deplasări mari și pentru muncă, bontul necesită protezare. Protezele clasice din piele și oțel, care pe lîngă că erau greoaie, împiedicau într-o anumită măsură și funcția bontului, încep să fie înlocuite cu dispozitive ușoare, din piele sau substanțe plastice. Astfel, protezele care foloseau pe lîngă sprijinul terminal și un larg sprijin pe suprafața cutanată a gambei sînt înlocuite cu o ghetuță-opincuță (fig. 211 a), care cuprinde bontul și este prevăzută cu o completare din plută sau pîslă, în talpă avînd o întăritură semiflexibilă. Această opincuță se introduce între gheată obișnuită (fig. 211 c).

Astfel protezat, valoarea funcțională a bontului Chopart, crește, permițînd nu numai o statică normală, dar și un mers satisfăcător.

Amputația osteoplastică Pirogov

Această amputație marchează îmbinarea dintre chirurgia de exereză și chirurgia reparatoare plastică.

Bontul osteoplastic Pirogov reprezintă de fapt un bont de gambă alungit, care, din punct de vedere al capacității de sprijin, reprezintă un progres față de amputația simplă a gambei. Prin conservarea fragmentului calcanean acoperit de tegumente normale, se obține un sprijin terminal bun și senzația de „pămînt", lucru foarte important pentru siguranța mersului. Din punct de vedere tehnic se folosesc două incizii semicirculare la nivelul gleznei : una verticală în U, pornind de la vîrful maleolelor înconjură fața plantară a călcîiului și alta orizontală, tot în U, plecînd de la vîrful maleolei externe îmbrățișează fața anterioară a gleznei și ajunge la vîrful maleolei tibiale.

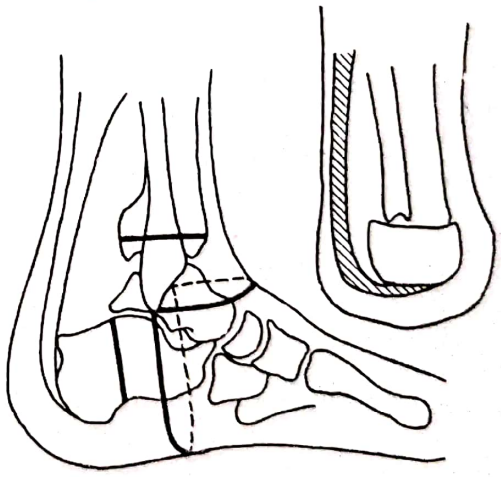

Fig. 212. — Secțiunile osoase în amputația Pirogov.

Secțiunea osoasă se face la 1 cm deasupra interliniei tibio-astragaliene și la unirea treimii posterioare cu cele două treimi anterioare ale calcaneului (fig. 212). Fragmentul calcanean se aplică pe suprafața avivată a tibiei și se suturează aponevroza plantară la periostul tibial și tendoanele flexoare dorsale. Acest bont, în concepția clasică, prezintă însă unele neajunsuri ca :

1) *dificultate în protezare :* alungirea gambei cu 3—4 cm datorită fragmentului calcanean plasează articulația mecanică

a gleznei sub vîrful bontului. În acest mod, apare o necorespondență între axele articulației mecanice și cea a piciorului sănătos, ceea ce necesită ca piciorul sănătos să fie înălțat cu o gheată ortopedică. De asemenea, aspectul de măciucă pe care îl dă bontului fragmentul calcanean, constituie o altă greutate în protezare. Proteza obișnuită pentru bontul Pirogov lung este cu gleznă fixă ;

2) *tendință la viciere* prin răsturnarea fragmentului calcanean tras de tendonul ahilian (după Lagunova în 45% din cazuri), ca și dificultățile de sudură interfragmentară.

Rudenko, căutînd să prevină deplasarea secundară a fragmentului calcanean, secționează în treaptă ambele suprafețe osoase în plan sagital („lacătul lui Rudenko").

Pentru remedierea neajunsurilor în protezare, s-a imaginat amputația Pirogov scurtă, în care se rezecă tibia la 4—6 cm deasupra interliniei tibio-tarsiene și care se poate proteza cu o proteză cu glezna articulată.

În același sens, Pintilie și Denischi au făcut o modificare a acestei amputații, realizînd un bont osteoplastic mai scurt, datorită rezecției pilonului tibio-peronier la 2,5 cm deasupra interliniei articulare și conservarea unui fragment calcanean mic, gros de 1—1,5 cm, care se fixează pe suprafața de rezecție a tibiei prin începuire cu un grefon luat din fragmentul peronier rezecat (fig. 213). Prin aceste modificări se îndepărtează forma de măciucă a bontului, se asigură condiții de consolidare mai rapidă a fragmentelor osoase, se previne vicierea și se permite o protezare mai bună.

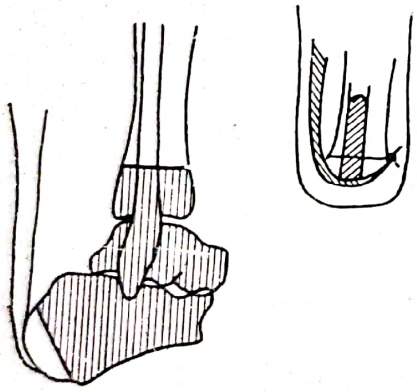

Fig. 213. — Amputația osteoplastică Pirogov modificată. Lungimea bontului permite plasarea corectă a articulației mecanice a protezei.

Amputația Pirogov, în forma ei clasică, ca și modificările aduse ulterior, oferă din punct de vedere funcțional un bont cu sprijin terminal solid și util, însă insuficient ca să satisfacă singur funcțiile piciorului.

Protezarea crește valoarea funcțională a bontului, permițînd o statică și o locomoție mulțumitoare, compatibilă cu exercitarea unora din profesiuni.

Nu vom atrage atenția asupra celorlalte amputații practicate la nivelul tarsului posterior, descrise în cărțile clasice, cum ar fi amputația intertibio-calcaneană a lui Ricard sau dezarticulația subastragaliană (Malgaigne). Practica a arătat că ampu-

taţia Ricard se viciază ulterior, iar la nivelul contactului dintre calcaneu şi scoaba tibio-peronieră se dezvoltă un proces de artroză dureroasă, care va necesita o nouă intervenţie de fixare sau de transformare a acestui bont într-un Pirogov sau Syme.

De asemenea, dezarticulaţia subastragaliană nu s-a dovedit avantajoasă, deoarece mobilitatea bontului este cu totul insuficientă pentru a mişca proteza, iar sprijinul terminal devine adesea dureros.

Amputaţia Syme

Aceasta este, de fapt, o dezarticulaţie tibioastragaliană, cu rezecţia maleolelor tibială şi peronieră la 1/2 cm deasupra interliniei. Menţinerea acestor maleole, cum au făcut unii autori, nu este recomandabilă.

Tehnica amputaţiei foloseşte aceleaşi incizii cutanate ca în amputaţia Pirogov, iar secţiunea osoasă — în tehnica clasică

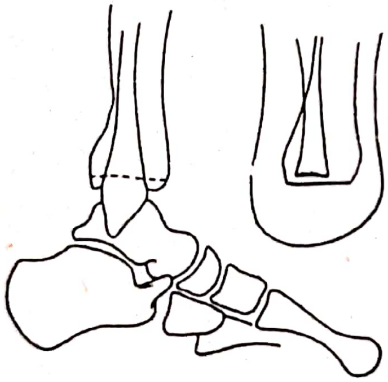

Fig. 214. — Secţiunea osoasă în amputaţia Syme.

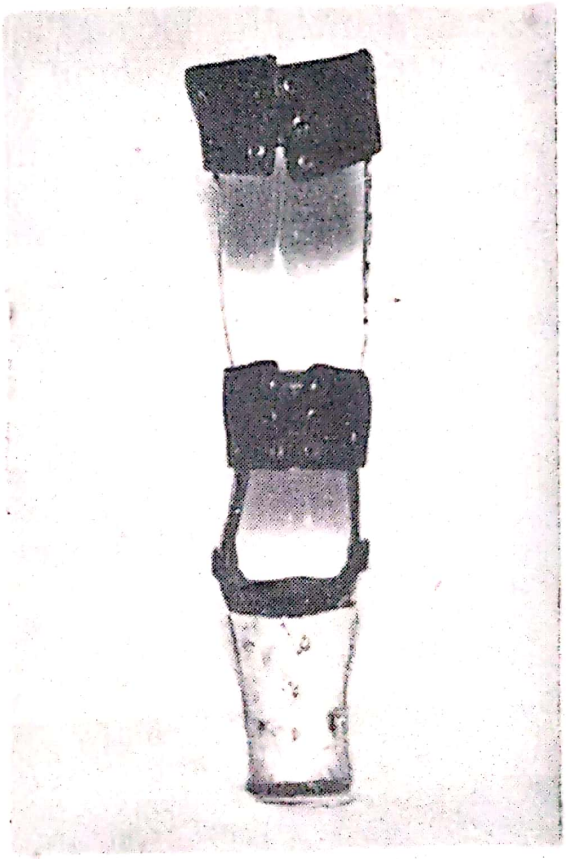

Fig. 215. — Proteză provizorie pentru amputaţia Pirogov scurtă sau amputaţia Syme.

— trece la 5 mm deasupra interliniei tibio-astragaliene (fig. 214). În amputaţia Syme ameliorată, secţiunea osoasă se face la 3 cm deasupra interliniei articulare.

Această amputaţie oferă un bont de gambă lung, cu un sprijin terminal pe tegumentele calcaneene, care fiind adaptate

la sprijin sînt potrivite acestei funcții. Bontul s-a dovedit a fi durabil și în timp, nefiind alterat de tulburări trofice sau circulatoare. Aspectul ușor în măciucă al acestuia constituie o dificultate relativă pentru protezare, dar, o dată protezat cu o proteză asemănătoare ca pentru amputația Pirogov scurtă (fig. 215), valoarea funcțională a acestui bont crește și permite amputatului deplasări mari și eforturi fizice apreciabile.

★

În linii generale, acestea sînt, după experiența noastră, cele mai potrivite amputații la nivelul piciorului, în cazurile în care un tratament conservator este imposibil.

În cazul zdrobirilor traumatice, caracterul grav al leziunilor, cu distrucții întinse la nivelul tuturor țesuturilor, face ca executarea de la început a unei operații definitive să fie imposibilă, căci riscă să fie ori prea economică ori prea largă. De aceea, atitudinea de urmat este aceea a operațiilor în mai mulți timpi, avînd grijă deosebită nu atît de a face operațiile clasice de amfiteatru, cît mai ales de a face o chirurgie funcțională, preocupați de viitorul funcțional al amputatului.

Dintre amputațiile piciorului, cele mai indicate în ordinea valorii funcționale sînt: dezarticulația degetelor, amputația Sharp, amputația Lisfranc și amputația Chopart prescafoidiană. Amputațiile osteoplastice realizînd o funcție de sprijin limitată sînt de o valoare mai redusă și necesită obligatoriu o protezare mai complexă.

Scanned with OKEN Scanner

INCĂLȚĂMINTEA ORTOPEDICĂ

De-a lungul vremilor, încălțămintea, născută dintr-o necesitate unică de protecție, a devenit și un obiect de estetică și ca atare și-a modificat mereu forma, trecînd dintr-o extremă în alta, după gusturile și concepțiile estetice ale oamenilor (fig. 216).

Încălțămintea ortopedică reprezintă o resursă importantă în tratamentul diformităților piciorului. Această încălțăminte se confecționează numai individual, după forma și funcțiunile piciorului afectat. Ea urmărește, în primul rînd, îmbunătățirea posibilităților de statică și de mers ale bolnavului. În al doilea rînd, va căuta să corecteze sau să înlăture anumite deviații care contravin esteticii.

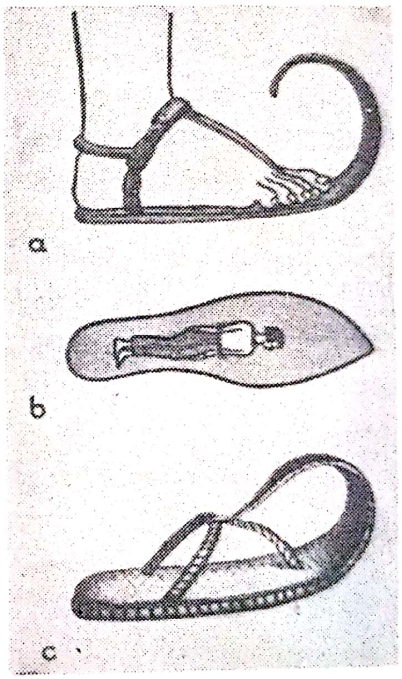

Fig. 216.
I Încălțăminte egipteană antică (Franco Fusi).
a — Sandală sacră a lui Ramsses IX. b — figură de prizonier sub talpa unei încălțăminte militară. c — Sandală comună.

Pentru a-și ajunge scopul, încălțămintea trebuie să îndeplinească cîteva roluri de ordin morfologic și funcțional.

1. *Rol protector*. Mai mult decît încălțămintei de serie, se cere ghetei ortopedice să protejeze piciorul bolnav de intemperiile vremii sau de traumatismele terenului, mai ales la copii și la cei cu tulburări neurotrofice. Materialele din care se confecționează trebuie să fie suficient de rezistente. Se vor evita materialele deformabile ca pînza, pielea de antilopă etc.

2. *Rol imobilizator*. Piciorul va fi bine fixat, pentru a nu fi traumatizat de frecăturile din interiorul ghetei și mai ales pentru a avea o bună stabilitate articulară. Aceasta este o condiție necesară pentru picioarele strîmbe și instabile, după afecțiuni neurologice sau vasculare, cum ar fi piciorul balant poliomielitic la copil.

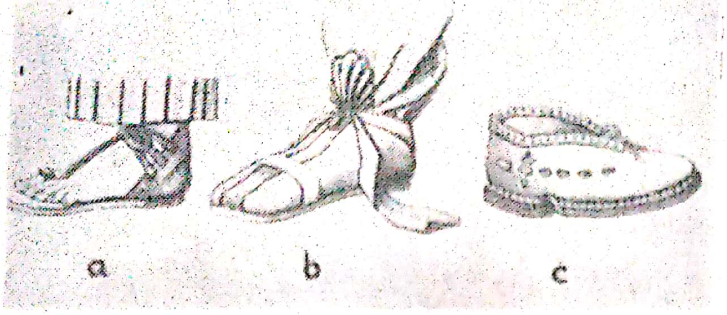

II — *Încălţăminte orientală antică*
a — Sandală asiriană, fabricată din piele. b — Încălţăminte persiană, cu panglici. c — Încălţăminte etiopiană.

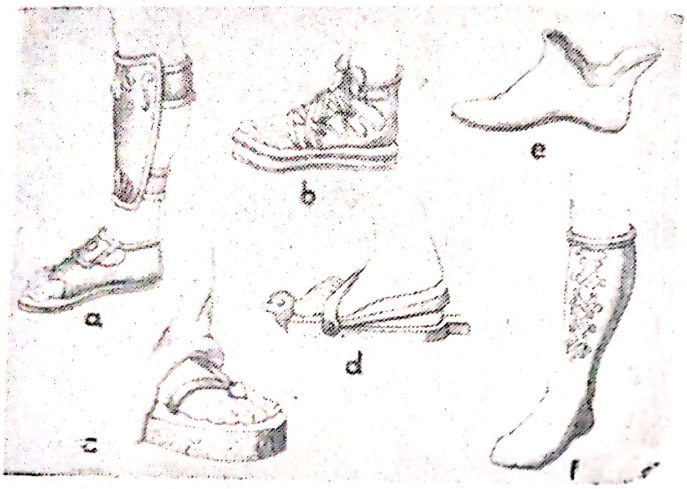

III *Încălţăminte greacă.*
a — cnemide, purtate de eroii homerici, b — Încălţăminte civilă. c — Încălţăminte folosită de actori. d — Încălţăminte specială din lemn folosită de muzicieni pentru a marca timpul. e — Încălţăminte din piele. f — Încălţăminte purtată de preoţi la ceremoniile religioase.

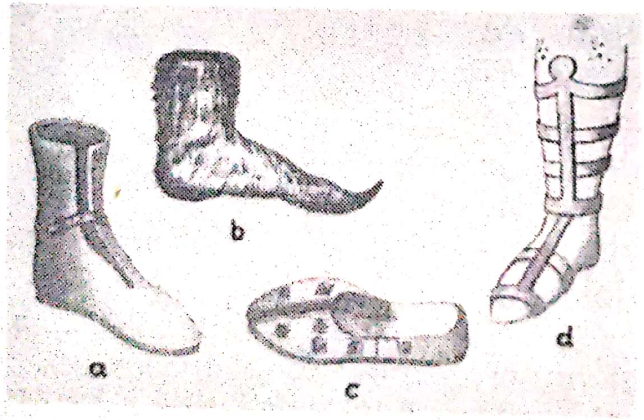

VI — *Încălţăminte medievală*
a — Încălţăminte gotică menţinută pe picior cu o cataramă b — Încălţăminte a Hunilor, cu vîrf alungit.
c — Papuc Papal. d — Încălţăminte bizantină din piele aurită.

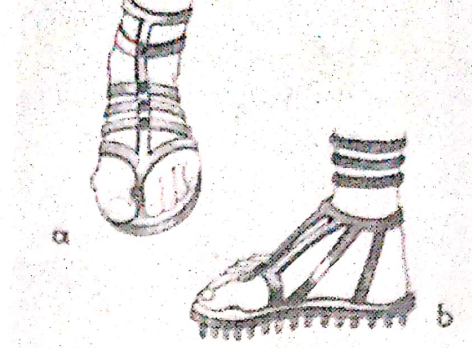

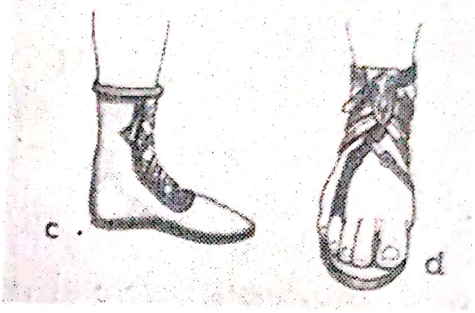

IV — *Încălţăminte romană.*
a — Tip de sandală militară. b — Încălţăminte asemănătoare dar cu cuie, ce asigură o stabilitate mai bună pe teren moale în timpul luptelor. c — Încălţăminte populară pe timp de iarnă. d — Încălţăminte imperială.

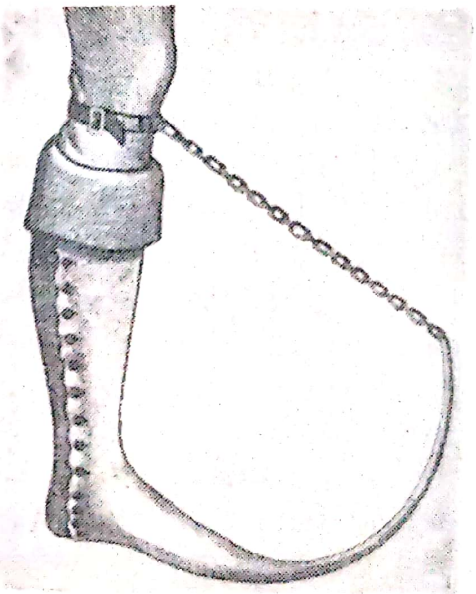

V — *Încălţăminte medievală (poulaine)*
Vîrful încălţămintei era în raport cu rangul celui ce le purta : pentru burghezi lungimea nu putea depăşi jumătate din lungimea piciorului : pentru mica nobilime, un picior ; pentru conţi şi marchizi, un picior şi jumătate : la marii principi era legată sub genunchi cu lănţişor de aur.

Fig. 216. — Încălţăminte din antichitate şi evul mediu (Franco Fusi).

Scanned with OKEN Scanner

3. *Rol corector.* Foarte important este acest rol în diformitățile piciorului încă reductibil în perioadele de creștere a copilului, sau ca adjuvant în completarea tratamentului ortopedico-chirurgical. În orice caz, nu trebuie să se exagereze, cînd se indică corectarea exclusiv numai prin gheată.

4. *Rol compensator.* În formele cu diformități ireductibile și definitive, gheata va compensa perturbarea formei și funcției piciorului și va ameliora sprijinul. Ea poate suplea un defect de scurtare a membrului inferior sau o mutilare a piciorului, după ce tratamentul ortopedico-chirurgical și-a îndeplinit misiunea sau este contraindicat. Citățm ca exemplu bontul de amputație Chopart, pentru care gheata are și caracter de proteză.

5. *Rol de descărcare.* În unele forme de picior cu tulburări trofice sau dureroase, gheata, prin anumite dispozitive din construcția sa, poate conferi un bun sprijin menajînd zonele afectate de presiunile staticii sau mersului. În această situație, este piciorul cu mal perforant plantar, care nu poate suporta decît gheata cu adaosuri speciale.

6. *Rol favorizant al desfășurării piciorului în mers.* Din biomecanică se cunoaște că piciorul, în faza de sprijin, întreprinde o desfășurare progresivă dinapoi înainte, de la primul contact cu solul pînă în momentul desprinderii. Această derulare se manifestă atît în sens longitudinal, cît și în sens transversal. Ca să fie corespunzătoare, gheata va fi confecționată conform mișcărilor fiziologice ale piciorului, deci suficient de lungă, largă și comodă. Pentru realizarea acestei cerințe, în afară de respectarea dimensiunilor și formei, este la fel de importantă și calitatea materialelor care trebuie să fie suple și rezistente. De exemplu încălțămintea suplă este necesară după operațiile de artrodeză a piciorului, în care o talpă elastică favorizează o mai bună desfășurare a piciorului.

7. *Rol igienic.* În afară de cerințele de mai sus, încălțămintea trebuie să fie igienică, să aibă condiții bune de aerisire, să nu fie prea strîmtă etc. Astfel, se evită complicații datorite macerației tegumentelor transpirate, veziculelor prin frecare într-o gheată largă, precum și deviația degetelor într-o gheată incomodă. Din aceste motive, se evită materialele impermeabile ca cele plastice sau cauciucul, sau cele prea dure ca lemnul. Confortul încălțămintei rămîne un factor primordial, atît pentru cea standard, cît mai ales pentru cea ortopedică. Gheata ortopedică va fi ușoară, pentru a nu stînjeni mersul. Acest deziderat se îndeplinește prin utilizarea materialelor ușoare ca pluta, pîsla etc.

Scanned with OKEN Scanner

8. *Rol estetic.* Factorul estetic va fi respectat, ori de cîte ori este posibil, urmărind redarea unei forme cît mai apropiate de gheata standard, pentru a ascunde diformitatea piciorului. Astfel, reuşim să menajăm moralul bolnavilor, în special al femeilor.

Din aceste motive, în atelierele moderne de cismărie ortopedică ca la Întreprinderea ortopedică de Stat „Pirogov",

Fig. 217. — Gheată ortopedică cu înălţare interioară.

adaosul pentru înălţare se aplică în interiorul ghetei, tocul avînd un aspect cvasinormal (fig. 217), spre deosebire de ghetele cu tocuri monstruoase.

Gheata ortopedică va fi confecţionată numai după prescripţia medicului specialist şi în ateliere speciale, sub control tehnic şi medical corespunzător. Medicul ortopedist va urmări ulterior modul de comportare a piciorului în noua încălţăminte şi va observa eventualele modificări nefavorabile, corectînd anumite componente, sau prescriind alte tipuri în funcţie de vîrsta şi evoluţia afecţiunii.

1. **Construcţia ghetei normale.** Pentru o mai bună cunoaştere a construcţiei unei ghete ortopedice, este utilă prezentarea în prealabil a elementelor constitutive ale unei ghete standard.

„Anatomia" ghetei conţine ca elemente principale feţele şi podeaua (Fussboden-ul autorilor germani) (fig. 218).

La faţă, se descrie partea anterioară sau căputa care îmbracă antepiciorul. De obicei, este dintr-o singură bucată, cu vîrful în continuare, fapt preferabil pentru gheata ortopedică, decît modelul de căpută formată din 2 bucăţi, a cărei cusătură poate jena piciorul. Partea posterioară, numită carîmb, poate

Scanned with OKEN Scanner

fi simplă sau completată la interior cu un ştaif din talpă, pentru întărirea feţei. La spate, cusătura este întărită de vipuşcă. Feţele sînt confecţionate din box, care este o piele de viţel tăbăcită prin cromare, flexibilă şi rezistentă. Pentru ghetele mai fine, se utilizează pielea de capră (chevreau), care este mai suplă. Pielea de bovine tăbăcită mai grosolan, tip bizon, se uti-

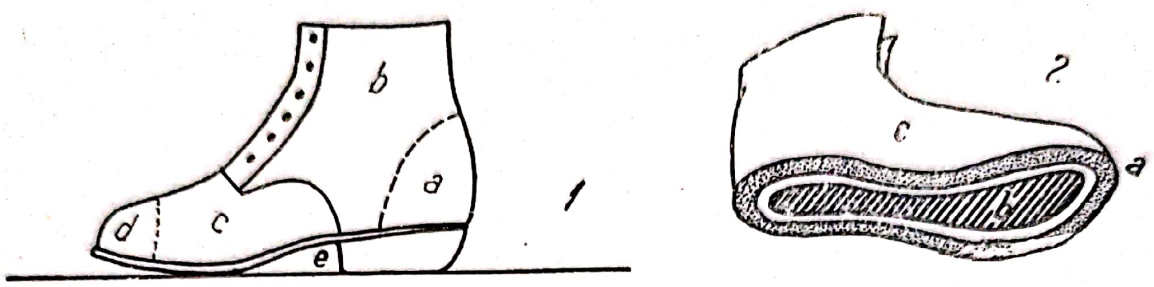

Fig. 218.

Gheată ortopedică (Schemă) : 1. a — căpută ; b — carîmb ; c — ştaif ; d — bombeu ; e — articulaţia (gelencul).
2. — Podeaua ghetei ; rama (a) ce solidarizează prin cusătură faţa (c) de branţ (b). Pe deasupra se va fixa talpa.

lizează pentru bocanci. Pielea de căprioară, tip antilopă, este estetică, dar nu este practică, pentru că se deformează repede, se opune aerisirii şi ţine prea cald. Feţele sînt fixate de podeauna ghetei prin cusături cu aţă şi cuie din lemn. În faţă, este prevăzut dispozitivul de închidere cu găuri pentru şiret. La pantofii moderni, se utilizează catarame, sau clape care evită jena circulatoare, produsă de un şiret prea strîns.

Podeaua ghetei sau talpa se compune din :

a) Branţ, care este o talpă din piele de bovine anume tăbăcită ca să fie poroasă pentru a permite aerisirea. Profilul intern al branţului este scobit la mijloc şi arcuit anterior, asemănîndu-se cu conturul plantei normale. Branţul este elementul de bază în construcţia ghetei ; la el se adaugă :

b) Rama, care este constituită dintr-o şuviţă lungă de talpă de bovine, aşezată în jurul branţului. Rama este o componentă care, pe de o parte, consolidează fixarea feţei la branţ, iar, pe de altă parte, fixează branţul la talpă prin cusătură cu aţă.

c) Talpa propriu-zisă, care este aplicată peste branţ şi ramă, de care este cusută cu aţă pentru ameliorarea supleţei. Talpa se confecţionează din crupon de piele de bovine, special tăbăcită. Poate fi dintr-o singură bucată sau dublă, pentru ghetele mai rezistente. Între talpă şi branţ, este o umplutură din carton, piele sau cauciuc poros, care întăreşte, regiunea intermediară a podelei din dreptul bolţii longitudinale a piciorului, regiune numită articulaţia ghetei (gelencul). În anumite situaţii, pentru bonturile de amputaţie, se introduc aici plăci elastice din

oțel, pentru a da rezistență tălpii. În general, tălpile trebuie să fie suple, pentru a permite derularea piciorului, fiind, în același timp și rezistente.

d) La partea posterioară a tălpii, se găsește tocul, pe care se sprijină călcîiul. Tocul este format din cîteva straturi de talpă (corpul) fixate cu cuie de podeaua ghetei, prin intermediul unei rame. Ultimul strat (capacul) se recomandă să fie din cauciuc, care dă mai multă suplețe și amortizare. În caz de tocuri foarte înalte, în toc se introduce și lemn.

Ca element accesoriu, căptușeala îmbracă pe dinăuntru fețele și brantul. De obicei, se confecționează din pînză permeabilă pentru aer, uneori din meșină, o piele subțire de oaie. Brantul podelei este acoperit de brantul interior, format din meșină, piele fină sau molton cu rol protector.

Între vîrful ghetei și căptușeală se fixează bombeul, alcătuit din talpă, care menține forma și protejează degetele. La spate, staiful interior din talpă subțire întărește gheata și stabilizează piciorul. În interior, fețele pot fi întărite prin contraforturi din piele rigidă, care susțin arcul intern al piciorului.

Ghetele obișnuite, gata confecționate, se lucrează pe cîteva tipuri de calapoade, de dimensiuni și forme standard, alese ca să satisfacă cerințele unui număr cît mai mare de cumpărători. Deseori, forma calapodului este orientată după cerințele modei și gustul producătorului, ducînd la conflicte între încălțăminte și forma piciorului.

Ghetele de comandă convin mai bine funcției piciorului, pentru că sînt lucrate după măsurători și calapod individual.

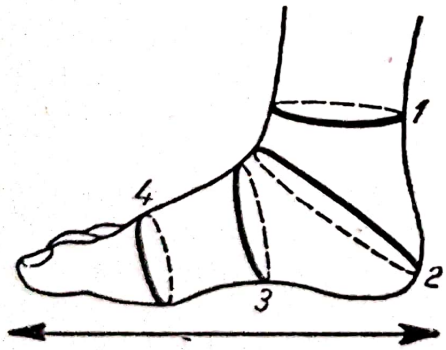

Fig. 219. — Măsurători pentru comanda ghetei. 1 — Circumferință supramaleolară; 2 — circumferință oblică peste călcîi; 3 — circumferința bolții piciorului; 4 — circumferința capetelor metatarsienelor.

Măsurătorile piciorului trebuie luate în poziție de ortostatism.

Se va înregistra cu creionul pe o foaie de hîrtie conturul piciorului, apoi lungimea (distanța dintre vîrful halucelui și călcîi) și lățimea piciorului la nivelul articulației metatarsofalangiene I și V. În afară de aceste date, se vor nota circumferința de la nivelul articulațiilor metatarsofalangiene, de la nivelul bolții longitudinale (partea cea mai îngustă a piciorului), circumferința oblică a gleznei, care trece peste călcîi și circumferința supramaleolară (pentru ghete înalte) (fig. 219).

Măsurătorile se vor lua pentru fiecare picior în parte, pentru că deseori există inegalități de dimensiuni și formă.

Lungimea ghetei standard se exprima altădată în unităţi, care erau în raport de 1,5/1, astfel piciorului lung de 28 cm îi corespundea măsura 42. Stasul încălţămintei actuale la noi este simplificat, mărimea pantofului fiind dată direct în centimetri.

Pentru lărgime, în producţia de serie, este de dorit să corespundă cel puţin 2 tipuri pentru fiecare lungime.

Cu măsurile luate, cismarul croieşte feţele, pe care le aplică pe calapod. El trebuie supradimensionat în lungime cu aproape 2 cm, pentru a permite derularea piciorului în mers. Lăţimea se supradimensionează cu 5—10 mm la nivelul capetelor metatarsienelor.

Calapodul individual se adaptează cerinţelor comenzii prin adaosuri de piele sau plută. Pentru încălţămintea ortopedică a piciorului diform, calapodul se modelează manual, după mulajul piciorului, obligatoriu în asemenea situaţii.

În afară de mulaj, este necesară şi amprenta plantei piciorului, luată pe hîrtie (plantograma) sau, şi mai fidelă, podofotograma, care este o amprentă luată pe hîrtie fotografică, după o tehnică specială.

Podoscopul poate furniza date utile în examinarea piciorului, aşa cum s-a descris la examenul clinic al piciorului.

La luarea comenzii, cismarul ortopedist mai trebuie să examineze atent piciorul, precum şi gheata purtată pînă atunci. Cu ocazia acestui examen „clinic", el va înregistra eventualele defecte : proeminenţele anormale, locurile de presiune vicioase, zonele de transpiraţie pe branţ, tocirea inegală a tălpii şi tocului, caracterul mersului etc.

2. **Încălţămintea fiziologică.** Încălţămintea, pentru a merita calificativul de fiziologică, trebuie să se adapteze armonios la forma, dimensiunile şi funcţia piciorului. În realizarea ei, se vor respecta cîteva norme obligatorii de tehnică.

Axul longitudinal al ghetei porneşte din centrul tocului şi se termină în spaţiul al II-lea interdigital. Este mai lung decît axul piciorului cu aproximativ 1,5—2 cm.

Axul transversal este oblic înapoi şi în afară, corespunzînd aproximativ axei care uneşte capetele metatarsianului I cu metatarsianul al V-lea. La bărbaţi, acest diametru trebuie să fie mai mare cu 1 cm, iar la femei cu 0,5 cm decît diametrul piciorului, pentru a-i permite acestuia lărgirea în desfăşurare.

Aceste dimensiuni arată că piciorul trebuie să se bucure de un spaţiu suficient de larg în încălţăminte, ceea ce va asigura o bună mobilitate. La nivelul scobiturii bolţii, gheata va fi în contact strîns cu piciorul pentru o stabilitate mai bună. Dispozitivele de închidere, contraforturile laterale şi posterioare

ale ghetei, precum și întăritura de sub branț, contribuie la stabilizarea piciorului.

Tocul se aplică astfel încît să susțină extremitatea bolții plantare și să corespundă axului vertical de sprijin al calcaneului. Marginea internă a tălpii nu trebuie să fie prea dreaptă, pentru că la sfîrșitul alunecării piciorului, vîrful halucelui se lovește de bombeu. Tot pentru a favoriza derularea piciorului, vîrful ghetei fiziologice trebuie să fie ridicat cu 6—8 mm. Talpa corectă trebuie să fie suficient de rigidă, pentru că altfel se poate torsiona, favorizînd varusul sau valgusul călcîiului. Din aceste motive, se preferă materialul din piele, altor materiale mai suple care vor fi rezervate picioarelor hipersensibile, copiilor etc. În plus, talpa este mai durabilă și permite o aerisire mai bună.

Totuși, talpa prea dură (talpa triplă sau talpa saboților din lemn) traumatizează părțile moi, atrofiază mușchii plantari, destinde ligamentele plantare, obosește piciorul și favorizează apariția piciorului plat. Cînd mușchii plantari sînt hipertonici prin contractura antalgică, în contactul cu talpa prea rigidă, poate apărea un picior scobit.

Cînd umplutura de întărire a branțului este de calitate mediocră (carton sau pîslă) sub influența umezelii și căldurii, bolta internă poate ceda, producînd instabilitate și deviația piciorului.

În construcția încălțămintei, se vor evita materialele impermeabile, iritante sau toxice pentru piele.

3. **Studiu critic al încălțămintei moderne.** Încălțămintea de serie satisface cerințele publicului, dar nu a reușit încă să amelioreze în totul unele lipsuri inexistente la cea lucrată de mînă. În producția de încălțăminte s-au realizat progrese în ultima vreme, prin luarea corectă a măsurilor, studierea atentă a mersului și realizarea unui calapod ameliorat, bazat pe cercetări de anatomie și de fiziopatologie a piciorului.

Totuși, de multe ori lipsa de armonizare morfofuncțională dintre picior și încălțăminte duce cu timpul la deformarea piciorului. Printre principalele defecte ale încălțămintei de serie sînt :

a) Discordanța dintre axul longitudinal al piciorului și al ghetei.

Conturul arcuit al piciorului nu este respectat totdeauna de constructori, care realizează tălpi prea simetrice ; aceasta nu mai permite distribuirea armonioasă a greutății cu convergența forțelor spre baza primului metatarsian. În consecință, desfășurarea piciorului se alterează și regiunea antepiciorului deviază treptat, apărînd deformările de hallux valgus și picior plat.

b) Discordanța între poziția tocului și exigențele funcționale ale postpiciorului.

Scanned with OKEN Scanner

Tocul nu este plasat în continuarea liniilor de forță. Marginea externă a acestuia se va uza mai ușor, ștaiful se deformează și favorizează deplasarea în supinație a postpiciorului.

c) Insuficiența zonei intermediare a tălpii.

Porțiunea tălpii care nu atinge solul, reprezintă o platformă de sprijin statico-dinamic. Pe această zonă a tălpii, piciorul se sprijină și alunecă în timpul trecerii ritmice de la faza statică la cea dinamică a mersului.

În acest scop, întăritura din talpă trebuie să fie constituită din material robust și elastic, ca pielea sau chiar oțelul. Alte materiale mai slabe, precum cartonul, prin suprasolicitare, duc la prăbușirea piciorului.

d) Aspectul vîrfului.

Încălțămintea elegantă este confecționată cu un vîrf ascuțit și simetric cu axul median. În interiorul acestui vîrf rigid și strîmt, degetele înghesuite încep să sufere.

Raza internă a antepiciorului se unghiulează, realizînd deviața în valgus a halucelui și în varus a metatarsianului I. Raza externă a antepiciorului se deformează și ea, apărînd deplasarea în varus a degetului al V-lea și în valgus a metatarsianului al V-lea (fig. 220 a).

Metatarsienele apar lățite, răsfirate, situație care poate fi favorizată și de o predispoziție congenitală, ca metatarsus varus congenital.

Degetele intermediare deviază în ciocan, pentru a se degaja de compresiune ; falanga I se așază în extensie, ulterior apasă pe capul primului metatarsian, care începe să se prăbușească. Cu timpul rezultă piciorul plat convex anterior cu luxația falangelor, prezentînd aspectul triunghiular (fig. 221).

În urma acestor perturbări statice apar durioane și exostoze dureroase, unghie încarnată etc.

Dacă bombeul nu este rezistent, la umezeală se deformează și jenează și mai mult degetele.

Lelièvre și Dubois, făcînd un studiu pe 20 000 picioare de copii, au precizat existența unor rapoarte între lungimea halucelui și restul degetelor, descriind cîteva tipuri principale. Dintre acestea tipul „egiptean“ este cel mai frecvent, în care lungimea degetelor descrește progresiv de la haluce la degetul mic. Acest tip de picior ca și hallomegalia constituțională dau cele mai multe tulburări statice în încălțămintea standard.

Tipul de picior cu degetele 1 și 2 egale ar urma ca frecvență ; acest picior dă alterări mai puțin importante.

Piciorul „grec“, în care degetul 1 este mai scurt ca degetul 2 și egal cu degetul 3, se adaptează mai bine la încălțămintea modernă, cu vîrf ascuțit.

Fig. 220.

a — aspect de antepicior deformat de pantof cu vîrful ascuţit.
b — Poziţia piciorului în pantof cu toc înalt de 9 cm.



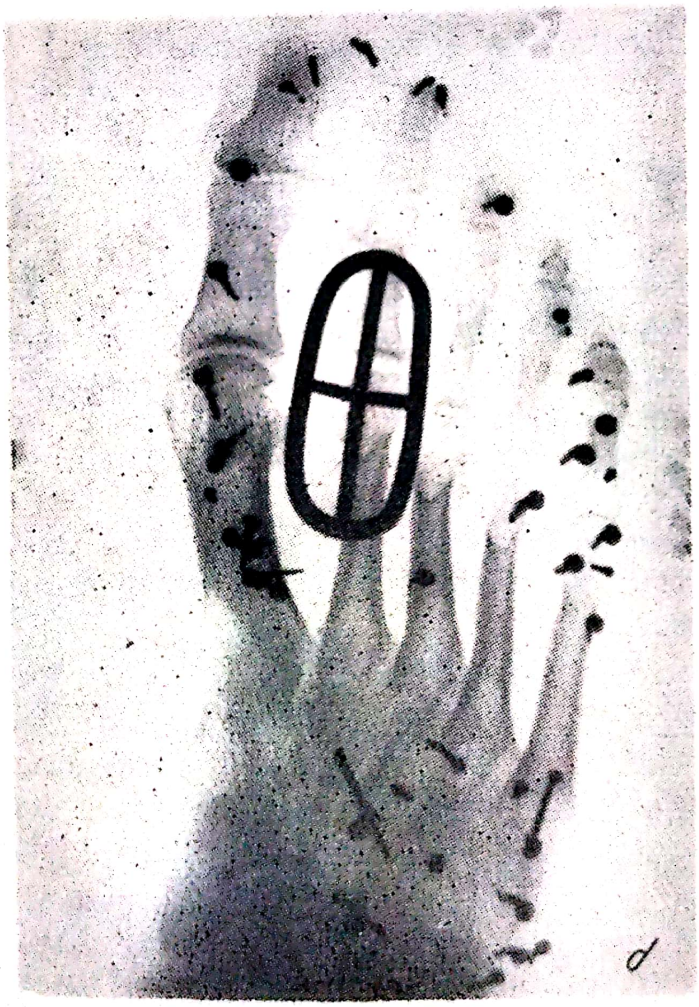

Fig. 220

c — Picior în pantof cu toc sub 5 cm.
d — Poziţia piciorului în încălţăminte cu toc jos şi vîrf rotund.

e) Înălțimea exagerată a tocului.

Tocul fiziologic este de 8—15 mm la copil și de 15—20 mm la bărbat, ceea ce dă călcîiului un unghi de 15—20° față de sol.

La femei, înălțimea tocului depășește aceste cifre, ajungînd chiar pînă la 10 cm, după cerințele modei elegante (fig. 220 b). Piciorul așezat într-un astfel de pantof suportă destul de greu această situație și cu timpul încep să apară modificări morfo-funcționale locale și la distanță. Echinismul exagerat al piciorului va duce treptat la retracția tendonului ahilian, care va împiedica mersul ulterior în pantofi cu tocul mai jos. Dezechilibrul piciorului, suspendat pe aceste tocuri excesive produce o deplasare înainte a forțelor de greutate, ceea ce va suprasolicita regiunea metatarso-falangiană. Bolta transversală a antepiciorului începe să se prăbușească, iar degetele împinse se retractă în ciocan. Se adaugă bursite și durioane dureroase sub capetele metatarsienelor, pe fața dorsală a degetelor și pe fețele laterale ale articulațiilor metatarso-falangiană I și V. În plus, marginea ștaifului apasă pe tegumentele ahiliene, producînd bursite în regiunea retroahiliană. Uneori, pe lîngă aceste suferințe, pot surveni și edeme statice. De remarcat că atitudinea vicioasă a piciorului poate aduce perturbări și la distanță. Piciorul abordează solul dintr-o dată, cu toată talpa și tocul, datorită dorso-flexiunii limitată prin înălțimea tocului. Acest fapt face ca genunchiul să se flecteze ușor și trunchiul să se aplece înainte. Coloana lombară se hiperlordozează compensator. În consecință, mersul devine inestetic și obositor. Cu timpul, apar și fenomene de artroză lombară statică. Tocul fiind și foarte subțire, cu suprafața de sprijin sub 1 cm², va mări instabilitatea mersului. Bărbatul în schimb, merge aplicînd pe sol întîi tocul, apoi talpa, derulînd normal piciorul, cu genunchiul întins și fără să obosească.

Tocul cu o înălțime moderată, sub 5 cm, permite o statică mai comodă, prin relaxarea tendonului ahilian (fig. 220 c). Tocul prea jos sau lipsa lui deranjează desfășurarea piciorului, precum și conformația bolții longitudinale. În acest sens, pantofii tip tenis sînt necorespunzători și predispun la picior plat.

Încălțămintea prea scurtă delimitează cursa elastică a piciorului, necesară mersului normal. Arcul intern se alungește în faza de sprijin și revine la curbura normală în faza oscilantă. Acest joc ritmic este împiedicat în ghetele scurte la adulți și mai ales la copiii care cresc repede. Consecutiv, apar degete în ciocan, bursite dureroase, leziuni unghiale și chiar o predispoziție pentru picior scobit prin hipertonia permanentă a musculaturii plantare.

Scanned with OKEN Scanner

Dacă dimpotrivă, încălţămintea este prea largă, sau dacă piciorul nu este bine fixat în pantof de exemplu în pantoful prea decoltat, microtraumatismele continue de frecare produc vezicule, bursite şi durioane în regiunea ahiliană sau la nivelul degetelor. Mersul cu asemenea pantofi devine contractat, obositor.

Mersul cu picioarele direct în şoşoni este de asemenea nefiziologic, pentru că nu au toc şi sînt prea largi.

Încălţămintea prea strîmtă şi cu contraforturi prea rigide poate duce la perturbări circulatorii şi vasomotorii, stînjeneşte aerisirea piciorului, favorizează macerația epidermului şi apariţia epidermofiţiilor, degerăturilor etc.

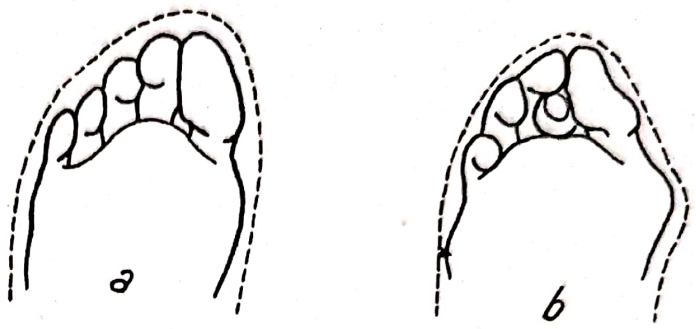

Fig. 221.
a — Antepicior în încălţăminte fiziologică. b — deformare triunghiulară a antepiciorului într-o încălţăminte cu vîrful ascuţit.

Încălţămintea cu talpă prea subţire şi prea suplă nu asigură un sprijin bun şi lasă să se perceapă toate asperităţile solului. În schimb, dacă talpa este grea şi rigidă traumatizează planta şi îngreuiază mersul.

Pentru a preîntîmpina apariţia piciorului plat sau chiar pentru a-l corecta, unii fabricanţi din străinătate au încercat confecţionarea unor pantofi la care partea internă a tocului era ridicată, pentru a favoriza supinaţia postpiciorului. În acelaşi scop, alţii au construit un susţinător de boltă redus, în dreptul scafoidului.

Ambele tipuri de aşa-zişi pantofi fiziologici prezintă însă unele inconveniente : au dezavantajele pantofilor produşi în serie, reduc valgusul fiziologic al călcîiului (normal sub 10°) iar varusul constituţional poate fi agravat. Dacă nu este asigurată şi pronaţia antepiciorului, piciorul plat nu se poate preveni şi nici corecta cu astfel de ghete. În plus, adaosul supinator transmite toată greutatea pe degetul al V-lea, care începe să sufere, în faza de desfăşurare a piciorului. Aceste ghete nu şi-au atins scopul, rămînînd ca piciorul normal să poarte încălţăminte normală şi numai piciorul cu tulburări statice să poarte o gheată ortopedică.

4. Încăţămintea după vîrstă şi sex

a) *Ghetele copilului* trebuie să-l protejeze de intemperiile vremii şi de traumatisme, permiţînd totodată mişcările piciorului. În acest sens, se va lăsa un spaţiu de minimum 1 cm înain-

tea degetelor, pentru a preîntîmpina suferințele produse de ghetele scurte.

Nici gheata prea largă nu este recomandabilă pentru că piciorul „joacă" în ea și apar rosături. Talpa va fi suplă și ușoară, dar suficient de rigidă pentru a nu se deforma. Ghetele vor fi deosebite pentru piciorul stîng și drept, abuzul de ghete interșanjabile cu marginea internă a branțului rectilinie la copiii mici favorizează devierea metatarsienelor. Tocul acestor ghete trebuie să fie de 8—10 mm. La copiii mai mari, se recomandă pantofii, ghetele preferîndu-se doar pentru vremea rea, sport etc. Credința generală că gheata cu carîmb simplu stabilizează glezna este inexactă. Vom scuti astfel mulți copii de a purta ghete grele și de aspect neplăcut.

Talpa exterioară din cauciuc profilat sau crep este bună pentru toate vîrstele, pentru că amortizează pasul, permite un mers mai elastic și antiderapant.

În perioadele calde ale anului, este foarte recomandabil portul sandalelor tip roman, cu degetele libere și cu toc. În schimb, trebuie proscris portul pantofilor tip tenis sau basket, ca neigienic prin talpa moale, lipsa tocului și lipsa de aerisire.

b) *La femei,* date fiind cerințele modei elegante, este dificil să fie convinse de dezavantajele pantofilor moderni, care sînt necorespunzători din punct de vedere fiziologic. Există totuși în comerț, pantofi care fac un compromis între exigențele esteticii și cele fiziologice : tocul sub 6 cm, vîrful nu prea ascuțit, nu prea decoltați, talpa intermediară mai rigidă, cataramă de fixare etc. Pentru menajarea piciorului, se recomandă purtarea pantofilor moderni pe perioade scurte, alternînd cu pantofi obișnuiți, mai comozi. Sandalele sînt favorabile piciorului ; nu se poate spune același lucru de pantofii tip balerin sau tenis. La femeile gravide se recomandă portul de pantofi comozi cu toc jos și larg, tip italian, pentru ca piciorul să fie mai stabil. În felul acesta, lordoza gravidelor nu se mai exagerează.

c) *La bătrîni,* sînt mai utile ghetele ușoare, însă căptușite cu molton sau blană. Un susținător plantar suplu le va ușura mersul.

5. **Încălțămintea de protecție.** În unele ramuri de producție, piciorul muncitorilor trebuie protejat de posibilitatea unor traumatisme, de contactul cu umezeala sau cu unele substanțe iritante. Aceasta se realizează prin ghete cu bombeu foarte rezistent, cizme din cauciuc, ghete cu toc comod pentru cei care stau îndelungat în picioare, bocanci pentru muncitorii forestieri etc.

6. **Ghetele ortopedice.** După ce s-au prezentat calitățile și defectele încălțămintei standard, descriem, în continuare, ele-

Scanned with OKEN Scanner

mentele tehnice ale încălţămintei ortopedice. În piciorul deformat, pe baza măsurătorilor şi mulajului gipsat, se construieşte din lemn calapodul pe care se va realiza gheata (fig. 222). În cazurile cu diformităţi mari sau cu scurtări, se pregăteşte un pat din plută, un fel de talpă intermediară, care se introduce în gheată. Acest pat de grosimi şi forme variabile, în raport

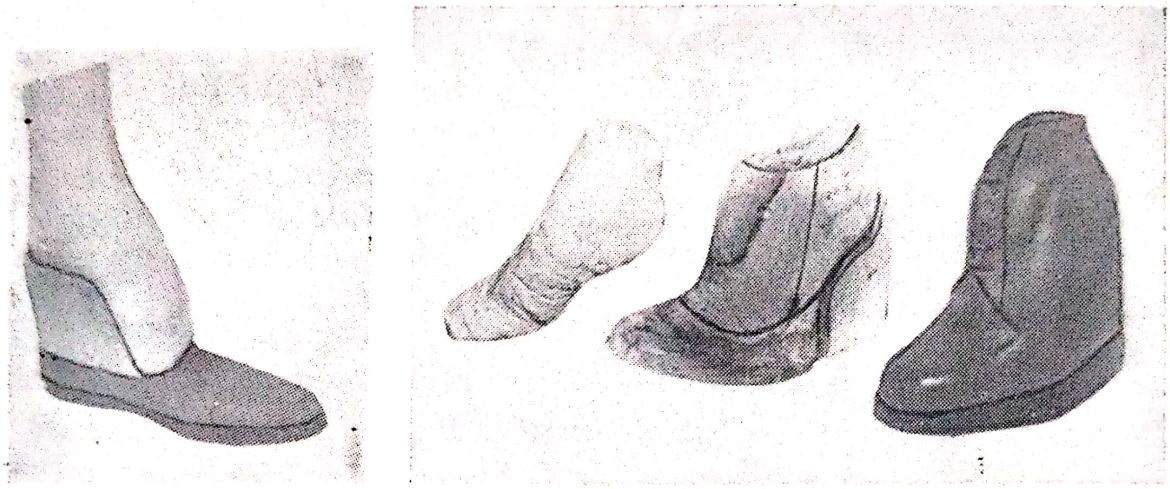

Fig. 222. — Calapodul cu adaosurile necesare confecţionării ghetei ortopedice.

cu afecţiunea, are sculptate diferite reliefuri şi adînciturі, pentru degajarea şi descărcarea zonelor sensibile ale piciorului.

Pentru compensarea scurtării, patul se înalţă după nevoie la nivelul tocului.

Pe acest pat se prelucrează calapodul şi gheata (calapodul rămînînd liber în gheată, pentru a fi scos şi modificat la nevoie). Pentru menajarea tegumentelor plantare, peste acest dispozitiv se adaugă un strat de molton. Uneori se utilizează un fel de ghetuţe (opincuţe), introduse în interiorul ghetei, care fixează mai bine piciorul şi împiedică frecarea de gheată. În cazul paraliziilor întinse ale membrelor inferioare sau în amputaţiile congenitale, ghetuţele fac parte integrantă din complexul aparatului ortopedic.

Adaosurile externe. Adaosurile sau înălţările sînt de diferite forme şi profiluri şi se aplică după necesitate la toc şi talpă. În afară de rolul corector, ele favorizează direcţia şi ritmul desfăşurării piciorului în mers. Înălţarea tocului şi părţii mijlocii a tălpii cu ajutorul unor straturi din piele sau cauciuc favorizează derularea în mers a piciorului rigid (fig. 223).

Adaosul transversal şi oblic, la baza tălpii, serveşte la degajarea capetelor metatarsiene prăbuşite şi dureroase din piciorul scobit (fig. 224 a).

Adaosul sub formă de fluture, prescris de Marquardt degajează capetele metatarsiene în antepiciorul plat convex (fig. 224 b).

Adaosul sub forma unei înălțări de o singură parte a tălpii se folosește pentru corectarea piciorului varus sau valgus (fig. 224 c).

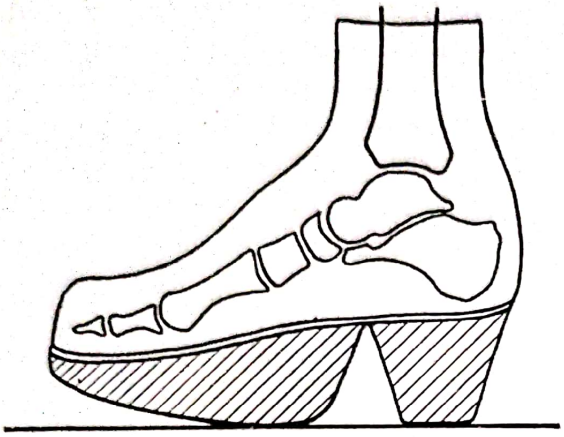

Fig. 223. — Gheată cu înălțarea tocului și tălpii pentru favorizarea mersului.

Tocul ortopedic se modifică și el în funcție de deviație: se prelungește la spate pentru piciorul talus (fig. 224 d); prelungit antero-intern este indicat în piciorul valgus sau anteroextern pentru piciorul varus (fig. 224 g, e).

Cînd tocul este prelungit ca un pinten median favorizează stabilitatea bonturilor de ampu-

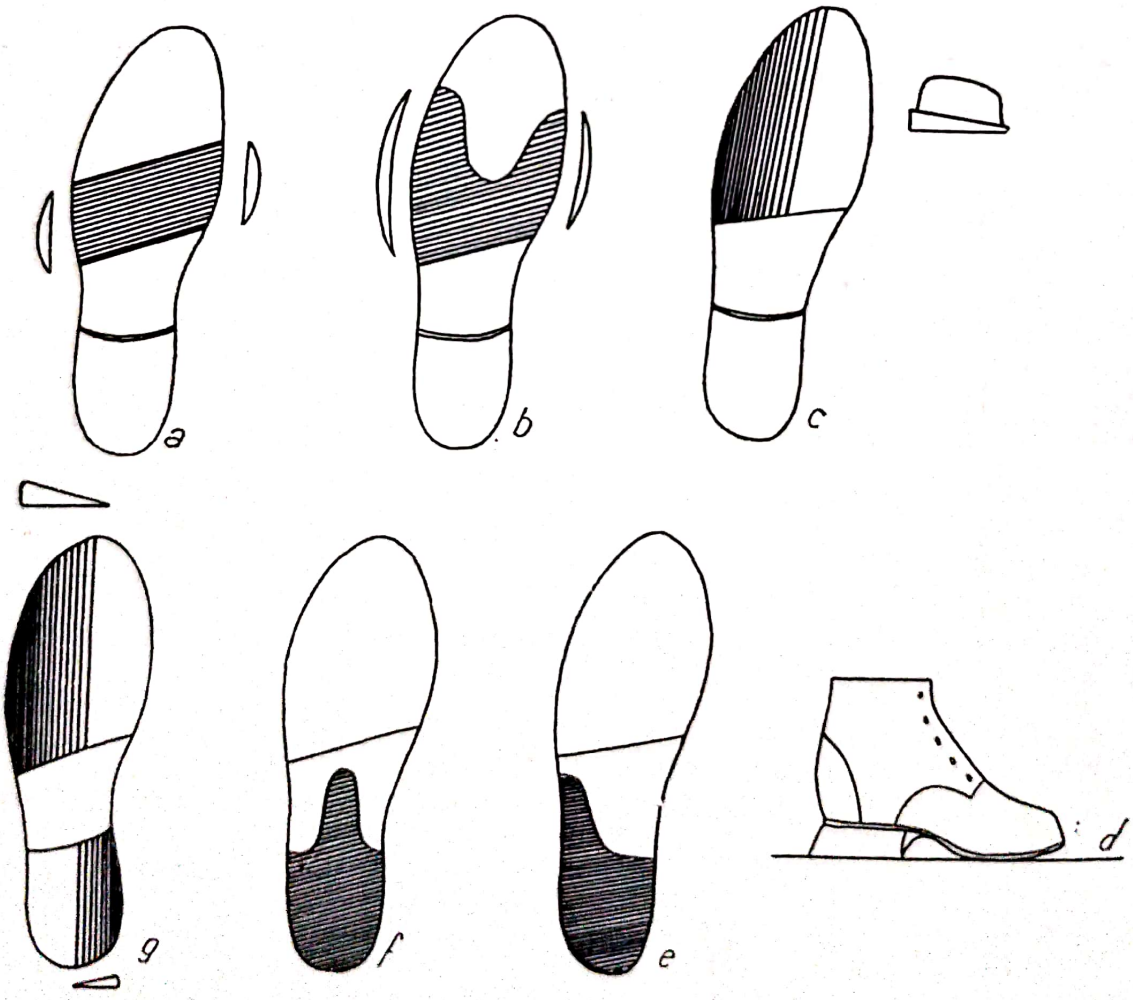

Fig. 224. — Diferite adaosuri la toc și talpă. (Marquardt).

taţie ale piciorului (fig. 224 f). Este bine ca marginea posterioară a tocului să fie teşită sau să aibă un adaos de cauciuc, pentru amortizarea contactului ghetei în prima fază a sprijinului.

Adaosurile interne. Urmăresc aceleaşi scopuri corectoare ca cele externe, dar sînt mai eficace şi fiind ascunse în gheată, sînt preferate de bolnav.

În afară de patul corector şi de înălţare, despre care s-a vorbit, mai există adaosuri de compensare, care se introduc în

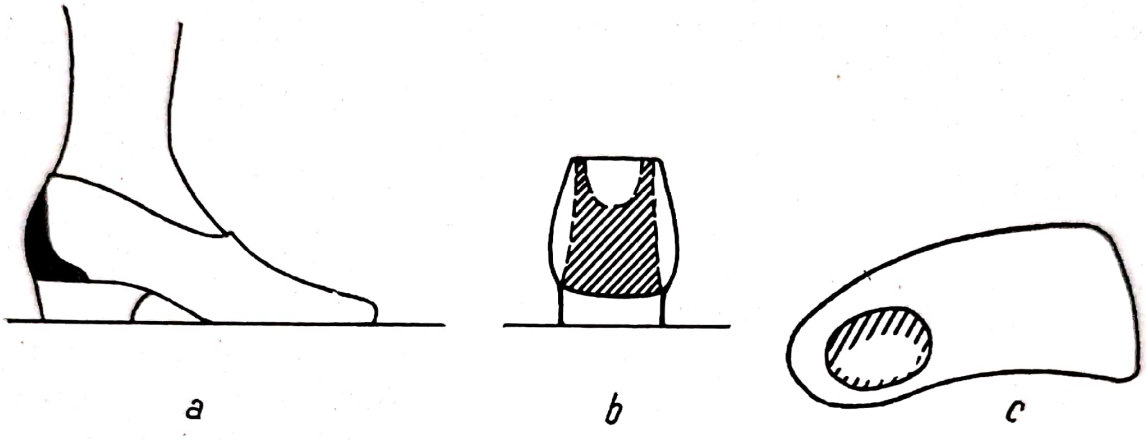

Fig. 225.

a, b — Pelotă din plută pentru protecţia călcîiului cu exostoză Haglund ; c — brant cu scobitură pentru osteofit calcanean.

vîrful ghetei, la un picior parţial amputat. Acestea se confecţionează din materiale uşoare ca pluta, pîsla sau cauciucul poros. În talpa acestor ghete se introduce o lamă elastică din oţel, care favorizează stabilitatea şi elasticitatea pasului. De asemenea se mai folosesc diverse pelote special confecţionate, pentru degajarea regiunilor cu tulburări trofice sau dureroase. Astfel, în piciorul cu exostoză Haglund, se protejează călcîiul de frecarea marginii pantofului, printr-o pelotă din plută, anume construită (fig. 225 a, b).

Pentru osteofiţii plantari ai calcaneului se aplică branţuri prevăzute cu o zonă liberă, în dreptul osteofitului, care se umple cu pîslă sau cauciuc poros (fig. 225 c).

Indicaţiile ghetelor ortopedice. Mijloacele chirurgiei ortopedice moderne au restrîns mult sfera de aplicare a ghetelor ortopedice, indicate altădată cu exagerare. În concepţia actuală de tratare a diformităţilor piciorului, primează actul ortopedico-chirurgical. Numai în contraindicaţiile de vîrstă, stare generală alterată, eşecul unui tratament chirurgical anterior etc., ghetele ortopedice vor căuta, pe cît posibil, să corecteze afecţiunea, constituind o metodă paliativă.

În celelalte cazuri, ghetele sînt indicate în convalescență, pentru a menține și completa rezultatele intervenției, rămînînd un adjuvant terapeutic.

În unele situații, la copii în special, au un caracter profilactic în prevenirea deviațiilor grave ale piciorului.

Cu ocazia tratării diferitelor capitole anterioare, s-au amintit indicațiile și unele detalii de construcție, asupra cărora vom reveni cu unele precizări :

a) Piciorul plat valg, frecvent întîlnit la copii și adolescenți, nu reclamă ghete ortopedice, decît cînd diformitatea este avansată. În celelalte cazuri se aplică în orice gheată un *simplu* susținător plantar.

b) În caz de scurtare a membrelor inferioare, ghetele ortopedice pot corecta singure scurtarea sau completa o alungire obținută pe cale chirurgicală. Un pat de plută de diferite grosimi și așezarea piciorului în echin pot rezolva o scurtare pînă la 10—12 cm. Peste aceste cifre, este necesară completarea cu aparate gambiere, pentru stabilitatea piciorului.

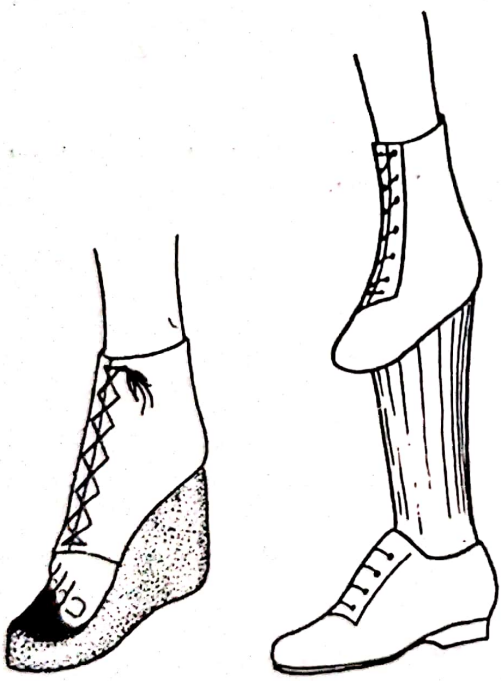

Fig. 226. — Dispozitive complexe pentru egalizarea membrelor inferioare.

În scurtările foarte mari, sau în malformațiile congenitale cu absența membrelor ca focomelia se indică un dispozitiv complex de protezare și ghete (fig. 226).

Scurtările pînă la 3 cm cu anchiloze multiple ale membrelor inferioare, precum și cele din paraliziile flasce sau spastice, nu vor fi compensate.

c) La picioarele cu leziuni neurotrofice ca mal perforant plantar, talpa încălțămintei va fi prevăzută pentru degajarea presiunilor cu dispozitive, de obicei reprezentate printr-un pat intermediar din plută, căptușit cu molton.

d) Picioarele cu artroze dureroase, picioarele cu tulburări circulatorii sau după anchiloze postoperatorii, vor beneficia de ghete cu talpă suplă din crep sau cauciuc, cu unele adaosuri interioare pentru ușurarea mersului.

e) În anchilozele tarsometatarsiene, tălpile cu adaosuri transversale pot compensa lipsa de derulare a antepiciorului.

Scanned with OKEN Scanner

f) În piciorul scobit, nu se va folosi susținătorul plantar, pentru că înrăutățește situația, transmițînd și mai mult greutatea pe capetele metatarsienelor dureroase. În schimb, se indică aplicarea unui adaos transversal retrocapital la talpă și a unui adaos pronator la partea externă a tocului, dat fiind varusul călcîiului din piciorul scobit inveterat.

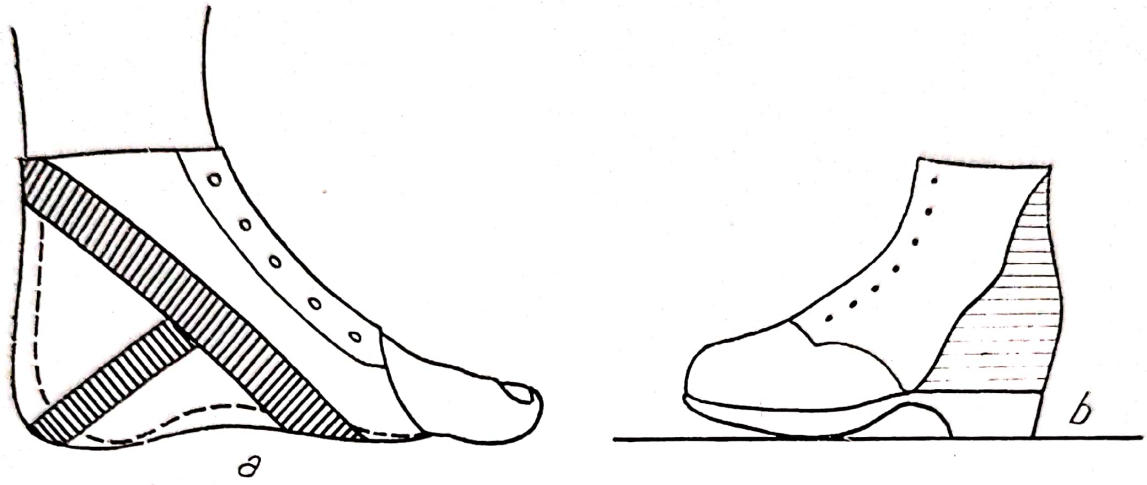

Fig. 227.
a — Gheată din piele întărită cu șine și benzi elastice (Marquardt). b — Gheată ortopedică cu ștaif prelungit.

La femeile cu picior scobit accentuat, tocul trebuie așezat mai posterior, pentru ca bolta plantară să rămînă nesprijinită. Talpa se face suplă, pentru ca bolta scobită să poată ceda în faza de sprijin. Un alt amănunt tehnic important este ca pantoful să fie bine fixat pe picior, printr-o baretă dorsală sau șiret. Se evită astfel contractura musculaturii flexoare, care agravează cavusul.

g) În cazul antepiciorului răsfirat, cu hallux valgus și digitus V varus, adaosul în formă de fluture la talpă este util cînd se combină cu susținătorul bolții transverse.

h) În piciorul balant, după paralizie traumatică sau infantilă, încălțămintea va avea cîteva caracteristici : în cazurile mai simple, cu păstrarea forței tricepsului sural, se confecționează un pantof intern (ghetuță) care conține 2 șine elastice : una plantară și alta dorsală, solidarizate la călcîi. Fețele sînt întărite cu benzi elastice (fig. 227 a). Piciorul astfel stabilizat va fi introdus într-o gheată obișnuită. Unii tehnicieni, datorită faptului că piciorul poate fi jenat de aceste dispozitive complicate, recurg numai la întărirea și prelungirea ștaifului posterior (fig. 227 b),care stabilizează glezna, ceea ce este suficient în majoritatea cazurilor.

Pentru a favoriza faza oscilantă a piciorului balant, se va aplica o înălțare de 1—1,5 cm la gheata opusă.

La Intreprinderea ortopedică de stat Pirogov se fabrică un tip simplificat de gheată, la care se adaugă în faţă 2 chingi elastice pentru redresarea piciorului. Produsul este apreciat pentru că este eficient, uşor şi estetic.

Susţinătoarele plantare sau branţurile corectoare. Susţinătorul plantar, impropriu numit talonetă, constituie un mijloc ortopedic în combaterea unor diformităţi mai simple ale piciorului, în care gheata ortopedică nu mai este indicată.

Ele urmăresc stabilizarea bolţii plantare, corectarea diformităţii încă reductibile şi echilibrarea piciorului printr-o mai armonioasă repartizare a presiunilor statice.

Vom reţine că în corectarea tulburărilor statice, primează refacerea axelor normale ale membrului pelvian, cu echilibrarea presiunilor şi nu simpla corecţie pasivă, cu ajutorul susţinătorului, care poate deveni chiar nocivă prin traumatizarea plantei.

Printre condiţiile care se cer unui bun susţinător, Zur Verth aminteşte că acesta nu trebuie să fie excesiv de corector, pentru a nu da piciorului o formă vicioasă. Volumul să fie redus pentru a intra în orice încălţăminte. De asemenea, susţinătorul să fie uşor, rezistent şi construit după indicaţii individuale.

În practică, se utilizează două feluri de susţinătoare : unele mobile, care se introduc în orice încălţăminte şi altele fixe.

Susţinătorul mobil se compune dintr-un corp, de obicei metalic, peste care se aplică un branţ protector din piele, pentru a feri piciorul de contactul cu metalul. Uneori se adaptează un nit, care fixează susţinătorul de toc.

Corpul este prevăzut cu o proeminenţă medio-plantară internă, pentru bolta longitudinală şi o proeminenţă anterioară, înapoia capetelor metatarsienelor al II-lea şi al III-lea, pentru susţinerea bolţii transversale. La partea posterioară, există o depresiune pentru proeminenţa tuberozităţii calcaneului. Susţinătorul fix se realizează prin aplicarea unui adaos din plută la branţul tălpii.

După felul materialului din care este confecţionat, se întîlnesc cîteva feluri de susţinătoare :

a) Susţinătoarele metalice sînt confecţionate din duraluminiu, din oţel V2A sau din bronz. Sînt mai rigide, dar rezistente şi reclamă o prelucrare mai complicată.

Tabla de oţel subţire V2A inoxidabilă, elastică şi uşoară este un material bun, putînd să fie folosit chiar fără branţ protector.

Duraluminiul este ceva mai uşor, dar mai puţin rezistent şi este atacat de transpiraţie (fig. 228 a, b).

Vechiul susţinător metalic tip Whitman, la care marginea externă este ridicată, pentru a împiedica bascularea calcaneu-

lui, nu se mai prescrie, fiind prea traumatizant pentru picior. La copiii mici, cu picior plat, Spitzy a recomandat aplicarea unei bile metalice, la partea internă a branțului, cu efect de susținător plantar (fig. 228 c).

b) Susținătoarele nemetalice sînt mai puțin rezistente, dar mai simple, mai ușoare și mai bine suportate de picioarele sen-

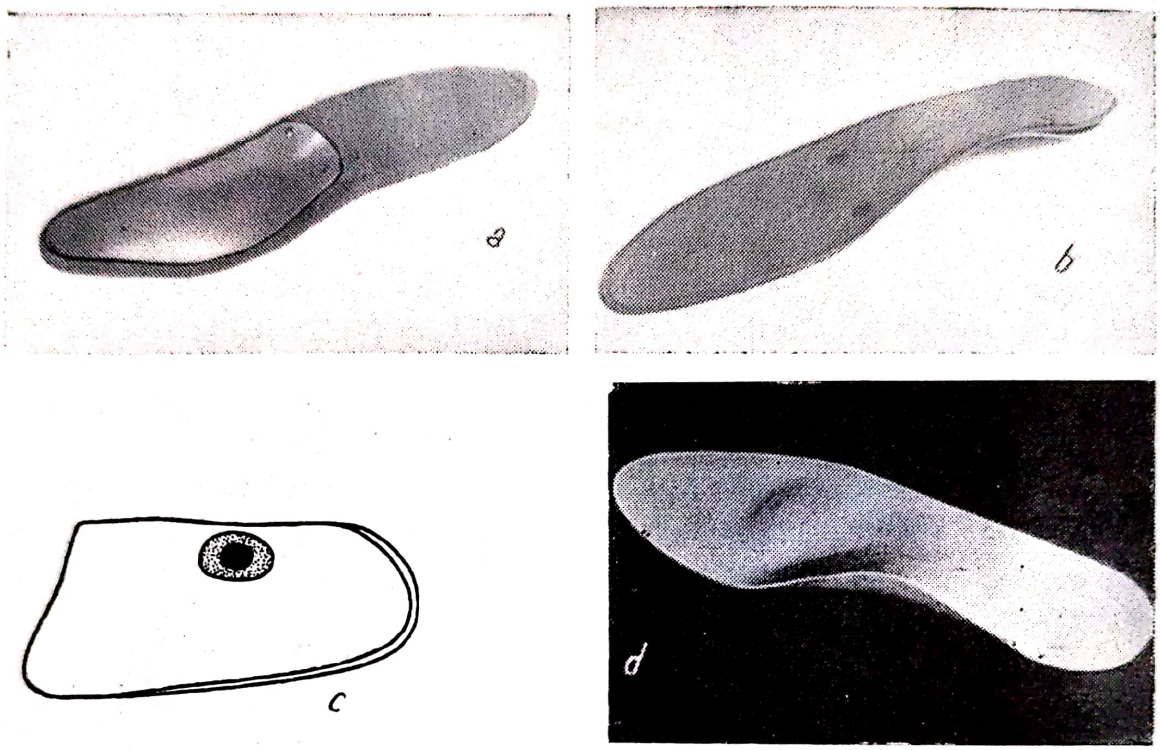

Fig. 228.

a, b — Susținător plantar din aluminiu ; c — Susținător plantar cu bile (Spitzy) ; d — Susținător plantar din plută.

sibile. Dintre materialele utilizate amintim : materialul plastic, cauciucul simplu sau pneumatic și pluta, care constituie materialul curent. Ea este foarte ușoară, suplă, bine suportată, se prelucrează ușor, dar nu suportă greutăți prea mari (fig. 228 d).

Actualmente se extinde utilizarea materialelor plastice : plexidurul, polistirenul, policlorurul de vinilin etc. Acestea se prelucrează ușor, sînt destul de rezistente și nu sînt atacate de transpirație.

Confecționarea susținătorului plantar. Se face pe baza măsurătorilor piciorului și după mulaj.

Mulajul se face cu ajutorul feților gipsate, care „se trag" pe piciorul bolnavului, în strat subțire, cu modelarea fidelă a proeminențelor osoase. În prealabil, se unge pielea cu ulei de parafină și se aplică pe fața dorsală un fir gros de sîrmă.

În caz de picior reductibil, înainte ca gipsul să se întărească, se mulează bolțile piciorului și se torsionează antepiciorul în

valgus și postpiciorul în varus, pentru accentuarea bolții longitudinale. În modelarea acestei bolți, scafoidul se împinge în sus și în afară. Se completează apoi cu modelarea bolții anterioare, insistîndu-se numai în regiunea dinapoia capetelor metatarsienelor al II-lea și al III-lea. În ultimul moment, se strînge transversal antepiciorul, pentru a accentua bolta anterioară. Cînd gipsul începe să se întărească, se taie cu un cuțit de cismărie, pe sîrma care protejează tegumentele și se scoate. Se realizează astfel mulajul negativ. În acesta, se toarnă gips, obținîndu-se mulajul pozitiv, după care se prelucrează susținătoarele și branțurile corectoare. În unele întreprinderi ortopedice, mulajul se confecționează cu ajutorul unor soluții din materiale plastice.

Susținătoarele produse în serie, fără mulajul individual, sînt rar suportate, nepotrivindu-se formei piciorului. S-a încercat totuși în scop preventiv să se introducă susținătoare în încălțămintea standard, pentru cei care fac deplasări prelungite sau stau mult în picioare (militari, ospătari etc.). S-a dovedit însă că nu sînt utile decît la cei cu predispoziție pentru picior plat. Piciorul normal nu le tolerează, greutatea descărcîndu-se pe marginea externă a piciorului, mai ales pe capul metatarsianului al V-lea, care începe să sufere.

Indicațiile susținătoarelor.

a) Piciorul plat constituie indicația curentă în formele inoperabile sau în faza de convalescență postoperatorie.

b) În piciorul cavus, susținătorul plantar obișnuit cu arcuirea bolții interne nu este indicat ; în acest caz susținătorul este reprezentat prin bara transversală retrocapitală, adăugată la talpa încălțămintei.

c) Antepiciorul plat convex reductibil se corectează bine cu un susținător cu sprijin anterior retrocapital. În cazurile mai simple, o pelotă retrocapitală fixată printr-o bandă elastică poate fi utilă (fig. 229 a).

d) Pentru piciorul strîmb varus, se ridică în pronație marginea externă a branțului.

e) Pentru degajarea de presiunea greutății, picioarele după operație pentru hallux valgus sau după rezecția capetelor metatarsiene beneficiază în largă măsură prin portul unor susținătoare plantare din plută.

f) În caz de hallux rigidus, portul unui branț rigid cu o prelungire anterioară sub haluce este valoros pentru că descarcă articulația metatarso-falangiană dureroasă (fig. 229 b).

După intervențiile chirurgicale pentru hallux valgus, pentru menținerea corecției, se poate indica un dispozitiv simplu din

Scanned with OKEN Scanner

material plastic fixat la antepicior prin benzi elastice (fig. 229 c).

g) Susținătoarele plantare sînt indicate și în corectarea unui genu valgum sau la piciorul rămas intact care este deosebit de solicitat în cazul amputației celuilalt membru pelvin.

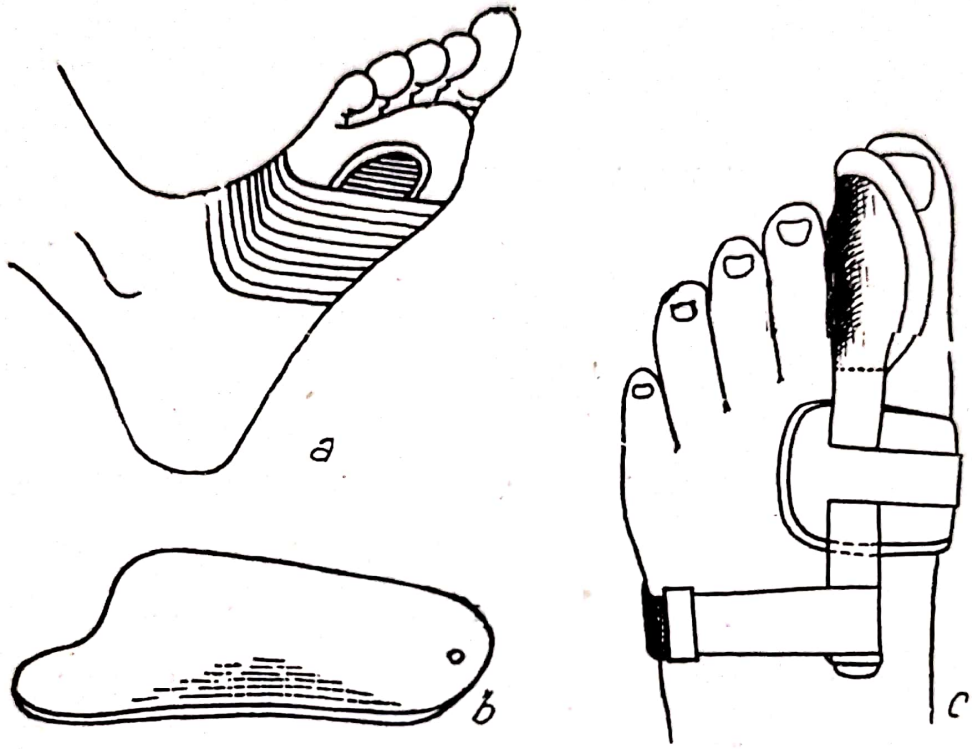

Fig. 229.

a — Pelotă cu bandă elastică pentru antepiciorul rotund. b — Brant rigid pentru hallux rigidus. c — Dispozitiv ortopedic pentru hallux valgus.

Protectoarele cutanate sînt reprezentate din inele sau lame de diferite modele, din pîslă sau alte materiale care protejează anumite afecțiuni cutanate sau corectează unele deviații ale degetelor. Se aplică în exostozele capetelor metatarsiene, în clavusul dorsal al piciorului sau degetelor, în degetele în ciocan. Acțiunea lor este însă insuficientă, fapt care determină să fie puțin recomandabile.

Scanned with OKEN Scanner

BIBLIOGRAFIE

ANDREASI A. — Piede piatto valgo contratto e anomalie del tarso, *Minerva ortop. (Torino)*, 1963, vol. 14, nr. 3, p. 142—147.

BARCIKOWSKI W. — Wrodzona Konskoszpotawosc stopy i jej Wczesne Leczenie (Diformități congenitale ale piciorului), Panstwowy zaklad Wydawnictw Lekarskich, Warszawa, 1950.

BÉNASSY I. — Ruptures du tendon d'Achille, *Mém. Acad. Chir.*, 1963, nr. 9—10, p. 294.

BERTRAND P. — Transplantations pour le pied paralytique, *Rev. Chir. orthop.*, 1961, nr. 2, p. 212.

BOGDANOV F. R. — Tratamentul chirurgical al paraliziei spastice cerebrale, *Ortop. Traum., Protez.*, 1960, nr. 9, p. 3.

BOGDANOV F. R. — Tratamentul chirurgical al leziunilor și bolilor piciorului, Medghiz, Moscova, 1957.

BOGORAZ N. A. — Vostanovitelnaia hirurghia, Medghiz, 1948.

BÖHLER L. — Die Technik der Knochenbruchbehandlung, Ed. Maudrich, Viena, 1957.

BOPPE M. — Paralysie infantile, Ed. Masson, Paris, 1944.

BOXO I. — Les fractures recents du thalamus calcanéen, *Acta orthop. belg.*, 1963, nr. 5, p. 734.

CHIGOT P. L. — Le pied paralytique, *Rev. Chir. Orthop.*, 1961, nr. 2, p. 200.

COCEV C. N. — O metodă de tratament în halux valgus, *Hirurgija* (Mosk.), 1952, nr. 5.

CORMIO C., MANFRINI M. — Il tratamento chirurgico del dito a martello, *Minerva ortop.* (Torino), 1957, vol. VIII, nr. 1—2.

COSĂCESCU AL. — Tumori și distrofii osoase, București, 1941.

COSĂCESCU AL. Afecțiuni osoase, Ed. H. Welther, Sibiu, 1948.

DAVID N. — Phalanx valga hallucis congenita (Gutzeit). Aplazie falangiană a halucelui — *Chirurgia* (București), 1964, vol. XXII, nr. 3, p. 393—398.

DAUTRY P. — Sur le traitement des fractures du calcanéum, *Mém. Acad. Chir.*, 1961, vol. 87, nr. 9, p. 9—10 și 249.

DECOULX P., RAZEMON I. P. — Traumatologie clinique, Ed. Masson, Paris, 1963.

DE MARCHI E., GAMBIER R. — Le sinostosi del tarso nel piede piatto valgo contratto, *Chir. Organi. Mov.*, 1950, vol. XXXVIII, p. 350.

DENISCHI A. — Adaptarea aparatului locomotor la ortostatism și patologia legată de acest proces, *Viața med.*, 1964, vol. XI, nr. 3, p. 155.

DENISCHI A., BRAZDĂ A. — Artrodeza subastragaliană precoce în tratamentul fracturilor talamice ale calcaneului, *Chirurgia (București)*, 1963, vol. XII, nr. 1, p. 55.

Scanned with OKEN Scanner

DENISCHI A, ŞERBAN P. — Morfopatologia sistemului fibromuscular în deformaţiile de împovărare ale piciorului, Morfologia (Bucureşti), 1964, nr. 4.
DENISCHI A. — Deformaţiile de împovărare ale antepiciorului, Teză de dizertaţie, Bucureşti, 1959.
DENISCHI A., IONESCU I., PAPAHAGI E., NEAGU V. — Traumatologie practică, Ed. medicală, Bucureşti, 1963.
DIMITRIU GH. C., NESTOR R., ROŞEALĂ E. — Unele aspecte ale manifestărilor reumatismale ale piciorului, *Med. internă (Bucureşti)*, 1963, vol. XV, nr. 7, p. 795—801.
DICESCU T. — Picior talus cavus paralitic, Teză, Paris, 1942.
DURMAN D. C. — Metatarsus primus varus and hallux valgus, *A.M.A. Arch. Surg.*, 1956, nr. 74, p. 128.
DU VRIES L. H. — Surgery of the Foot, Ed. C. V. Mosby St. Louis, 1959.
DWYER F. C. — The treatment of the club foot, *J.B.J.S.*, 1963, vol. 45, nr. 1, p. 67.
ECONOMU TH. — Traumatologie infantilă, Ed. medicală, Bucureşti, 1958.
EHALT W. — Il nostro attuale tratamento delle fratture recenti del calcagno, *Arch. Putti Chir. Organi Mov.*, 1957, nr. 8, p. 80.
FAZACAS T., GHERMAN E. — Tehnica de artroriză pentru haluce flectat paralitic, *Chirurgia (Bucureşti)*, 1954, nr. 1, p. 130.
FRANÇON F. — Maladie de Françon, *Rev. Chir. orthop.*, 1955, nr. 2.
FUSI F. — Calzatura ortopedica, *Minerva ortop. (Torino)*, 1957, nr. 7, p. 251.
GRIGORESCU D., BACIU CL., RUSSU-ARDELEANU N. — Nevritele anteroplantare (metatarsalgiile), *Viaţa med.*, 1963, vol. X, nr. 19, p. 1319.
HARRIS R. I., BEATH T. — Etiology of peroneal spastic foot., *J.B.J.S.*, 1948, nr. 30, p. 624
HOHMANN G., HACKENBROCH M., LINDEMANN K. — Handbuch der Orthopädie, Ed. G. Thieme, Stuttgart, 1957—1961.
HUARD P. — Les amputation des membres, Ed. Masson, Paris, 1940.
IANĂŞ AT. — Tuberculoza osteoarticulară, Ed. medicală, Bucureşti 1956.
IAGNOV Z., CÎRSTEA M., POPESCU D. — Adaptări funcţionale ale aparatului fibros al piciorului, *Morfol. norm. şi pat.*, 1958, nr. 3.
IONESCU I. — Contribuţie la studiul aparatului fibros al piciorului, Teză, Bucureşti, 1940.
JONES R. W. — Fractures and joint injuries, Ed. Livingstone, Edinburg, 1956.
JOPLIN R. J. — Sling procedure for Corredtion of Splay Foot, Metatarsus primus varus and hallux valgus, *J. Bone and Jt. Surg.*, 1950, nr. 32, p. 779—785.
JUDET J., JUDET R. — Transplantation du 1/3 externe du tendon d'Achille au calcanéum, *Rev. Chir. orthop.*, 1960, nr. 5, p. 634.
KARCINOV K. — Contribuţii la piciorul scobit, *Chirurgia (Bucureşti)*, 1960, nr. 3.
KREINDLER A. şi colab. — Neurologia, Ed. medicală, Bucureşti, 1957.
KUGELBERG E. — Electromyograms in muscular disorders, *J. Neurol. Neurosurg.* Psychiat., 1947, vol. 10, nr. 3, p. 122.
KUSLIC — Tratamentul piciorului strîmb, *Ortop., Travm. Protez.*, 1960, nr. 8.
LANGE M. — Operationslehre. Ed. Bergmann, München, 1962.
LECLERC G. E. — Traitement du métatarsus varus congénital, *Rev. Chir. Orthop.*, 1963, nr. 6, p. 765.

Scanned with OKEN Scanner

TABLA DE MATERII

	Pag.
Prefață	3
Noțiuni de anatomie și fiziologie a piciorului	7
Examinarea piciorului	18
Deformațiile congenitale ale piciorului	35
Paraliziile piciorului	75
Paraliziile traumatice ale piciorului	75
Paraliziile spastice ale piciorului	84
Piciorul poliomielitic	90
Osteocondrozele piciorului	111
Piciorul plat	125
Piciorul scobit esențial	139
Metatarsalgiile	152
Hallux valgus	168
Hallux varus	201
Hallux rigidus	205
Degetul în ciocan	209
Tumorile piciorului	216
Tumorile părților moi ale piciorului	216
Tumori și distrofii osoase	218
Leziunile inflamatorii ale piciorului	231
Bursitele piciorului	231
Sinovitele	236
Tenosinovitele	237
Infecțiile cu piogeni ale piciorului	241
Osteomielita acută	242
Osteita cronică	245
Artritele acute	246
Micetomul (piciorul de Madura)	250
Tuberculoza piciorului	253
Artropatiile neurotrofice ale piciorului	269
Piciorul în bolile vasculare	292
Leziunile cutanate ale piciorului	307
Bolile unghiilor	314

Scanned with OKEN Scanner

Pag

Traumatismele gleznei și piciorului 320
Entorsele piciorului 320
Luxațiile piciorului 324
Fracturile scoabei tibio-peroniere 339
Diastaza tibioperonieră 360
Decolarea epifizei inferioare a tibiei 363
Rupturile tendonului ahilian 365
Calusurile vicioase ale gleznei 368
Fracturile astragalului 374
Fracturile calcaneului 383
Fracturile scafoidului 397
Fracturile cuboidului 400
Fracturile cuneiformelor 401
Fracturile metatarsienelor 402
Fracturile sesamoidelor halucelui 405
Fracturile degetelor 407
Amputațiile piciorului 409
Încălțămintea ortopedică 423
Bibliografie 446

Scanned with OKEN Scanner

Redactor responsabil : dr. N. POPOVICI
Tehnoredactor : AFILIPOAIEI ELENA

Dat la cules : 08.09.1964. Bun de tipar : 08.12.1964. Apărut : 1964. Tiraj : 1500+120 ex. legate. Hîrtie : cretată de 100 g/m², 610×860/16. Coli editoriale : 27,58. Coli de tipar : 28,25. A. 12361/1964. C.Z. pentru bibliotecile mari : 617.586—089.23. C.Z. pentru bibliotecile mici : 617.586—089.23.

Întreprinderea poligrafică „Informația", str. Brezoianu 23—25, București, R.P.R., comanda 3674

Scanned with OKEN Scanner